2021

Carlos Seineldin

[RESECCIÓN Y RECONSTRUCCIÓN DEL ESÓFAGO]

Han sido realizados los máximos esfuerzos posibles para asegurar que toda la información contenida en este libro se encuentre actualizada hasta el día de su publicación. A pesar de la misma, debido a los constante avances de la Medicina y al retardo de comunicación de ciertos profesionales, ni los autores, ni el editor, ni el impresor pueden aceptar algún tipo de responsabilidad legal o de cualquier otro tipo de inconveniente por algún error u omisión que pudo haber ocurrido o no ha sido comunicado convenientemente en este texto.

Dr. Carlos A. Seineldin, MAAC

Docente de Cirugía de la Universidad
Nacional de Rosario

Jefe de Cirugía de Tórax del Hospital de
Emergencias “Clemente Álvarez”

Ex Jefe de Residentes de Cirugía
del Hospital Provincial de Rosario

Cirujano de Tórax del Hospital Español de Rosario

Dedicatoria

A mi esposa
Mariana Cenoz Berra

A mis hijas
María Victoria y Juliana

ÍNDICE

Capítulo 1 - CONCEPTOS BÁSICOS ____ *1*

1 - Su problemática ____ **1**

2 - La opción quirúrgica ____ **3**

Capítulo 2 - HISTORIA ____ *5*

Capítulo 3 - ANATOMÍA QUIRÚRGICA DEL ESÓFAGO ____ *8*

Capítulo 4 - INDICACIONES DEL REEMPLAZO ESOFÁGICO ____ *12*

En patología benigna ____ **12**

Acalasia ____ 12
Reflujo gastroesofágico ____ 12
Lesiones cáusticas ____ 13
Esclerodermia ____ 13
Atresia de esófago ____ 13
Miscelánea ____ 13
Perforación esofágica ____ 14

2 - En patología maligna ____ **15**

3 - En tumores infrecuentes del esófago ____ **20**

Capítulo 5 – EVALUACIÓN Y PREPARACIÓN OPERATORIA ____ *23*

Evaluación sistémica ____ **23**

1 - Edad ____ **24**

2 - Evaluación de la capacidad pulmonar ____ **25**

3 - Antiinfecciosa ____ **28**

4- Cardiológica ____ **29**

5 - Hepática ____ **31**

6 - Renal ____ **32**

7– Inmunológica ____ **32**

8 - Nutricional ____ **33**

9 - Psicosocial ____ **38**

10 - Anormalidades estructurales del cuello ____ **39**

11- El paciente obeso ____ **40**

12 - Evaluación y preparación colónica ____ **42**

13 - Quimiorradioterapia neoadyuvante 45

14. Calidad del centro quirúrgico 48

15. Experiencia del centro quirúrgico 48

16. Patología de base 49

17. Examen bucodental 49

18. Gastrostomía previa 50

19. Reconstrucción alejada del tránsito digestivo oral. 52

Capítulo 6 - PROCEDIMIENTOS OPERATORIOS *59*

1 – Principios anestésicos 59

2 - Resección del esófago 61

Toracotomía Posterolateral Derecha 63
Toracotomía Axilar Vertical Amplia (T.A.V.A.) 68
Toracotomía Izquierda Posterolateral 70

VÍA CERVICOABDOMINAL 71

Técnica digitomanual 71

Resección por abordaje mini invasivo 78

Videotoracoscopía Torácica 79
Videotoracoscopía en posición prona 79
Videotoracoscopía lateral derecha 81

Técnica por videolaparoscopía transhiatal 83

Resección por abdomen laparoscópico 83
Resección video asistida 86
Resección por mediastinoscopio mediastinal 86

3 – Reemplazo del esófago 90

Órganos de sustitución 92

Plastia gástrica *96*

Conceptos básicos de la circulación gástrica 98
Diámetro del estómago sustituto 99

Técnicas operatorias 104

Liberación del estómago 105
1- Técnica de Kirschner, Cámara-López, Orringer 108
2. Técnica de Kühlmayer y Akiyama 109
3. Técnica de Sugimachi (92) 117
5. Técnica de Bern 120
6. Técnica de Kitayama 122
7. Técnica de Graviliu 124
8. Técnica de Postlethwait 126
9. Técnica de Yamagishi 129
10. Técnica de Von Fink 130
11. Técnica por Videolaparoscopía 131

11. Nuestras modificaciones 134

Drenaje gástrico 136

Abordaje cervical 139

Translocación de la plastia 143

Anastomosis cervical 157
1. Técnica de Akiyama 158
2. Técnica con instrumentación mecánica 159
3. Técnica de Orringer 161
4. Técnica del telescopaje 162

Drenaje cervical 166

Yeyunostomía 168

Tiempo operatorio con plastia gástrica 174

Reconstrucción con gastrectomía previa 175

Plastia colónica *177*

Conceptos básicos de la circulación colónica 178

Variantes anatómicas de los pedículos vasculares 179

Elección del segmento colónico 180

Funcionalismo de la interposición colónica 180
1. Técnica con pedículo vascular izquierdo (De Meester-Kauer) 180
2. Reemplazo con colon derecho 194
3. Técnica de Popovici 197
4. Técnica de Tran Ba Huy y Celerier 200
5. Modificación anastomótica de Jiang y colab. 201

Plastia yeyunal *202*

Conceptos básicos de la circulación yeyunal 203
1. Técnica de Nishihira 203
2. Técnica de Asciotti 206
3. Técnica de Heitmiller 208

Capítulo 7 - TÉCNICAS EXCEPCIONALES DE RECONSTRUCCIÓN DEL TRÁNSITO ALIMENTICIO. Ante el fracaso de las interposiciones gástrica, colónica o yeyunal *209*

A. Reemplazo del esófago torácico 209
1. Empleo de un conducto dérmico con protección muscular en un tiempo quirúrgico 209
2. Empleo de un tubo miocutáneo en tres tiempos quirúrgicos 211
3. Empleo de un tubo miocutáneo de pectoral mayor con cobertura de un injerto miocutáneo de dorsal ancho 214
4. Reconstrucción con tubo dérmico (231) 215
Reconstrucción con tubo miocutáneo de dorsal ancho 215

B. Interposición esófago-torácica superior 216
1. Empleo de un tubo miocutáneo con pedículo vascular toracoacromial 216

C. Reconstrucción faringoesofágica 218
1. Empleo de un tubo miocutáneo con pedículo toracoacromial en la reconstrucción de la faringe 218
2. Empleo de un tubo miocutáneo trapezoidal 220

D. Reparación de la estenosis anastomótica cervical 225

1. Técnica de empleo de un injerto miocutáneo de pectoral mayor 225
2. Técnica con un injerto de músculo cutáneo o platisma del cuello 226

Capítulo 8 - COMPLICACIONES INTRAOPERATORIAS 241

Laceración de la pared posterior de la tráquea 241

Hemorragia mediastinal 250

Elongación de la plastia gástrica 255

Imposibilidad de alargamiento de la plastia gástrica 260

Parálisis recurrencial 262

Capítulo 9. CUIDADOS POSTOPERATORIOS 268

A. En la Unidad de Cuidados Intensivos 269

B. En la sala de internación. 273

Capítulo 10. COMPLICACIONES POSTOPERATORIAS 279

A - Complicaciones inmediatas (hasta el 7º día) 280

Hemorragia postoperatoria 280
Neumotórax 283
Alteraciones cardiohemodinámicas 287
Vólvulo de la plastia gástrica 290
Necrosis del capuchón gástrico 293
Necrosis del segmento cefálico del colon 300
Complicaciones pulmonares 303
Desórdenes prematuros de la motilidad deglutoria y de la protección bronquial 311
Broncoaspiración 313
Regurgitación en la interposición gástrica 320
Reflujo en la interposición colónica 330
Compresión traqueal severa por ubicación de la gastroplastia en el retromediastino 330
Quilotórax 331
Gastroparesia 345
Fístula anastomótica esofagogástrica 347
Fístulas anastomóticas en la interposición cologástrica 360
Mediastinitis 361
Necrosis de la pared posterior de la tráquea por obstrucción vascular 365
Dehiscencia parcial inferior de la gastroplastia 366
Efracción de una vena tímica 368
Pancreatitis 368
Tromboembolismo periférico de placas de ateromas aórticos 369
Isquemia medular por oclusión de la arteria espinal anterior 370
Derrame pleural con indemnidad serosa 372
Derrame pleural persistente 373
Empiema pleural 374
Imagen aérea o hidroaérea mediastinal 376
Extracción accidental o remoción impulsiva de la yeyunostomía 379
Hematoma intramural en la plastia gástrica 380
Herniación intestinal por la brecha transhiatal 380
Coma por disfunción tiroidea 384
Enfisema subcutáneo espontáneo en el cuello 384

B. Complicaciones mediatas (entre 8 y 30 días) 385
Desplazamiento de la plastia 385
Evacuación acelerada (Síndrome de dumping) 387
Diarrea 390
Fiebre postoperatoria 390
Retardo del vaciamiento gástrico 391
Rechazo alimenticio postoperatorio inmediato 393
Síndrome cardiológico postprandial pasajero 394
Síndrome del estómago reducido o pequeño o de saciedad inmediata 394
Pesadez postprandial en la interposición colónica 395
Edema de los miembros inferiores 396
Oblitos mediastinales 396

C. Complicaciones alejadas (después de 30 días) 397
Estenosis de la anastomosis esofagogástrica cervical 397
Estenosis de la anastomosis esofagocolónica cervical 414
Estenosis de la anastomosis faringocolónica 416
Estenosis del tercio superior del tubo gástrico 416
Discontinuidad del tránsito esofágico por extracción de la plastia 417
Reparación alejada de la brecha gastro o coloesofágica cervical por interposición fracasada 420
Insuficiencia respiratoria alejada 421
Metaplasia mucosa columnar y carcinogénesis en el esófago cervical remanente 422
Úlcera péptica en la gastroplastia 424
Fístula gastropleural 426
Fístula gastropericárdica 427
Fístula traqueobronquioesofágica 429
Fístula gastroaórtica 434
Fístula gastrocardíaca 438
Ulceración péptica de la coloplastia 438
Fístula colobronquial 439
Perforación mediastinal de la coloplastia 440
Cáncer de la gastroplastia 441
Carcinoma en el reemplazo colónico 444
Disfagia en la interposición colónica 445
Estenosis recidivante de una plastia colónica retromediastinal 447
Plastia colónica redundante 449
Espasmos de la plastia colónica 456
Estenosis retráctil de la interposición colónica 456
Recidiva neoplásica en la anastomosis cervical y en el lecho esofágico 458
Halitosis 462
Discitis - Osteomielitis 463
Extirpación de adenopatía metastática paratraqueal derecha 464
Osteomielitis de la epífisis clavicular izquierda 465
Influencia de la extirpación esplénica 465
Hemorragia de la gastroplastia por erosión de la mucosa 466
Fractura vertebral no traumática 468
Anemia megaloblástica 468
Metástasis solitarias 469
Esofagocele 469
Perforación diverticular en la interposición colónica 470
Astenia 471
Dolor postoracotomía 472
Dolor residual inespecífico 473

Disfagia alejada sin comprobación de obstrucción 473
Divertículo de la gastroplastia 474
Disminución de peso 475
Trastornos psicológicos 475
Problemas sociales 476
Perforación tardía de la gastroplastia por ulceración benigna 477
Fístula benigna tardía entre una gastropastia y la carina traqueal 477
Fístula gastrobronquial benigna crónica con adenocarcinoma del bronquio fuente derecho 479
Fístula anastomótica coloesofágica crónica 479
Malignización tardía de un tubo esofágico dérmico 479
Dilatación del esófago cervical remanente en pacientes psiquiátricos 480
Desarrollo de un carcinoma en un esófago remanente por *bypass* operatorio 480
Estenosis de la coloplastia retrocardíaca por absceso mediastinal crónico aséptico 480
Insuficiente absorción nutricional crónica 483
Disfagia con broncoaspiración por retracción de la piel del cuello postresección de la epífisis clavicular interna 484
Pólipo por hiperplasia linfoidea supraanastomótico cervical 484

Capítulo11 - PLANTILLA DE CONTROL Y EVOLUCIÓN OPERATORIA 508

Capítulo 12. RECOMENDACIONES PARA EL PACIENTE EXTERNADO 513

Capítulo 13. CAUSAS DE MORTALIDAD POSTOPERATORIAS INMEDIATAS Y ALEJADAS 528

Capítulo 14 - CONCLUSIONES 534

A - Ante las lesiones neoplásicas 534

B - Ante las lesiones benignas 536

C - El cirujano actuante 537

D - Los procedimientos quirúrgicos 538

E - La sustitución 539

F - Calidad de vida con plastia sustituta 540

Conclusiones finales 543

PRÓLOGO

En el último decenio, algunos avances puntuales han sido logrados en el tratamiento de las distintas afecciones del esófago.

En el campo endoscópico, numerosos procedimientos en la patología benigna, así como la resección localizada de las lesiones displásicas y de los carcinomas incipientes, han abierto un innovador espectro de posibilidades tendientes a limitar las indicaciones quirúrgicas. En el área farmacológica, nuevas drogas antineoplásicas han sido utilizadas en los portadores de los tumores malignos. Paralelamente, el aporte de los abordajes miniinvasivos, redundaron favorablemente sobre el dolor quirúrgico, el tiempo de estadía hospitalaria y la mortalidad operatoria, pero a pesar de estos adelantos, es posible considerar que aún estamos lejos de resolver el desafío que este órgano tan simple estructuralmente nos continúa planteando.

En la mayoría de las afecciones esofágicas, la ingesta oral es la función primariamente comprometida y el obstáculo representa para su portador su aflicción por la consecuente desnutrición, la pérdida de su autoestima como persona y la incertidumbre de su existencia por el incierto pronóstico.

En la actualidad, evaluando su problemática desde una óptica exclusivamente quirúrgica, es posible conceptuar que el requerimiento de la remoción y reemplazo del esófago, aún permanece vigente como indicación primaria en variables circunstancias o como recurso necesario ante la ineficacia de los procedimientos médicos utilizados.

Es precisamente este motivo el que invita a encarar esta presentación con la intención de lograr dos objetivos. El primero, acrecentar el interés de los profesionales médicos ante el portador de una patología esofágica y el segundo exhortar al mayor número de cirujanos arraigados a lo largo y ancho de nuestro país a encarar estos procedimientos.

En el mismo, se ha tratado de recopilar de la literatura médica mundial el mayor número de experiencias comunicadas y al final de cada tema, se creyó conveniente transmitir aquellos conocimientos recogidos de la experiencia personal que pueden ser de ayuda en alguna especial circunstancia.

Por último, todos los que nos dedicamos a esta patología, consideramos que se trata de una temática no agotada y que nuestro esfuerzo deberá continuar hasta lograr una morbimortalidad mínima y una sobrevida aceptable en uno de los capítulos pendiente de la Medicina a la Sociedad.

Como en toda Ciencia, las intervenciones quirúrgicas también han ido evolucionando favorablemente por las observaciones de un sinnúmero de cirujanos que nos precedieron. El momento es oportuno para rendirles el homenaje a sus decisiones y al anhelo de

progreso que hoy nos permiten que podamos caminar por un sendero más seguro y obtener mejores frutos. Desde mi puntual situación, le agradezco al Profesor Semy Seineldin, el haberme trasmitido sus conocimientos, así como haber contado con su valioso aporte para que este texto ayude a acrecentar información y a actualizar conceptos a quienes deseen introducirse en el cautivante terreno de la patología esofágica.

Carlos Seineldin

Capítulo 1 - CONCEPTOS BÁSICOS

1 - Su problemática

Los procesos obstructivos crónicos del esófago, como lo son fundamentalmente las neoplasias, la acalasia, las esofagitis pépticas y caústica así como eventualmente los tumores benignos, promueven una serie de alteraciones básicamente desencadenados por la obstrucción alimenticia y la desnutrición. El organismo en su totalidad y el aparato respiratorio en particular, reflejan las limitaciones funcionales y en esa degradación paulatina, si no actúan terapéuticas reguladoras, el individuo penetra en un círculo vicioso que tendrá un solo común denominador: Catabolismo.

Figura 1-1: Principales enfermedades obstructivas del esófago

Cinco factores importantes se interrelacionan para justipreciar una inadecuada valorización.

Figura 1-2: Factores que intervienen en su problemática

El primero se refiere al propio esófago, que puede ser catalogado como la estructura más simple del aparato digestivo, cuya elemental función es la progresión de los alimentos desde la cavidad bucal hacia el estómago. Pero, por su excesiva longitud al interconectar tres sectores anatómicos, la ausencia de una protección serosa, su íntimo contacto con órganos indispensables para la vida, la colonización en su luz de virulentos gérmenes aerobios y anaerobios y por su vinculación con el exterior, le permite constituirse, a la vez, como el órgano más difícil de tratar en la patología digestiva.

Figura 1-3: Problemas inherentes al órgano

El segundo factor se refiere al portador de un cuadro obstructivo crónico. El obstáculo a su alimentación, aunque variable en cuanto al proceso etiológico que lo determina, condiciona el deterioro corporal, compromete su función respiratoria por los imprevistos episodios de broncoaspiración y restringe la capacidad de respuesta inmunológica.

Figura 1- 4: Factores inherentes al paciente

Los procedimientos quirúrgicos no están exentos de las críticas. Los abordajes de dos o más sectores anatómicos, así como la extensa disección con el consecuente lecho cruento, los amplios decolamientos viscerales y las obvias translocaciones del órgano sustituto, obligan a admitir una complejidad hipotéticamente discordante con la patología de base.

Figura 1-5: Factores inherentes a los procedimientos operatorios

Su instrumentación provoca en el cirujano una serie de emociones inherentes a la correcta indicación del procedimiento, al desgaste físico que le produce su instrumentación así como a la incertidumbre por las posibles complicaciones que pudieran ocurrir. La ansiedad, las dudas y los temores son todas situaciones que aún hoy, promueven escepticismo o rechazo de muchos profesionales a la indicación operatoria. Debemos reconocer que se trata de una terapéutica agresiva en un paciente angustiado por sus limitaciones alimenticias, pero la misma pretende devolverle el placer de la deglución oral, la certidumbre de su nutrición corporal y la potencial curación de su patología de base, cuando otros tratamientos hipotéticamente de menor complejidad, mejor tolerados y de presunta similar o mayor eficacia, no han logrado demostrar la efectividad requerida.

El cuarto factor es referido a quien asuma el compromiso operatorio de estos pacientes. Para encararlo deberá tener conocimientos anatómicos, habilidad quirúrgica, capacidad de decisión, versatilidad operatoria y sentido de autocrítica.

Figura 1-6: Actitudes referentes al cirujano

El accionar conjunto de todo el grupo asistencial es imprescindible en el programa operatorio. Este particular contexto induce a puntualizar sobre el accionar de los profesionales participantes en la práctica quirúrgica o en la eventualidad que una evolución postoperatoria se complica. Si el cirujano demuestra cierto escepticismo, el anestesista entonces relativiza la práctica, el terapista no demuestra interés, la enfermera limita su esfuerzo, el residente subestima al paciente, el interconsultor evita su presencia y la administración protesta por los gastos. Su epílogo será la indiferencia.

Fig. 1-7: Factores inherentes al centro quirúrgico

2 - La opción quirúrgica

La cirugía del esófago presenta algunas particularidades que la diferencian al resto de las técnicas operatorias, lo que permite considerarla como uno de los procedimientos actualmente más desafiante, problemático y exigente de los métodos quirúrgicos programados. En su calificación, es posible destacar que:

Figura 1.8: Etapas operatorias

1 - Requiere de dos etapas simultáneas: la resección del órgano y su inmediata sustitución para preservar la ingesta oral, aunque en limitadas circunstancias adversas pueden ser disociadas.

2 - El consenso actual es la extirpación total del esófago para evitar filtraciones de las anastomosis intratorácicas, reducir la incidencia del reflujo gastro-bilioso y de prevenir la recidiva anastomótica en las neoplasias. Pero, desde una óptica antagónica, a mayor translocación de la víscera sustituta, la obvia disminución de su aporte sanguíneo restringe las posibilidades de su viabilidad.

Figura 1.9: Tipos de resección esofágica

3 - Se realiza en un organismo carenciado por su desnutrición crónica.

4 - Es el único procedimiento quirúrgico programado que compromete simultáneamente a tres sectores anatómicos y funcionales importantes de nuestra subsistencia (cervical, torácico y abdominal).

5 - En el postoperatorio inmediato y mediato, incluso, en la evolución alejada, requiere de controles cercanos, responsables y meticulosos por las complicaciones que puedan presentarse hasta muchos años después de la reconstrucción.

Bibliografía

1. Seineldin S, Seineldin C. Relato Oficial “REEMPLAZO TOTAL del ESÓFAGO”. 56° Congreso Argentino de Cirugía Torácica. Buenos Aires, 2012.
2. Garriz R, Olaciregui J, Santangelo H, Keselman S. “Esofagoplastias”. *Tribuna Médica*, 1973; 16: 107-120.

Capítulo 2 - HISTORIA

Hasta la segunda mitad del siglo XIX, una gastrostomía definitiva era, por lo general, el único tratamiento quirúrgico que se indicaba al portador de una lesión obstructiva del esófago. El método neutralizaba la consecuente degradación nutricional, pero la aspiración de secreciones oronasofaríngeas y alimenticias hacia el árbol traqueobronquial, exigía de nuevos procedimientos que posibilitaran contener los desagradables e intratables síntomas, así como preservar la indemnidad del sector.

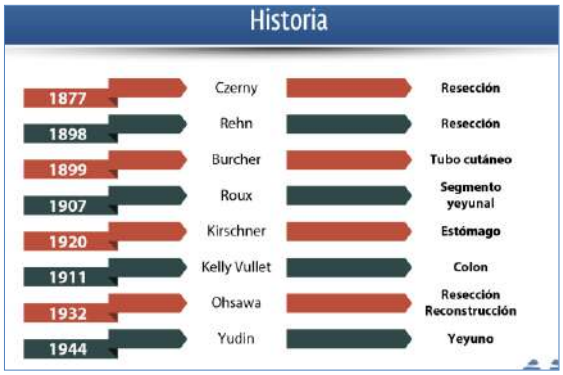

Fig. 2-1: Pioneros de la cirugía del esófago

Si bien la resección del esófago fue realizada por primera vez por Czerny en 1877 y por Rehn en 1898, la restitución de la ingesta oral a un ser imposibilitado de deglutir, y socialmente excluido, se constituyó por entonces en un objetivo básico y primordial de los investigadores.

El primer reemplazo de esófago es atribuido a Bircher (1) quien en 1899 utilizó un tubo cutáneo antetorácico, sin lograr evaluar su resultado por el fallecimiento prematuro del paciente. Roux, en 1907, describió la translocación de un segmento yeyunal por el tejido subcutáneo preesternal. Su extremo distal lo unió al estómago, pero para completar la derivación, pospuso la anastomosis cervical a un período muy prolongado de tiempo.

En 1908, Laxer (1) sugirió que la operación de Roux podría combinarse con la de Bircher con la intención de disminuir los tiempos operatorios.

Por sugerencia de Jianu, en 1912, mediante prácticas de laboratorio, Kirschner (6) describió, en 1920, la técnica de utilización del estómago como órgano sustituto, elevándolo al cuello por vía subcutánea y anastomosándolo a un remanente de esófago cervical, mientras que unió su extremo distal al yeyuno, con un procedimiento que tiempo después se reconocería como Y de Roux.

En las primeras décadas del siglo pasado, las limitaciones en la búsqueda de nuevas técnicas dependían del desconocimiento de la fisiología del tórax abierto y es precisamente en el tercer decenio, con el avance científico en este campo, que Ohsawa (5) realizó la primera intervención con éxito, al resecar en su totalidad un esófago tumoral, con la inmediata reconstrucción de la continuidad digestiva a través de la caja torácica.

A pesar de que la experiencia con colon fue iniciada prematuramente en 1911 por Kelling, empleando un segmento isoperistáltico de colon transverso pre torácico, y por Vulliet, en forma anisoperistáltica, su receptividad se incrementó cuando Robertson y Sargeant lo transpusieron por vía retroesternal en 1950 (8). En las décadas posteriores, amplias experiencias comunicadas por Belsey (2), Skinner (7)

y DeMeester (3) privilegiaron su preferencia en las sustituciones por patología benigna.

En 1944, Yudin (9) presentó la más extensa experiencia de reconstrucciones quirúrgicas del esófago, prevaleciendo en ella sus preferencias por las sustituciones con yeyuno. La técnica no logró una aceptación valedera, en particular por las limitaciones de sus arcadas vasculares, pero últimamente, Nishihira (4) volvió a destacar sus cualidades.

Comentarios: *En nuestro medio fueron varios cirujanos individualmente pero pocos en el conjunto, que se dedicaron al tratamiento quirúrgico de las enfermedades del esófago. Sus esfuerzos no lograban neutralizar el desafío que la simpleza aparente del órgano atesoraba. Algunos resultados favorables pero temporarios incentivaban sus perseverancias, pero el empeño pronto sucumbía ante el escepticismo y la decepción.*

Fig. 2-2: Cirujanos argentinos que aportaron a su desarrollo.

Entre los pioneros, se destacaron P Ressano, I Ruiz Moreno, O Cames, J Mainetti, W Tejerina, J Gil Mariño, A Cesanelli, J Dumas, H Santángelo, J Boretti, J Alberti, J Sívori y J de La Bianca. Es una obligación ineludible reconocer que le correspondió a JC Olaciregui el haber exhortado a toda una nueva promoción de profesionales a enfrentar a este órgano con firmeza y siempre tratando de buscar otras alternativas técnicas, que permitieran superar los escollos quirúrgicos, así como mejorar los resultados. Su vasta experiencia, su capacidad pedagógica y su amplitud de criterios posibilitaron los adelantos que hoy es posible recoger en la práctica (10).

Fig. 2-3: El Maestro

Bibliografía:

1. Deschamps, CL. “History of esophageal surgery for benign disease”. *Chest Surg Cl N America*, 2000; 10: 135-44.
2. Belsey, R. “Reconstruction of the esophagus with left colon”. *J Thorac Surg*, 1965; 49: 33-5.
3. DeMeester T, W Kauer. “Esophageal reconstruction: The colon as an esophageal substitute”. *Dis Esophagus*, 1995; 8: 20-9.
4. Nishihira T, Sugawara K, Sato Y *et al*. “Reconstruction of the thoracic esophagus with jejunal pedicled segments for cancer of the thoracic esophagus”. *Dis Esophagus*, 1995; 8: 30-39.

5. Ohsawa, T. “Esophageal surgery”. 33rd Annual Congress of the Japanese Surgical Society, Tokyo, 1932.
6. Pompili M, J Mark. “The history of surgery for carcinoma of the esophagus”. *Chest Surg Cl N America*, 2000; 10: 145-51.
7. Skinner, D. “Esophageal reconstruction”. *Am J Surg*, 1980; 139: 810-4.
8. Thomas P, Fuentes P, Giudicelli R. “Colon interposition for esophageal replacement: current indications and long-term function”. *Ann Thorac Surg*, 1997; 64: 757-64.
9. Yudin, S. “The surgical construction of eighty cases of artificial esophagus”. *Surg Gynecol & Obstet*, 1944; 78: 561-83.
10. Seineldin S y Seineldin C: “Reemplazo total del Esófago: Indicaciones, Técnicas y Complicaciones”. Corpus Editorial y Distribuidora S.A. (Rosario, Argentina), pag.19. Año 2012.

Capítulo 3 - ANATOMÍA QUIRÚRGICA DEL ESÓFAGO

El esófago es un tubo musculomembranoso muy distensible y estructuralmente elongado, de 22 a 28 cm de longitud, que se extiende desde el sector más estrecho del tubo digestivo que es el cricofaríngeo hasta el orificio del cardias, donde paradójicamente se une a la víscera de mayor diámetro que es el estómago (1). Su particular diferencia con el resto de las estructuras es que carece de mesenterio y de serosa que lo recubra y es el que presenta el menor diámetro de los órganos huecos del sistema. Un escaso tejido conectivo que lo circunda en todo su trayecto le permite movimientos de lateralización y longitudinales con la respiración y la deglución. Sus paredes se encuentran colapsadas en sentido anteroposterior y es solamente en las degluciones de saliva o alimentos cuando su luz se entreabre.

Por su particular longitud y de acuerdo a la región donde transcurre, se lo divide en tres segmentos.

El cervical, con una longitud aproximada de 5 cm, se extiende desde la proyección de la 6ª vértebra cervical hasta el borde inferior de la 1ª vértebra dorsal. A nivel de su origen, en la unión con la faringe, presenta la primera estrechez en su calibre y es por la relación con el cartílago del mismo nombre, que se denomina cricoidea. El músculo cricofaríngeo es el responsable de su compresión, reconociéndose a dicho segmento como esfínter esofágico superior (EES). Aplanado de adelante hacia atrás en condiciones de vacuidad, el órgano tiene una dirección básicamente vertical con un ligero desplazamiento a la izquierda de la línea media.

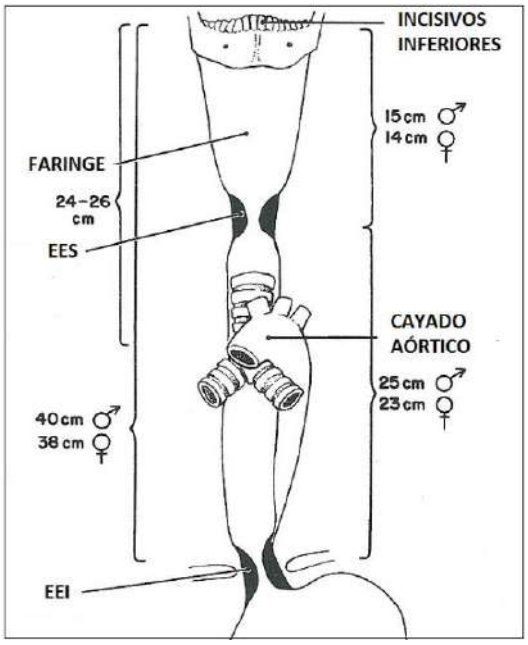

Fig. 3-1: Medidas endoscópicas aproximadas en un hombre de 1.80 m. y una mujer de 1.72 m.

Desciende por delante de la columna vertebral y de los músculos prevertebrales, de los que está separado por el espacio retrovisceral, y lateralmente contacta con los pedículos vasculonerviosos del cuello, del que se destaca el recurrente izquierdo. Por su cara anterior se adhiere a la pared membranosa traqueal mediante tejido conjuntivo laxo avascular, pero acrecentando esta unión con el intercambio discontinuo de numerosas bridas y membranas fibromusculares (5) (Figura 3.2).

Figura 3.2: Bridas fibromusculares entre el esófago y la pared membranosa traqueal

El esófago torácico, de 16 a 18 cm de longitud, presenta dos estrecheces en su calibre. La primera o broncoaórtica es determinada por el cayado aórtico y el bronquio izquierdo, y la segunda o hiatal, corresponde al punto en que el órgano atraviesa el diafragma. Por encima del pedículo pulmonar las relaciones del esófago con la tráquea son las mismas que en la región cervical. En la región infracarinal, su cara anterior se relaciona con el corazón, ubicándose por detrás de la aurícula izquierda, sin presentar adherencias significativas con el pericardio (fondo de saco de Haller). Lateralmente contacta con las regiones pleuropulmonares, pero en su extremo distal y sobre la izquierda, la pleura se engrosa y es tensada por la vecindad con la aorta, conformando el ligamento de Morosow (6).

En su breve trayecto abdominal, de 1 a 3 cm de longitud, presenta una dirección descendente hacia delante y a la izquierda y su cara anterior es cubierta por el lóbulo hepático izquierdo. En su desembocadura en el estómago, por hallazgos manométricos se describe una zona de alta presión (ZAP) denominada esfínter esofágico inferior (EEI), sin que hasta el presente se pudiera asociar a una estructura anatómica definida.

Como corresponde a un órgano meramente propulsor con muy escasas funciones secretoras, el esófago tiene en general, a diferencia del resto de las vísceras digestivas, una pobre irrigación arterial. Su segmento cervical se nutre a través de ramales provenientes de las tiroideas inferiores. En el tórax, su segmento superior es nutrido por colaterales fundamentalmente de la bronquial izquierda y de pequeñas ramas de las intercostales, y en el inferior por 3 a 5 vasos de estrecho calibre que provienen directamente de la aorta descendente. En el abdomen su irrigación es regulada desde la coronaria estomáquica, gástrica izquierda y del ramo recurrente de la diafragmática inferior izquierda (Figura 3.3). A pesar de su exigüidad sanguínea, todas las arterias se subdividen antes de abordar su pared externa conformando paradójicamente en su interior, un amplio y denso plexo vascular submucoso. Esta observación anatómica explicaría la hemostasia espontánea que se produce por retracción de las capas muscular y mucosa de las pequeñas arterias en su liberación de los planos adyacentes durante las maniobras digitomanuales por abordaje transhiatal (3).

Por su parte, el avenamiento venoso es efectuado por tributarias que forman los plexos submucoso y adventicial, con drenaje del mayor volumen sanguíneo en los sistemas ácigos y hemiácigos.

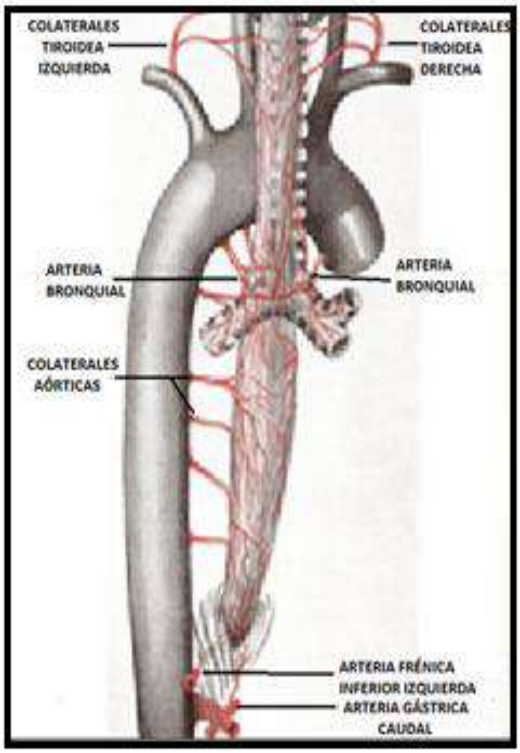

Fig. 3-3: Sistema arterial esofágico

Los ganglios linfáticos del esófago han sido descritos como conformando tres sectores paralelos e interconectados entre sí (4). El primero o paraesofágico corresponde a las adenopatías situadas sobre su propia pared. Entre ellos se incluye a los cervicales, torácico superior, medio, inferior y paracardiales. El sector periesofágico comprende los ganglios situados sobre estructuras vecinas al esófago, que incluyen a las adenopatías cervicales profundas, supraclaviculares, paratraqueales, subcarinales, del mediastino posterior o paraaórticas, diafragmáticas, de la cadena coronaria estomáquica y del tronco celíaco. Por último, los nódulos del denominado sector lateral se ubican distantes de estos, incluyendo a los de la región cervical lateral, de los hilios pulmonares, suprapilóricos, de la arteria hepática y de la curvatura mayor del estómago (Figura 3.4).

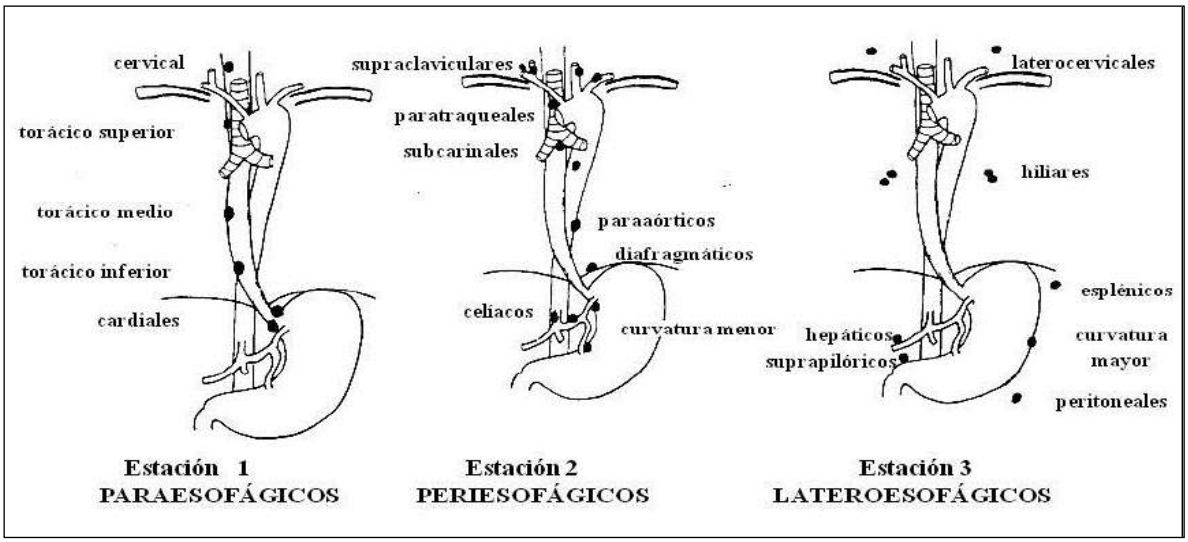

Fig. 3-4: Cadenas linfáticas del esófago

Con respecto a la circulación linfática, los conocimientos actuales son exiguos. Líquidos, coloides, microorganismos y células de desechos pueden escasamente ser absorbidos por la mucosa y a través de canales valvulados submucosos y según la dirección del flujo, convergen en troncos que drenan a los ganglios linfáticos (7). La derivación extraesofágica puede ser craneal o

caudal y, si se destaca la escasez de ganglios periadventiciales, se advierte la ausencia de un drenaje lógico en las enfermedades malignas. El esófago superior drena en especial hacia el conducto torácico, y el sector inferior hacia la cisterna quilosa, vía ganglios celíacos y coronarios (2) (Figura 3.5).

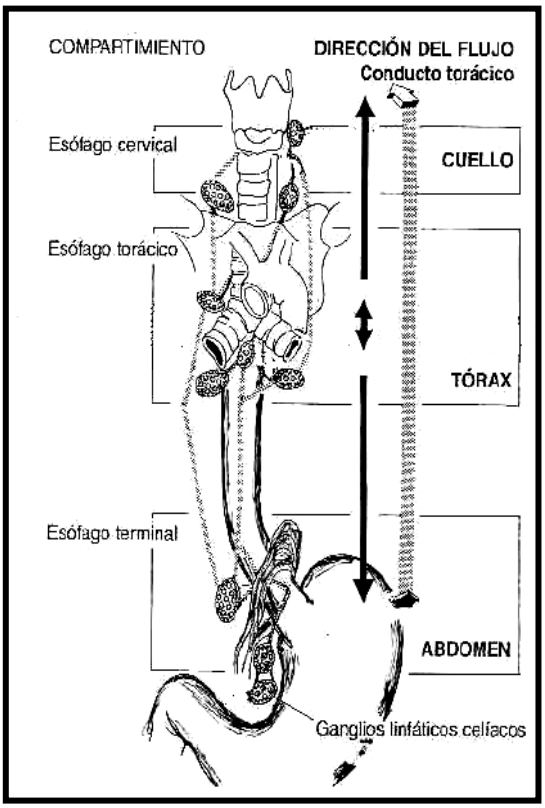

Fig. 3-5: Circulación linfática del esófago

El esófago se encuentra inervado por los sistemas parasimpático y simpático. El primero, proveniente del X par, actúa sobre el tejido muscular promoviendo su peristalsis. El segundo, ramas del plexo cervical y torácico, tiene mayor acción sobre los esfínteres. Ambos sistemas penetran en la pared esofágica con los vasos sanguíneos y conforman el plexo de Auerbach, entre las fibras musculares circulares, y el de Meissner, en la submucosa. A nivel de la bifurcación bronquial, por la rotación en la evolución embriológica, el neumogástrico derecho pasa a ser posterior y el izquierdo anterior.

Bibliografía

1. González García, C. “Anatomía quirúrgica del esófago”. En: S. Seineldin y colab.: *Esofagectomía sin toracotomía*. Rosario: UNR Editora, 1989; 25-9.
2. Liebermann-Meffert, D. “Anatomy, embriology and histology”. En: Pearson, G. *et al.*: *Esophageal surgery*. Nueva York: Churchill Livingstone, 1995; 1-25.
3. Liebermann-Meffert D, Luescher V, Neff V, Ruedi T, Allgower M. “Esophagectomy without thoracotomy: Is there a risk of intramediastinal bleeding?” *Ann Surg*, 1987; 206: 184-92.
4. Mannell, A. “Carcinoma of the esophagus”. *Curr Probl Surg*, 1982; 19: 555.60.
5. Netter, F. “Upper digestive tract”. En: *Ciba Collection of Medical Illustration*. New York: Ciba Pharmaceutical Embassy, 1971; 44.
6. Testut L, Jacob O. *Tratado de anatomía topográfica*. T 1. Barcelona: Salvat, 1979; 870.
7. Zweifach B, Prather J. “Manipulation of pressure in terminal lymphatics in the mesentery”. *Am J Physiol*, 1975; 228:

Capítulo 4 - INDICACIONES DEL REEMPLAZO ESOFÁGICO

En las últimas décadas, los resultados obtenidos a través de la disminución de la agresión quirúrgica en las resecciones del esófago, la preparación de una plastia más efectiva y segura, el control de las complicaciones básicamente con el empleo de procedimientos simples y la ostensible disminución de la mortalidad postoperatoria, han permitido ampliar de manera significativa el espectro de indicaciones en numerosos procesos que obstaculizan la progresión del bolo deglutido.

En la lista que describimos, es posible que alguna infrecuente patología no haya sido mencionada, como también es probable que varias de las enunciadas queden expuestas a discusión por tratarse de procesos pasibles de ser controladas en la actualidad con terapéuticas menos agresivas, algunas de ellas endoscópicas.

Exceptuando a la patología maligna, enfatizamos que la extirpación de un esófago y su consiguiente reconstrucción debe indicarse después de un correcto seguimiento de la entidad de base, posterior a la utilización de otros métodos más simples y con el respaldo de una exhaustiva evaluación.

Todo reemplazo, cualquiera fuera el órgano sustituto elegido, condiciona una serie de circunstancias adversas, que no dejan de exigirnos una cuidadosa y profunda meditación en nuestra intención de solucionar la problemática digestiva. Pero, si debiéramos realizar una síntesis, aceptaríamos que ningún tipo de reemplazo logra sustituir funcionalmente a un esófago normal porque la pérdida de la peristalsis no es en absoluto comparable a la progresión por gravedad que se logra con el bolo alimenticio en las plastias sustitutas.

En patología benigna

Acalasia

- Evolución prolongada en personas menores de 50 años
- Megaesófago mayor de 12 cm de diámetro
- Fracaso miotomías o dilataciones posmiotomía
- Estenosis péptica asociada
- Sospecha o confirmación de neoplasia
- Neumonitis aspirativa severa con incapacidad pulmonar progresiva

Figura 4-1: Indicaciones en acalasia

Reflujo gastroesofágico

- Estenosis intratables, no dilatables o reincidentes
- Displasia severa persistente
- Reincidencia anormalidades motoras
- Recurrencia de los síntomas de reflujo ante el fracaso de dos o más operaciones antirreflujo y/o de la terapéutica médica complementaria

Figura 4-2: Indicaciones por enfermedad por reflujo gastroesofágico

Lesiones cáusticas

- Intento suicida
- Perforación aguda
- Estenosis totales, extensas o con divertículos
- Fracaso de las dilataciones después de 8-12 meses
- Persistencia de tejido de granulación entre el 6° y 8° mes de tratamiento
- Perforación instrumental
- Fistulización crónica
- Estenosis péptica secundaria
- Falta de cooperación del paciente

Figura 4-3: Indicaciones por lesiones caústicas

Esclerodermia

- Fracaso cirugía antirreflujo
- Atonía esofágica
- Estenosis péptica

Atresia de esófago

- Por extremos esofágicos distantes (long gap; opcional Técnica de Kimura)
- Prematuros a quienes se les realizaron ostomas
- Disrupción anastomótica
- Fístula recidivante
- Estenosis persistente de la anastomosis con repercusión nutricional desfavorable
- Fracaso primera sustitución

Figura 4-4: Indicaciones por atresia de esófago

Miscelánea

- Estenosis por intubación nasogástrica prolongada no dilatable
- Estenosis actínica
- Fibrosis idiopática
- Moniliasis incontrolable
- Estenosis postescleroterapia

- Leiomiomatosis difusa o gigante múltiple
- Esofagitis eosinofílica primaria
  - por estenosis intratable
  - por perforación esofágica
- Estenosis por duplicación esofágica
- Tumor estromal
  - por hemorragia
  - por sospecha de malignidad
  - por su volumen
- Pseudodiverticulosisintramural complicada
- Poliposis múltiple del esófago
- por complicación
- por prevención

Figura 4-5: Indicaciones en diversas esofagopatías

Perforación esofágica

A – Órgano intrínsecamente sano

Depende de:

- Si la localización es torácica o abdominal
- Su evolución mayor de 24 hs.
- Laceración superior a 3 cm
- Si han fracasado las medidas previas (drenajes, sutura, exclusión, etc.)

- Cuando la mediastinitis es incontrolable o se agrava
- Fracaso reparación primaria

Figura 4-6: Indicaciones en perforación del esófago

B – Órgano con lesiones previas

- Estenosis péptica, cáustica o actínica
- Acalasia con megaesófago
- Carcinoma resecable
  - por dilatación
  - por biopsia
  - por hemorragia
  - por necrosis postradioquimioterapia
- Espasmo difuso
- Operaciones esofágicas previas

Figura 4-7: Indicaciones en perforación del esófago

El abordaje a utilizar es:

1. Transhiatal cuando:

- El diagnóstico es temprano.
- La contaminación mediastinal y/o pleural es nula o escasa.
- No hubo cirugías amplias torácicas previas.

2. Transtorácico cuando:

- Diagnóstico tardío
- Contaminación pleural y/o mediastinal ostensible
- Operaciones torácicas anteriores
- Cronicidad del cuadro por fístula
- Empiema crónico para decorticar

Reconstrucción digestiva

1. Inmediata

- Diagnóstico temprano
- Sin evidencias de compromiso mediastinal
- Condiciones hemodinámicas aceptables

2. *Diferida* (3-6 meses posteriores a la neutralización del cuadro perforativo)

- Edad avanzada
- Diagnóstico tardío
- Ostensible contaminación mediastinal o pleural
- Desequilibrio hemodinámico

2 - En patología maligna

La característica particular del carcinoma esofágico, por sus metástasis resurgentes y su anarquía ganglionar en el compromiso evolutivo de los diversos grupos linfáticos han motivado que, en la actualidad, prevalezca el concepto de la resección total del órgano sin justipreciar la localización del proceso tumoral (Fig. 4-8.9).

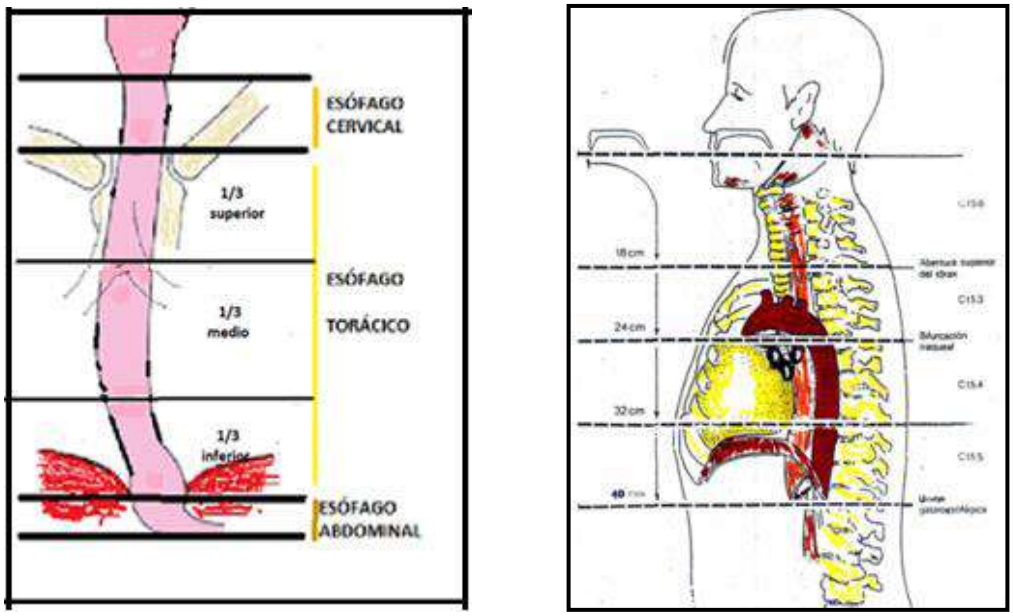

Figura 4-8.9: Clasificación de los tumores del esófago por localización

Figura 4-10: Localización tumoral según los estadíos topográficos

Diferencia entre epidermoide y adenocarcinoma

Son los dos tipos más comunes de carcinomas. El adenocarcinoma ha incrementado su frecuencia de presentación en los países del norte occidental en forma paulatina y constante en los últimos decenios (Tabla 4-1).

En su evaluación, los criterios de selección varían de acuerdo a su reconocimiento como originario estrictamente de las paredes del esófago o si se trata de una infiltración cefálica de un tumor gástrico (Tabla 4.2).

Tabla 4-1: Diferencia entre el carcinoma epidermoide y el adenocarcinoma

	Epidermoide	Adenocarcinoma
Hábito	Longilíneo	Brevilínio
Nivel Socioeconómico	Bajo	Alto
Estado nutricional	Deficiente	Sobrepeso
Consumos excesivos	Tabaco, Alcohol	Alimentos
Reflujo gastroesofágico	Sin	Con
Lesiones mucosas	Sin o leve esofagopatía previa	Metaplasia Intestinal / Displasia
Incidencia por segmentos	Todos	Principalmente en el inferior
Cardias	Libre	Comprometido
Crecimiento	Lento	Más acelerado
Progresión	Centrípeta	Centrífuga
Metástasis	Tardías	Precoces abdominales

Tabla 4-2: Criterios de selección del adenocarcinoma primario de esófago

Coexistencia con metaplasia de Barret
• Clínica de obstrucción esofágica • Sin o con mínimo compromiso gástrico • Abarca la totalidad de la circunferencia esofágica o 2/3 de la misma como mínimo infiltrada • Tendencia al compromiso de todas las capas

Existen controversias en cuanto al encuadramiento del adenocarcinoma cardial, pues mientras algunos autores lo consideran como una neoplasia esofágica, otros lo conceptúan como gástrica, e incluso como una entidad clínica diferente (Tabla 4-3).

Tabla 4-3: Diferencias entre el adenocarcinoma esofágico y gástrico

Con el cáncer de esófago	Con el cáncer gástrico
- Etiología - Epidemiología - Técnica quirúrgica - Pronóstico - Modificaciones biológicas	- Resecabilidad quirúrgica - Mortalidad postoperatoria - Anatomía patológica

Con el intento de superar las dificultades semánticas, Siewert y Stein (1) propusieron una clasificación anatomo-topográfica, que ubica al teórico núcleo central de crecimiento 5 cm por arriba o por debajo del cardias anatómico, y desde ese enfoque, distingue tres tipos de tumores. El Tipo I es el ade-nocarcinoma del esófago distal que se origina en una metaplasia intestinal

(esófago de Barret). El Tipo II es el carcinoma de cardias propiamente dicho, que proviene del epitelio cardial o de una metaplasia muy limitada de la zona. El Tipo III es el carcinoma subcardial, que infiltra la unión esofagogástrica y eventualmente al esófago distal.

El reconocimiento de uno u otro tipo es puramente morfológico y se basa en la identificación del núcleo tumoral mediante el estudio radiológico contrastado, la observación endoscópica y el examen de la pieza operatoria.

Según Siewert y Stein, si el centro de la masa neoplásica se localiza desde 5 cm hasta 1 cm por encima de la unión esofagogástrica, se cataloga Tipo I. Si por el contrario, se ubica entre 1 cm por arriba y 2 cm por debajo, es Tipo II; y si su emplazamiento es más distal, entre 2 y 5 cm, es Tipo III (Figura 4-11).

Esta clasificación diferencia algunos conceptos epidemiológicos y morfológicos. (Tabla 4-4)

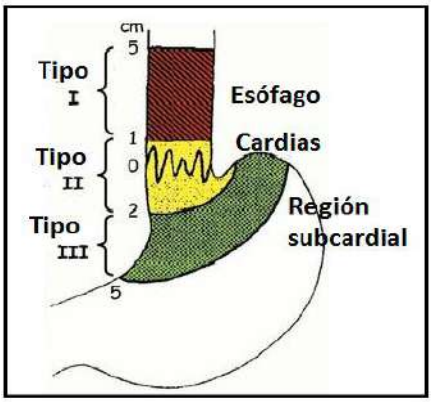

Figura 4-11: Clasificación de Siewert y Stein

Tabla 4.4: Características clínicas de los adenocarcinomas de la unión esofagogástrica en base a la clasificación de Siewert

	Tipo I	Tipo II	Tipo III
Edad promedio	60,9	60,2	60,2
Relación Hombre/Mujer	8,2:1	5,1:1	2,4:1
Hernia hiatal y/o Reflujo GE	72%	28%	21%
Prevalencia metaplasia intestinal en esófago	81%	10%	3%
Potencial de infiltración tisular periorgánica	24%	34%	45%

En líneas generales, el Tipo I se comporta como el carcinoma epidermoide del tercio inferior del esófago, pudiendo ser resecado por vía transhiatal o por toracotomía y laparotomía.

El Tipo III presenta una progresión similar al de un adenocarcinoma gástrico

y su tratamiento variará si todo el esófago y el estómago son resecados, solamente el segmento distal del esófago

con los 2/3 proximales del estómago o con el estómago completo. La reconstrucción del tránsito digestivo dependerá, como es obvio, de la magnitud de la resección realizada.

En cuanto al Tipo II, su comportamiento es impredecible pues puede evolucionar prevalentemente con las características de un tumor esofágico o progresar como una neoplasia gástrica. El tratamiento consensuado es la resección por vía abdomino-cervical con empleo del estómago tubulizado por vía retromediastinal, también a través de una videotoracoscopía derecha o supina con anastomosis a nivel de la vena ácigos (Operación de Ivor Lewis), o incluso con una esofagectomía distal con gastrectomía parcial o total.

En principio, es posible aceptar que el tratamiento del carcinoma de cardias puede ser similar al del esófago torácico, pero las controversias existen sobre la extensión de estómago a resecar o definitivamente su extirpación total en conjunto con el epiplón mayor, el bazo y el extremo caudal del páncreas.

Las indicaciones de extirpación del esófago ante una metaplasia intestinal, en nuestro criterio, se transcriben en la Tabla 4.6

Tabla 4.5: Procedimientos quirúrgicos utilizados en la actualidad en la resección del adenocarcinoma de esófago.

Localización	Resección con toracotomía	Resección sin toracotomía
Tipo I	Técnica de Ivor Lewis con linfadenectomía en dos campos Técnica de Biondi-Sweet	Transhiatal
Tipo II	Técnica de Ivor Lewis Técnica de Merendino Técnica de Biondi-Sweet	Transhiatal Esófagoyeyunoanastomosis con Y de Roux u Omega
Tipo III	Esofagogastrectomía total con anastomosis yeyunal distal o con sustitución colónica Esofagectomía total con gastrectomía parcial	Transhiatal Esófagoyeyunoanastomosis con Y de Roux u Omega

Tabla 4.6 - Indicaciones de resección esofágica

- Pacientes jóvenes
- Nódulo que no involuciona
- Úlcera persistente
- Displasia severa persistente
- Persistencia o reaparición de la displasia severa postcirugía antirreflujo o ablación mucosa y/o tratamiento médico

En la 8º Edición de estadificación de la AJCC/UICC, la clasificación de cáncer de la unión gastroesofágica se redefinió como los adenocarcinomas con epicentro a no más de 2 cm en el cardias gástrico se clasifican como adenocarcinomas esofágicos, y los que se extienden más se clasifican como cánceres de estómago, a menos que el epicentro esté a menos de 2 cm del cardias pero no toque la unión gastroesofágica (3).

3 - En tumores infrecuentes del esófago

Fig. 4-12: Fibrolipomas esofágicos

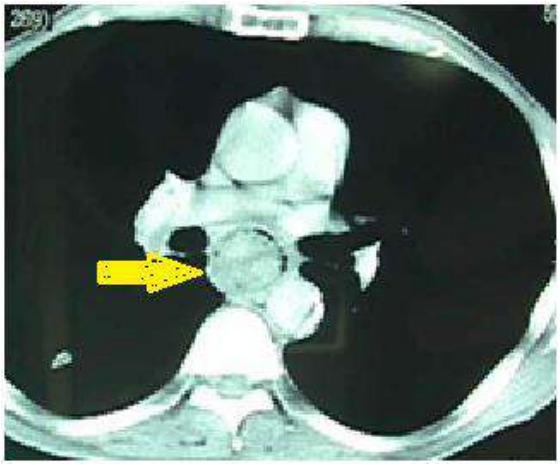

Fig. 4-13: Estudio baritado y tomográfico de sarcoma de esófago

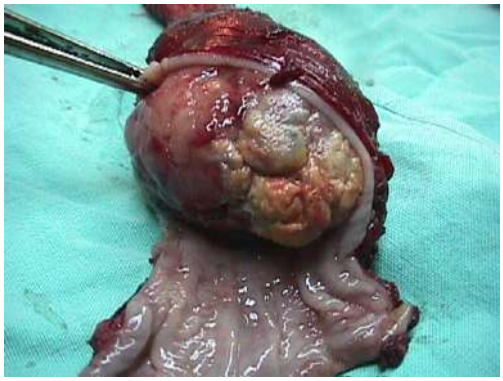

Fig. 4-14: Pieza quirúrgica con la obstrucción del órgano

Podemos mencionar a:

1. Sarcoma
2. Carcinosarcoma
3. Coriocarcinoma
4. Tumores de estirpe epitelial
   a. Carcinoma adenocístico
   b. Carcinoide
   c. Mucoepidermoide
   d. Ca de células pequeñas
5. Tumores linforeticulares
   a. Hodgkin
   b. Linfoma no Hodgkin
6. Melanoma maligno

Bibliografía

1. Japanese Society for Esophageal Diseases. Guidelines for Clinical and Pathologic Studies on Carcinoma of the Esophagus (10th ed.), 2007.

2. Siewert J, Stein H. Classification of adenocarcinoma of the oesophagogastric junction. Br J Surg, 1998; 1457-9.

3. Rice, T, Patil, D, Blackstone, E. 8th edition AJCC/UICC staging of cancers of the esophagus and esophagogastric junction: application to clinical practice. Ann Cardiothorac Surg. 2017 Mar; 6(2): 119–130.

Capítulo 5 – EVALUACIÓN Y PREPARACIÓN OPERATORIA

Las medidas preoperatorias adquieren una evidente importancia en estos organismos deficitarios y su objetivo es lograr que el paciente afronte la intervención quirúrgica en las mejores condiciones posible que le permitan disminuir los riesgos consecuentes.

La resección y el reemplazo total del esófago implica la necesidad de intervenir en tres sectores y a nuestro entender, es el único procedimiento programado que requiere de esta multiplicidad de abordajes. La amplia y extensa superficie cruenta promoverá la obvia exudación de elementos proteicos incrementando el declive catabólico de sus reservas por lo que la vieja sentencia inglesa: “Una onza por prevención vale por una libra de curación”, rige en este campo con todo su valor.

Evaluación sistémica

En el primer contacto con el portador de un cuadro obstructivo del esófago en general y por neoplasia en particular, la experiencia del profesional es relevante, difícil de describir e imposible de trasmitir. La rápida e indeseada pérdida de peso por la desnutrición y la obvia preocupación emocional que ello implica, nos presentan a un individuo deprimido, con sus pliegues faciales acentuados, ligera o moderadamente asténico, aparentando un cúmulo de años superior al que en verdad posee. Después de escucharlo y de examinarlo físicamente, es imprescindible modificar en esa primera consulta las expectativas de vida, pues frente al desafío que implica una cirugía de la envergadura de la resección total del esófago con reemplazo inmediato, su colaboración, por mínima que fuese, redundará en la evolución de un postoperatorio mejor tolerado y en una convalecencia más aceptada.

Habitualmente, cuando el portador de un carcinoma de esófago consulta después de 3 meses de disfagia, los exámenes de sus humores presentan variaciones dentro de los parámetros normales, pero esta subjetividad no implica que las funciones hematológicas, renales y hepáticas deban omitirse en su evaluación (1).

Laboratorio	Imágenes
- Hemograma completo - Glucemia - Uremia - Creatinemia - TGP - TGO - GGT - Fosfatasa alcalina - Colinesterasa sérica - Proteinograma Total y fraccionado - Ionograma - Orina	- Rx de tórax F y P - TAC de tórax y abdomen superior (con y sin contraste) - Ecografía de abdomen superior - Resonancia magnética (opcional) - TAC de cráneo (opcional) - Centellograma óseo computarizado (opcional) - PET (a evaluar)
Estudio funcional respiratorio **- Espirometría** - Gases en sangre	**Endoscopia** - Videofibroesofagoscopia - Endosonografía (opcional) - Broncofibroscopia (opcional)
Coagulabilidad sanguínea - KPTT - Tiempo de protrombina	**Bacteriología** **- Esputo** **Estudio cardiólogo y ECG** - EcocardioDoppler

Tabla 5.1: Exámenes básicos evaluatorios

1 - Edad

En la cirugía del esófago, el compromiso operatorio de cuello, tórax y abdomen induce a considerar que un límite en la edad debe prevalecer como un factor equilibrante entre el riesgo operatorio y la sobrevida quirúrgica (2). Por el contrario, Law y colab. (3) han señalado que la resección esofágica puede ser realizada en pacientes de edad avanzada al considerarla como un factor importante pero secundario cuando se la relaciona con la gravedad de la patología, la desnutrición o la imposibilidad o inconveniencia de otras terapéuticas. El riesgo mayor y causa de mortalidad son las complicaciones pulmonares.

Comentarios: *En todo paciente que pueda presentar ciertas dificultades en la toma de una decisión quirúrgica y en quien las evaluaciones previas complementarias sean aceptables, valoramos tres edades. Obviamente, en primer lugar la cronológica, relativa por sí sola en ciertas circunstancias, pues hemos intervenido a un grupo etario octogenario seleccionado con edad máxima de 87 años, que presentó una mortalidad operatoria de 23,3% (4). En segundo lugar, por el aspecto que el mismo paciente nos representa, porque por algunas de sus características personales es posible aceptar un tiempo de vida menor, mayor o acorde a su cronología. Por último, el que más valoramos o el más importante, interrogarlo sobre la edad que él considera tener, que podrá ser menor, igual o mayor, pero destacando que si es inferior significa, presuntivamente, que posee proyectos de vida que le condicionan una necesidad de prolongar su existencia. Suponemos que en la segunda y en especial primera situación, la capacidad inmunológica y las obvias respuestas orgánicas influirán positivamente en la evolución quirúrgica.*

Bollschweiler y colab. (4) diagramaron a través de una cuantificación de riesgos,

un esquema de investigación para indicar o descartar una terapéutica quirúrgica de acuerdo con el puntaje obtenido de los valores de varios parámetros. Aparentemente, los resultados tuvieron su correlación con los aspectos clínicos y el estadio tumoral, pero puede ser discutido o discutible cuando los objetivos médicos no coinciden con las expectativas del portador de la enfermedad. En una investigación personal realizada en un grupo de 110 portadores de neoplasias, pudimos observar la disimilitud de valores existente entre el profesional y los pretendidos por los pacientes, por lo que el cuestionamiento se basaría en qué criterio se debería puntualizar cuando se conocen las limitaciones que a excepción de la reconstrucción digestiva, pueden lograrse a través de los otros métodos alternativos (Tabla 5.2).

Tabla 5.2: Diferencias de objetivos médicos y de los portadores de neoplasias

Expectativas terapéuticas	
Médico	**Paciente**
Curación definitiva Mínima agresión Ingesta oral normal	Recuperación ingesta normal (93%) Extirpación tumoral (75%) Dolor (43%) Sobrevida alejada (7%)
La incógnita. Tratar al enfermo o a la enfermedad?	

2 - Evaluación de la capacidad pulmonar

Ante todo acto quirúrgico, la capacidad respiratoria es un principio elemental e imprescindible a valorar pues cualquier deterioro de la misma en el postoperatorio puede ser motivo de complicaciones severas. Tres situaciones pueden presentarse en el aparato respiratorio. La primera es que anatómicamente por la imagenología y fisiológicamente por las pruebas funcionales, la arquitectura de los campos pulmonares se presenta con características de absoluta normalidad, aunque destacamos que toda obstrucción esofágica, por la estasis de saliva fundamentalmente, debe obligar siempre a la presunción de un cuadro solapado broncopulmonar que puede incrementarse en el postoperatorio inmediato. La segunda, menos común, es que se detecten alteraciones estructurales (secuelas de tuberculosis, resecciones pulmonares, alteraciones parietales condroesternocostales, parálisis hemidiafragmáticas, etc.), que si bien pueden o no presentar capacidades aceptables, implican de por sí una factible disminución de la reserva respiratoria necesaria ante una potencial complicación, pero lo más habitual es que el paciente relate un hábito tabáquico, que su consumo se restringió o suspendió por períodos diferentes de tiempo. Así también, que por padecer de reflujo gastroesofágico, haya presentado manifestaciones ostensibles o desapercibidas de compromiso bronquial. Por estas últimas patologías, los parámetros respiratorios pueden

demostrar en grados variables, alteraciones obstructivas (por el broncoenfisema), restrictivas (por fibrosis intersticial) o mixtas.

Comentarios: *La causa más importante de complicación y muerte en la cirugía del esófago es de origen pulmonar, por lo que el operador deberá poseer conocimientos básicos de la clínica, radiología y del funcionalismo torácico así como del manejo de las diversas técnicas operatorias de ese sector.*

No es sencillo justipreciar por el examen funcional respiratorio, la inoperabilidad de un paciente con patología esofágica, preferentemente neoplásica. Si bien dentro de las evaluaciones solicitadas las pruebas no deben ser excluidas, al priorizarse los objetivos fundamentales que son el tratamiento de la disfagia y la neutralización de la patología, la indemnidad funcional de los campos pulmonares, a pesar de sus lesiones ostensibles, no puede ser impedimento que desaconseje una indicación quirúrgica. Es para esta eventualidad, precisamente, que el abordaje torácico es desaconsejado, pero si el VEF $_1$ es menor a un litro ó 70% menor de la relación VEF$_1$/Capacidad Vital (5) deben extremarse las precauciones en cuanto al tiempo quirúrgico si la vía de resección/reconstrucción es la cérvico-mediastinal.

Indiscutiblemente deberá indicarse y utilizarse activamente todas las medidas terapéuticas que puedan mejorar el estado broncopulmonar (kinesioterapia, ejercitaciones musculares, tos provocada, movimientos de adecuación diafragmática, aerosolterapia, etc.) para obtener en el menor plazo de tiempo posible, los resultados requeridos.

Destacamos que a pesar de la relativa mejoría clínica obtenida con las prácticas propuestas, la indicación más positiva es la suspensión del hábito tabáquico y la preseveración de los ejercicios respiratorios para fortalecer la musculatura de la caja torácica y obtener una adecuada funcionalidad de ambos diafragmas, pero no podemos desconocer que cuando discontinúa súbitamente el cigarrillo, comienza un período donde las vías respiratorias aumentan la producción de mucina y puede durar hasta 3 meses, por lo aconsejamos que cese con el hábito por al menos 4 semanas previas a la cirugía, al igual que con el alcohol (66).

El profesional responsable debe tener presente que todo paciente con obstrucción crónica del esófago presenta una indetectada o reconocida disfunción respiratoria por episodios imperceptibles de aspiración. En un interrogatorio minucioso, los accesos mínimos de tos o espasmos bronquiales, especialmente nocturnos, episodios subfebriles complementado en las imágenes con infiltrados bibasales o particularmente del pulmón derecho en sus segmentos posteriores o si observa la disminución volumétrica del hemitórax derecho con respecto al contralateral, le debe sugerir que presenta un compromiso respiratorio con grados diversos de fibrosis intersticial.

Los abordajes operatorios en general provocan dolor, así como las diversas toracotomías en particular, disminuyen la expansibilidad de la caja torácica, que se incrementan con las consecuentes fibrosis pleurales consecutiva a las reacciones inflamatorias. Como efecto indeseable la capacidad vital forzada y el volumen espiratorio máximo disminuyen obstaculizando en las primeras 72 hs una expectoración eficaz.

Tabla 5.3: Factores predisponentes de complicaciones pulmonares

1 - Edad
2 - Tabaquismo
3 - Broncoenfisema crónico
4 - Radioquimioterapia preoperatoria
5 - Reflujo gastroesofágico
6- Antecedentes de asma, tuberculosis, enfermedades pleurales, resecciones parenquimatosas
7 - Alteraciones congénitas de la caja torácica
8 - Sobrepeso
9 - Cardiopatía
10 - Alteraciones morfológicas de la columna vertebral (cifoescoliosis)

Tabla 5.4: Cálculo del Índice de Torrington

ESPIROMETRÍA	(0 – 4)		
		CVF < 50%	1
		Tiffeneau 66 – 75 %	1
		Tiffeneau 50 – 65 %	2
		Tiffeneau < 50%	3
EDAD	(0 – 1)	> 65 años	1
OBESIDAD	(0 - 1)	> 150 % PCI *	1
CIRUGÍA REGIÓN	(0 – 3)		
		Abdomen superior	2
		Tórax	2
		Otra	1
HISTORIA PULMONAR	(0 – 3)		
		Fumador	1
		Tos / expect.	1
		Otros antec. pulmonares	1
TOTAL	(0 – 12)		
ÍNDICE DE RIESGO PULMONAR:			**I : 0 - 3** **II: 4 – 6** **III: 7 – 12**

* PCI: peso corporal ideal.

Tabla 5.5: Medidas profilácticas a emplear para mejorar la capacidad respiratoria 8 días previos a la intervención

1 - Suspender tabaco y alcohol
2 - Kinesioterapia
3 - Deambulación
4 - Aumentar nutrición
5 - Antibioterapia (según evaluación físico-bacteriológica del esputo)
6 - Aerosolterapia con o sin broncodilatadores
7 - Hidratación
8 - Educación ventilatoria
  A – Maniobras correctivas
  B – Entrenar músculos respiratorios
    - Diafragma
    - Intercostales
  C – Entrenar ritmo respiratorio
    - Inspiraciones voluntarias, profundas y sostenidas
  D – Evacuación secreciones
    - Drenajes posturales
    - Tos efectiva
9 - Prescindir de aspiraciones traqueales por sonda o por endoscopias (exceptuando ante una atelectasia lobular refractaria)
10 - Traqueostomía (por excepción)

3 - Antiinfecciosa

El interior del esófago por su comunicación con el exterior, se encuentra colonizado por gérmenes aerobios y anaerobios que requieren de una indemnidad parietal para contrarrestar su virulencia. Cuando su luz se obstruye y la ingesta alimenticia así como la saliva son retenidos, la fermentación y la putrefacción incrementan la proliferación bacteriana.

El paciente con cáncer de esófago presenta los mayores riegos infecciosos por la edad, la presencia tumoral, la deficiencia inmunológica, el hábito tabáquico y el consumo de alcohol, por lo que una preparación anticatarral y antiinfecciosa es esencial (6).

El examen clínico preoperatorio debe descartar todo foco ostensible o latente de acúmulo de bacterias con su correspondiente antibiograma. Los senos faciales, las caries dentarias, el análisis del esputo bronquial en los fumadores por su bronquitis y enfisema, las lesiones de piel, las infecciones urinarias son algunos de los focos más frecuentes. Así también y si es posible, si se indica nutrición parenteral se deben extremar los cuidados por el riesgo de introducir bacterias por el catéter endovenoso. Los pacientes diabéticos deben equilibrar su glucemia por su potencial riesgo infeccioso.

Sin embargo, la cirugía del esófago debe ser considerada como una técnica siempre contaminada y si los lugares de infección extraesofágicos pueden ser neutralizados convenientemente, ello no confiere la seguridad absoluta que el procedimiento evolucionará exento de complicaciones. Por otra parte, la misma obstrucción, con sus áreas de ulceración y necrosis y con su obvia proliferación bacteriana, es imposible de erradicar con la preparación intraluminal. En cuanto al principio de tratamiento antibiótico

profiláctico, no ha sido aceptablemente protocolizado.

Comentarios: *Exceptuando situaciones ostensibles de infección, después de haber indicado antibióticos de amplio espectro en una serie significativa de pacientes durante 3 a 5 días y evaluado que los índices de complicaciones infecciosas postoperatorias no se modificaron, optamos en la mayoría de los pacientes solo por indicar una dosis profiláctica de cefalotina, 30 minutos antes de la operación y la repetimos cada 6 hs., solamente durante las primeras 18-24 hs. del postoperatorio, controlando la curva febril y los valores del recuento de leucocitos. Posteriormente, todo cuadro infeccioso que se presente requerirá el aislamiento del germen así como el empleo de antibióticos de mayor efectividad.*

4- Cardiológica

De rutina se solicita un examen cardiológico y un trazado electrocardiográfico, pero consideramos que un examen ecocardiográfico nos permite valorar antes de la operación las dimensiones de las cavidades auriculares, por su compresión sobre las mismas si el programa quirúrgico contempla ubicar a la plastia en el retromediastino.

En su interrogatorio es prevalente conocer si consume algún tipo de β-bloqueantes porque su imprevista completa supresión puede originar una súbita taquiarritmia con descompensación hemodinámica en los días posteriores a la intervención. Esta medicación reduce el riesgo de infarto y arritmias supraventriculares pero incrementa el paro cardíaco, la hipotensión, bradicardia e incluso la muerte. Por lo tanto se los continuará en los que toman cronicamente y preventivamente en quienes tienen alto riesgo de enfermedad coronaria. Se debe realiza profilaxis antitrombótica con heparina de bajo peso molecular (66).

Tabla 5.6: Factores cardiológicos de riesgo quirúrgico

1. Antecedentes previos
Disnea de esfuerzo
Infarto de miocardio especialmente en los últimos 3 meses
Angina de pecho
Hipertensión arterial no controlable
Insuficiencia cardíaca congestiva
Arritmia cardíaca sintomática
Hipertensión pulmonar por EPOC
Diabetes de prolongada evolución
2. Examen físico
Arritmia cardíaca
Hipertensión arterial
Rales húmedos en bases pulmonares
Soplo valvular patológico
Presencia de ingurgitación yugular
3. Hallazgos complementarios
Cardiomegalia en la Rx de tórax
Alteraciones en el electrocardiograma de infarto residual, extrasístoles
Ecocardiograma con insuficiencias valvulares y valoración de fracción de eyección

Tabla 5.7: Cálculo del Índice de Golman

INTERROGATORIO	Edad > 70 años	5
	IAM en los últimos 6 meses	10
EXAMEN FÍSICO	Galope, 3er ruido o dist. yugular	11
	Estenosis aórtica severa	3
ECG	Ritmo no sinusal	7
	5 extrasíst. ventr. / min	7
MAL ESTADO GENERAL	$p0_2 < 60$; $pC0_2 > 50$ mm Hg $K < 3,0$; $CO_3H^- < 20$ mEq / l; Urea > 100; Creat. > 3 mg %; TGO alta; hepatopatía clínica; postración no cardíaca	3
OPERACIÓN	a) Tórax, abdomen o aorta	3
	b) Operación de emergencia	4
TOTAL		(0 a 25)
ÍNDICE DE RIESGO CARDÍACO:		**I : 0 a 5** **II : 6 a 12** **III : 13 a 25** **IV : > 25**

Comentarios: *Ante un paciente con riesgo cardíaco aumentado, se presentan dos alternativas que deberán ser perfectamente evaluadas. Si se trata de un proceso benigno, obviamente el recurso será contemporizar hasta que la función cardíaca pueda ser controlada. Existen algunas mínimas excepciones cuando el cuadro obstructivo condiciona episodios de broncoaspiración o el diámetro de la dilatación esofágica actúa incrementando la restricción respiratoria.*

Cualquier proceso pulmonar que paulatinamente evoluciona interfiriendo en el intercambio gaseoso, se constituirá en un factor agravante o por lo menos, obstaculizador de toda terapéutica cardiológica. En estas situaciones, la decisión deberá consensuarse detalladamente por el riesgo que supone el tratamiento de una patología benigna. Diferente es cuando el paciente es portador de un proceso neoplásico.

A pesar de los magros resultados alejados obtenidos con la resección y reconstrucción quirúrgica, el criterio es casi unánime en cuanto a que es la indicación más conveniente para el control de la enfermedad o en su defecto, de la disfagia. Todo espacio de tiempo requerido para un adecuado equilibrio cardiológico implica una mayor obstrucción al tránsito digestivo y un incremento del catabolismo proteico. El profesional actuante se enfrentará ante el dilema de demorar la intervención, contraindicarla o actuar apenas se logre una relativa mejoría de los parámetros cardiológicos alterados. Difícil opción que enfrenta a los valores humanos, éticos y profesionales del operador al resultado imprevisible de una técnica operatoria

compleja en un organismo descompensado. Sus conocimientos, habilidades y experiencia, conjuntamente con el consentimiento del paciente, la adhesión familiar y el apoyo del grupo quirúrgico serán los pilares básicos para tomar la decisión correcta en una situación no sustentada en parámetros indiscutibles.

Los datos recogidos de la bibliografía no jerarquizan que la plastia de sustitución puede entorpecer a la fracción de eyección postoperatoria, fundamentalmente en cardiópatas reconocidos. Coral y colab. (8) han valorado por ecocardiografía la función ventricular pre y postoperatoria en la ubicación de la plastia retromediastinal, sin comprobar diferencias significativas en la fracción de eyección como en otros parámetros de la capacidad ventricular. Sin embargo, se ha puntualizado que una fracción de eyección menor a 0,40 es una contraindicación o un riesgo cardíaco muy elevado.

Nuestra posición es valorar al paciente conjuntamente con el cardiólogo si presenta o no una insuficiencia cardíaca, que es la predictiva del riesgo y que puede acontecer con o sin disminución de la fracción de eyección, pero si esta evidencia un menor valor sin insuficiencia cardíaca, reconocemos que el riesgo se incrementa sin contraindicar la intervención.

En pacientes esofagectomizados sin reconstrucción, no son frecuentes las disfunciones cardiológicas postoperatorias. Si se le detectan ciertos síntomas como disnea, taquicardia, hipotensión, arritmias, lo más probable es que correspondan a una patología pericárdica inflamatoria secundaria al trauma operatorio o por infección. Distinta valorización y frecuencia merecen las alteraciones cardiológicas cuando se diagnostican inmediatamente a la reconstrucción del tránsito oro-digestivo.

5 - Hepática

Para evaluar al funcionalismo hepático es fundamental interrogar sobre antecedentes de alcoholismo, hepatitis, haber sido receptor de transfusiones de sangre o derivados y la presencia de tatuajes dérmicos de menos de un año de realizados. Las determinaciones de las enzimas hepáticas, de la bilirrubina total y fraccionada, del dosaje de la albúmina y de los tiempos de coagulación servirán como básicos elementos para determinar la capacidad funcional de la glándula o su grado de deterioro.

Ziser y colab. (9) comunicaron al respecto el aumento de la incidencia en las complicaciones (31%) y en la mortalidad (11,3%) cuando a los factores de riesgo habituales, en los pacientes sometidos a resección esofágica en 3 campos, se le asociaba una disminuida reserva funcional hepática o una cirrosis criptogenética o una patología infecciosa.

Se recomienda que los pacientes acostumbrados al consumo crónico de alcohol eviten la ingesta por 4 semanas antes de la cirugía (66).

Comentarios: *Hemos intervenido por carcinomas de esófago a tres pacientes con cirrosis mediante la técnica transhiatal. En uno de ellos, el descubrimiento fue intraoperatorio. Dos de ellos fallecieron; el primero, por hemorragia proveniente del sistema ácigos durante la resección y el restante por falla multiorgánica al 5º día del postoperatorio. El tercero solo sobrevivió 6 meses. Por estos magros resultados es que jerarquizamos su conocimiento preoperatorio.*

6 - Renal

La valoración de la función renal es importante cuando existen antecedentes de diabetes, hipertensión arterial, colagenopatías o trastornos del metabolismo de lípidos. El dosaje de la urea, de la creatinina y del sedimento urinario, así como las imágenes de ambos riñones obtenidas por ecografía permiten justipreciar en el mayor número de casos, el estado de la excreción tubuloacinar.

La deshidratación altera los valores sanguíneos propendiendo a una pseudoelevación del volumen globular. La concentración de la urea permite valorar la recuperación renal con un correcto aporte hidrosalinoproteico, así como la normalización de los valores humorales. Una creatininemia mayor a 1,3 mg/dl refleja una situación de insuficiencia excretora parenquimatosa.

7– Inmunológica

Son múltiples los factores que habitualmente actúan sobre la capacidad de respuesta inmunológica de nuestro cuerpo. Algunos de ellos son ambientales y estacionales, otros psicológicos, físicos, laborales y tal vez muchos desconocidos, que en un instante imprevisible intervienen o se interaccionan para desequilibrar a una función específica y básica de nuestra homeostasis.

En los procesos obstructivos, la propia carencia nutricional es un factor importante para considerar que sus mecanismos de adaptación se encuentran restringidos y en los pacientes neoplásicos, la presencia del tumor suma otra causa de inmunodepresión para lograr una respuesta efectiva.

Comentarios: *Aunque en la actualidad se cuenta con elementos de laboratorio que nos permiten valorar con cierto pragmatismo, el estado de la capacidad inmunológica de un portador, así como su reacción ante una cirugía compleja, desde una óptica práctica y de acuerdo a nuestra capacidad de análisis, hasta el presente y en nuestro medio, desconocemos su verdadera incidencia en la cirugía primaria (10) (11).*

En estas circunstancias el portador, refiriéndonos puntualmente de una lesión neoplásica, se siente estimulado por las perspectivas de su neutralización que el médico le ofrece y los protocolos recomiendan. Pero destaquemos que toda terapéutica quirúrgica, radiante o con drogas antineoplásicas, en principio alteran disminuyendo a nuestro sistema inmunológico en distintos grados. Si el profesional es consciente que inmediatamente a todo tratamiento una cierta y consecuente depresión psíquica, ostensible o disimulada, leve o severa, aseverada o negada lo aqueja, es obvio que inmediatamente la debe asociar con un desequilibrio inmunológico que en ese período se encuentra evolucionando.

Distinto es cuando se acude al cirujano para una resección posterior a procedimientos menos innocuos que no han logrado los objetivos propuestos. Trátese de procesos benignos, pero particularmente en los malignos, es donde enfatizamos debe valorar y neutralizar previamente al complejo depresión mental, desnutrición corporal y degradación inmunológica. Ese círculo vicioso que se retroalimenta entre sí, acontece después de radioquimioterapia o también, cuando en un acto quirúrgico primario, el inmediato tiempo operatorio que es la reconstrucción del tránsito digestivo, por variados motivos, debió ser postergado.

8 - Nutricional

En los portadores de neoplasias, el impedimento por la estrechez de la luz del esófago se manifiesta cuando la misma se reduce a menos del 25% de su diámetro. A partir de allí, la sensación de obstrucción se hace consciente en una selectividad inmediata para los alimentos sólidos, posteriormente para los semisólidos y por último, para los líquidos. La disminución de los nutrientes básicos de una ingesta normal repercute en el peso corporal y la pérdida tendrá una relación casi directa con el grado de obstrucción y el tiempo de disfagia (12) (Tabla 5.8).

Tabla 5.8: Cáncer de esófago. Pérdida de peso referida en la primera consulta

Entre 0-4 kg	15%
Entre 5-9 kg	30%
Entre 10-14 kg	27%
Entre 15-19 kg	18%
Entre 20-30 kg	10%

Clínicamente es posible observar un déficit nutricional en ciertos casos severos, pero lo destacable es que no ha podido relacionarse con claridad a esta malnutrición con el insuficiente aporte calórico o a la presencia del propio tumor. Algunas opiniones suponen que existen otros factores, quizás de mayor gravitación, que pueden motivar la pérdida casi sistemática del peso corporal. Actuarían a través de la disminución de la capacidad absortiva de las células de las vellosidades intestinales por la inanición o porque el mismo tumor mediante mecanismos endógenos, imposibilitaría la indispensable captación de los nutrientes proteicos (13, 14, 15).

Ante la inminencia de una intervención quirúrgica, es obvio que un objetivo previo es revertir el proceso catabólico o al menos, neutralizarlo. Pero en la práctica, esta propuesta no es sencilla de lograr ni de evaluar por medio de parámetros efectivos, prácticos y veraces. Por lo general, se justiprecia por la observación clínica, por el aspecto físico o por la subjetividad de bienestar del paciente. Incluso el aumento del peso corporal o la mejoría de los análisis pueden evidenciar resultados positivos o

negativos por el incremento del líquido extracelular debido al empleo de la hidratación parenteral.

Obviamente que es la ruta orogastroentérica la preferida para mantener el adecuado complemento nutricional así como la indispensable preservación de la capacidad de absorción de las vellosidades digestivas altas (16) y en la opinión de Ephgrave y colab. (17), atenuando imprevisibles respuestas inflamatorias postoperatorias por reducción de la permeabilidad a la translocación de endotoxinas.

Pero no siempre la alimentación oral es factible. Un catéter nasogástrico fino es indicado por un tiempo limitado si se objetiva una luz posible de franquear y observando mediante controles cercanos la posibilidad que un bloqueo salivar no comprometa por aspiración al aparato respiratorio. Distintos objetivos presenta la nutrición parenteral a través de

catéteres percutáneos insertados en el sistema venoso central. Si bien su empleo no debe descartarse, la internación del paciente, su inmovilidad, los controles que requiere, el peligro como fuente de infección así como el costo del producto, son factores que condicionan su indicación cuando la desnutrición es significativa, con una pérdida de peso mayor de 20 kg y los dosajes proteicos evidencian una ostensible disminución de los valores (18).

Otro de los problemas que se plantea en el preoperatorio es el requerimiento calórico adecuado. Las características particulares de cada paciente, el desconocimiento del grado de catabolismo así como las necesidades óptimas para el tipo de terapéutica a emplear, imposibilitan establecer parámetros numéricos exactos (19, 20). (Tabla 5.8)

Tabla 5-9: Vías de nutrición

MÉTODO	VENTAJAS	INCONVENIENTES	RIESGO	COMPLICACIONES
Oral	Permite complementos	Pérdida de tiempo?	(-)	Continuidad catabólica
Catéter nasoyeyunal	Alimentación inmediata Facilidad de colocación	Disconfort	(+)	Aspiración Obstrucción Expulsión
Nutrición parenteral	Inmediata nutrición suplementaria	Internación Acceso venoso central	(++)	Hiperglicemia Sepsis Costo Infección Mayor atrofia absortiva intestinal
Yeyunostomía	No compromete gastroplastia	Internación. Abordaje quirúrgico	(+++)	Retardo nutrición Vólvulo Intolerancia

Tabla 5.10: Obstrucción esofágica. Algoritmo de nutrición prequirúrgica

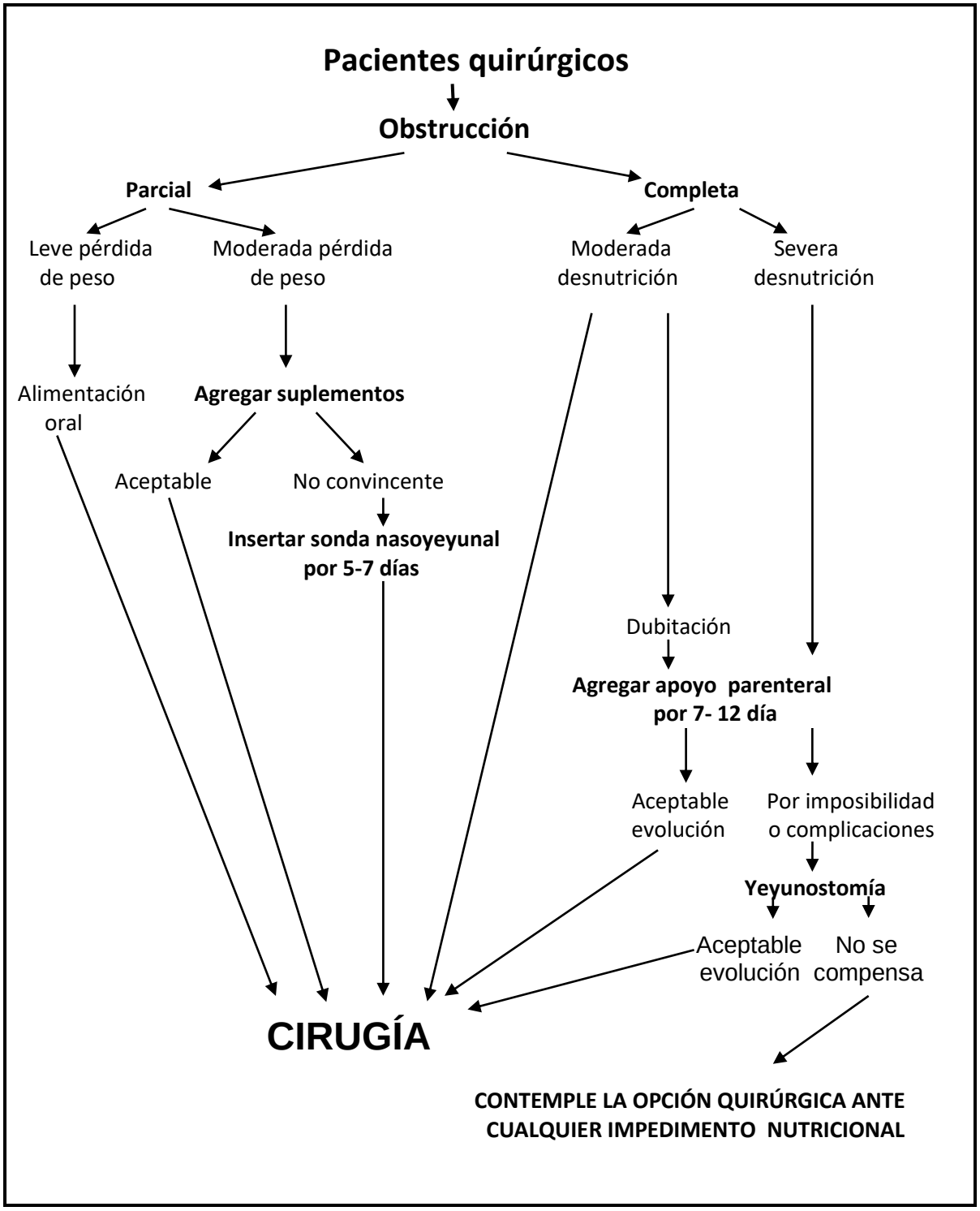

Comentarios: *Un 7% aproximado de los portadores de una obstrucción maligna no refiere disfagia porque el tumor es predominantemente infiltrante y por su característica, no ocluye la luz o porque aún no la ha comprometido en un margen mayor del 25%.*

En el 95 % de los pacientes neoplásicos de nuestra casuística, la ingesta oral exclusiva es inadecuada y el pasaje de un catéter de alimentación nasogástrico (K 108) no siempre es posible. No recomendamos la dilatación forzada del tumor bajo visión endoscópica porque su perforación es factible o el desgarro de su superficie puede provocar, aunque muy infrecuentemente, pérdidas sanguíneas. El empleo de una yeyunostomía, la opción inmediata, requiere de un período de 3 a 5 días de adaptación. La diarrea es su problema más habitual e inconveniente. Múltiples causas pueden originarla, como la malabsorción, la osmolaridad de la solución, el volumen inadecuado o su temperatura inapropiada. Aparentemente, el consenso es por su osmolaridad por lo que si se toman ciertas precauciones de iniciar la alimentación con líquidos isotónicos y de evitar un incremento significativo del volumen y de la concentración al mismo tiempo, esta complicación puede ser obviada o minimizada. Nosotros sugerimos una solución entre 50 y 100 cm3 con 1 caloría por cm^3/hora, tratando de lograr un paulatino aporte nutricional de 2000 calorías/día entre 48 a 72 hs., recomendando hacerlo por bomba de infusión continua (BIC) y controlando su temperatura, en lo posible similar con la corporal. El requerimiento de cuidados especiales en este período es enfatizado porque cualquier intolerancia por negligencia o desconocimiento de este tipo de alimentación acrecienta el catabolismo proteico. Obviamente, sus ventajas son superiores a la nutrición obtenida por vía parenteral en el aporte calórico, en una mayor utilización de los nutrientes, en la baja incidencia de complicaciones, en su costo y en su control por enfermería o domiciliario.

La esofagectomía induce a una significativa disrupción fisiológica de la vía natural en pacientes con variables grados de pérdida de peso previo a la intervención. Sus proteínas tisulares, especialmente del sector muscular, se autoconsumen para mantener el equilibrio nitrogenado mientras que las albúminas incrementan su déficit en la exudación del campo operatorio, que según Smith (14), guarda una relación directa con el tiempo quirúrgico. Por estas circunstancias, el nivel de albúmina sérica puede agravarse, con independencia del estado nutricional.

El valor del aporte nutricional previo a una intervención ha sido puntualizado por Moghissi y Teasdale (13), pero para lograr invertir el estado catabólico, se requiere de un período aproximado de 15 a 30 días, lo que configura un problema en estos pacientes obstruidos. A su vez, Holter y Fischer (21) recomendaron una hiperalimentación de solamente 48 hs., considerando que con este aporte las infecciones intraoperatorias y algunas postoperatorias pueden ser minimizadas.

En nuestra serie, preferentemente empleamos la hidratación parenteral con aportes vitamínicos por un plazo medio de 72 hs., como complemento de la dieta oral si esta es posible. Rara vez indicamos la yeyunostomía previa, así como la alimentación hipercalórica parenteral. Privilegiamos una inmediata resección tumoral con reconstrucción del tránsito digestivo, lo que nos permite introducir en el acto operatorio un catéter en el yeyuno, para comenzar a las 48 hs. con un aporte hídrico y posteriormente (72 hs) calórico por esta vía.

Con la intención de bosquejar un plan de alimentación que se adecue a la capacidad de ingesta ante una

obstrucción orgánica, recomendamos el siguiente programa, destacando que la complementación de un nutricionista es indispensable o ideal para conocer el número de calorías empleadas así como para detectar los inconvenientes que pueden presentarse durante su curso, pero consideramos que es conveniente emplearla solo durante el tiempo en que se realicen todos los estudios evaluatorios preoperatorios en los portadores de neoplasias, pues al catabolismo no es posible modificarlo en el escaso período preparatorio.

Régimen para pacientes con lesiones obstructivas del esófago

Recomendaciones generales:

1. Tratar de ingerir solo lo que se indica en la dieta.
2. Desechar todo aquel alimento que puede quedar detenido en la obstrucción y provocar una repentina afagia con salivación profusa así como requerir de la desobstrucción instrumental (pan, carne, bizcochos, galletitas, frutas con hollejos o vegetales fibrosos, etc.)
3. Es conveniente tamizar o colar al preparado previamente a la ingesta.
4. Deglutir lentamente para lograr que los mismos se mezclen con la saliva.
5. En lo posible, alternar las combinaciones con leche con los otros alimentos no lácteos, para evitar la formación de grumos sobre la obstrucción.
6. Permitir que los helados se derritan en la boca antes de deglutirlos.
7. Tomar diariamente 150 ml de jugo de naranja o tomate.
8. Trate de lograr un sabor agradable de los alimentos para que le resulten más apetecibles. Utilice la sal con libertad. Varíelos de acuerdo a sus necesidades y gustos.
9. Intente ingerir entre 8 a 12 raciones por día, distribuidas cada 2 o 3 horas, entre las 7 y 23 hs.
10. Puede agregarle suplementos farmacéuticos de vitaminas o minerales. Si se requiere de un mayor aporte proteico, incluya leche en polvo o condensada.
11. Si a los alimentos los prepara con anticipación, consérvelos en el refrigerador, aunque usted decidirá si traspone mejor la obstrucción a temperatura ambiente o refrigerada. Cualquiera fuese la forma, agite al envase con vigor antes de consumirlos.
12. No se acueste de inmediato; espere 30 minutos como mínimo.
13. Actúe con equilibrio, mesura y paciencia. La preparación con nutrientes es esencial mientras se programa la cirugía.
14. Si repentinamente su esófago es obstruido por una inadvertida partícula alimenticia ingerida, conserve la calma. Trate de deglutir constantemente saliva, porque tiende a macerar al resto impactado, pero si después de 3 hs. percibe que la oclusión persiste, ingiera un sorbo de bebida cola bien gasificada, ocluya las fosas nasales con sus dedos, cierre la boca y con el cuello bien flexionado haga esfuerzos con la glotis cerrada. Si así no cediera, finalmente queda el recurso de la extracción o desplazamiento endoscópico.
15. Recuerde que usted debe "*sentir su cuerpo"* para percatarse de las modificaciones que tenga que realizar.

Régimen para pacientes que solo toleran líquidos

1. Leche con cereales (una taza de leche entera con 1 cucharada de molido de trigo o maíz o avena, 1 ó 2 cucharadas de azúcar y 1 cucharada sopera de crema blanda)
2. Jugo de frutas artificial o natural tamizado (150 ml de jugo con 1 cucharada de azúcar o miel y el agregado a gusto de jugo de limón)
3. Jugo de limón con el agregado de 1 ó 2 cucharadas de azúcar
4. Sopas cremosas sin grumos
5. Caldo de vegetales o carne tamizados con el agregado de condimentos y ¼ taza de puré mezclado con aceite o manteca

6. Batido de leche entera vitaminizada (75 ml. de leche agregándole 75 g de crema blanda, 1 ó 2 cucharadas de azúcar, aromatizado con vainilla, banana o café)
7. Batido de leche tibia (150 cm^3) con 2 cucharadas de postre de cacao y 2 cucharadas soperas de fécula de maíz (No hervir)
8. Batido de leche y huevo (1 yema con 2 cucharadas de azúcar y 30 ml de vino oporto)
9. Helados cremosos sin agregados frutales o trozos de chocolate
10. Té, café, leche, gaseosas tipo cola si tolera
11. Preparados farmacéuticos (líquido o en polvo, caseinatos)

Régimen para pacientes que toleran alimentos blandos
Es posible utilizar cualquiera de los alimentos descritos previamente y agregarse otros de mayor consistencia.

1. Carne de pollo, especialmente muslo, procesado o triturado y mezclado con caldo y puré de papas
2. Pescado triturado mezclado con crema
3. Paté de carne o pollo, picadillo de carne con crema o mayonesa o cualquier nutriente complementario que facilite su desplazamiento
4. Pulpa de hígado crudo cocinado al microondas en jugo de tomates
5. Gelatina, flan, frutas tamizadas o pisadas, helados cremosos

Nutrición por yeyunostomía

1. Desobstruir la yeyunostomía con agua o suero vehiculizado por jeringa después de cada comida.
2. Controlar siempre la fijación a la piel por medio del punto de anclaje o pegar directamente a la piel con cinta adhesiva.

Pero recuerde que todo paciente con una obstrucción mínima o moderada, benigna o maligna del esófago, con o sin síntoma de disfagia, con o sin referencia de pérdida de peso, por su cronicidad, el tiempo de latencia y la característica del órgano, presenta un potencial grado de inmunodesnutrición no detectable ni evaluable que podrá interferir negativamente en el curso del postoperatorio.

9 - Psicosocial

Las dificultades crónicas y progresivas en una deglución, obviamente suponen que estados de ansiedad y depresión se relacionen directamente con el concepto que el paciente tiene de su problema actual (22). La imposibilidad de ingerir los alimentos habituales así como el impedimento para acompañar al ritmo de los demás integrantes de una mesa, los obliga en un principio a insinuar ciertos motivos o argucias que en el transcurso del tiempo no podrá sostener. Entonces, su aislamiento será la regla, el temor su preocupación y su silencio la obligación. Un sinnúmero de fantasías, de acuerdo a sus experiencias anteriores o a los conocimientos que posea, ocuparán su mente y la desesperación por una nutrición cada vez más precaria lo desequilibrará emocionalmente.

Una detenida explicación de parte del médico sobre su condición real actual y de las posibilidades del tratamiento a instituir, le esclarecerá conceptos distorsionados, promoverá una adecuada relación médico-paciente a la vez que permitirá su reubicación en el medio familiar y social (23).

Comentarios: *Enfatizamos en este tema porque lo consideramos de fundamental importancia. Habitualmente, el paciente no nos exige una explicación exhaustiva de su enfermedad ni requiere*

una descripción detallada del procedimiento quirúrgico, pero solicitamos del profesional tratante un manejo apropiado, simple pero concreto, creíble, tranquilizador y positivo. Muy rara vez, solicitará una medicación complementaria para aliviar su cuadro angustioso.

Mientras que frente a una enfermedad neoplásica del esófago, los objetivos básicos del médico son la curación definitiva con mínima agresión y con una ingesta oral normal, en una encuesta que realizamos en 110 pacientes, el interés por la sobrevida alejada se reflejó solamente en el 7% de los investigados.

Pero el problema mayor no es el portador de una neoplasia sino cuando la indicación de exéresis se realiza ante una patología benigna, puntualmente por estenosis péptica irreductible o por fracasos de de diversas terapéuticas en una obstrucción acalásica. Se trata de pacientes decepcionados, irritables, disconformes, escépticos por la cronicidad de un proceso no resuelto. En estas circunstancias, el profesional deberá valorar exhaustivamente su equilibrio mental para tolerar los inconvenientes inmediatos de la deglución post - reconstrucción. En caso de dudas, es preferible postergar la intervención, prescribir medicación específica para cubrir los aspectos emocionales y/o solicitar un apoyo psicológico. Si no lo prevée, es muy probable que al percibir los inconvenientes en el comienzo de las ingestas, el desconcierto alcance niveles preocupantes.

10 - Anormalidades estructurales del cuello

La disección del esófago cervical por vía preesternocleidomastoidea izquierda requiere de una conveniente elasticidad de la columna cervical que permita, extendiendo y lateralizando la cabeza hacia la derecha, el acceso adecuado a una víscera profunda así como un reparo seguro de la misma para la posterior anastomosis (Figura 5.1).

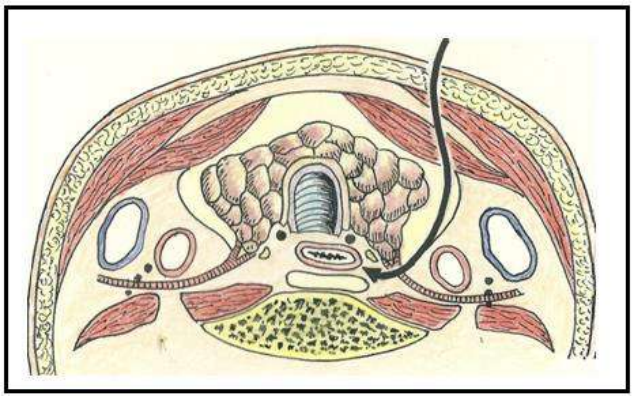

Figura 5.1: Abordaje preesternocleidomastoideo izquierdo del esófago

El abordaje derecho también es posible en el cuello, pero ciertas diferencias anatómicas, como: 1- El habitual moderado desplazamiento del esófago a la izquierda; 2- En la reparación del esófago en el abordaje izquierdo, la

lesión del recurrente es menos factible porque con la tracción de la tráquea por el ayudante, se desplaza en continuidad con la misma; 3- y por una posible rama aberrante del laríngeo inferior que puede presentarse con mayor frecuencia en el lado derecho (20), la mayoría de los autores han desestimado su adopción.

Distintas variables posicionales con alteraciones de su movilidad se pueden presentar al operador. Con un criterio didáctico las describiremos como:

- Cuello rígido en posición frontal por espondilitis anquilopoyética, con o sin posibilidades de lograr una mínima lateralización. Es posible la disección en ambas situaciones del esófago. Destacamos la conveniencia de separar digitalmente hacia la línea media al aparato laríngeo-traqueal para evitar la lesión recurrencial izquierda con el separador de Farabeuf.

- Cuello rígido en flexión. Habitualmente conserva limitadas posibilidades de lateralización. El abordaje posterior, retroesternocleidomastoideo, investigado por Camaño (25), permite en estas circunstancias un acceso más directo al esófago cervical. Por esta vía se debe evitar lesionar a la rama trapezoidal del nervio espinal en el extremo cefálico de la incisión. La aponeurosis cervical media es seccionada así como la fascia profunda delante de los músculos prevertebrales. El esófago es abordado por su cara posterior. No es una vía recomendada a utilizar sistemáticamente por la posibilidad de lesión del primer ganglio simpático con el consiguiente síndrome de Claude Bernard-Horner (26). Pero si la individualización del esófago se torna dificultosa, la opción será tratar de lograr el tránsito digestivo mediante un abordaje torácico anterolateral derecho con anastomosis cercana al ápex torácico (Técnica de Ivor Lewis).

- **Cuello rígido lateralizado.** Puede ser a derecha o izquierda, por lo que sugerimos que la cervicotomía de abordaje deberá ser la contraria a la flexión lateral.

Comentarios: *Hemos creído conveniente describir estas opciones y comunicar que no hemos encontrado importantes desventajas en las disecciones por las deformidades del cuello. Opciones como el abordaje exclusivamente anterior, la adecuada separación digital de la estructura laringotraqueal, la vía posterior esternocleidomastoidea, se constituyen en modificaciones tácticas que permitirán soslayar el presunto inconveniente.*

11- El paciente obeso

Con una mayor incidencia poblacional del sobrepeso en la actualidad, asociado a la observación endoscópica de lesiones incipientes en el tercio inferior del esófago, plantea cuando el paciente es asintomático y obeso, una serie de dificultades para el acto quirúrgico. En primer lugar, convencerlo de su enfermedad cuando aún no refiere ninguna alteración al pasaje del alimento; segundo, si su peso corporal es superior al 50% teórico que le correspondería, las dificultades técnicas y el número de complicaciones postoperatorias se acrecientan; en tercer lugar, su cuello corto, que motiva que muchos cirujanos desaconsejen la intervención por presumir una disección dificultosa de su esófago cervical.

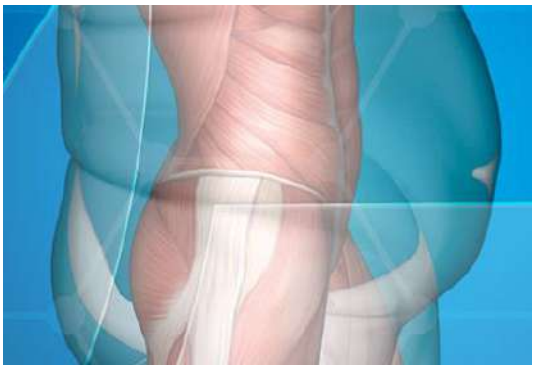

Fig. 5.2: Obesidad

No es sencillo que estos pacientes accedan, a pesar de las minuciosas explicaciones, a un descenso de su peso corporal y al requerimiento de una actividad física paralela. Por el contrario, en la mayoría de las ocasiones, la ansiedad ante el tratamiento quirúrgico no solo anula un conveniente raciocinio sino incluso lo incrementa. Técnicamente, en la liberación del estómago, aceptamos que la contribución del sellador de vasos ha facilitado la oclusión de los pedículos vasculares, principalmente en la región del fundus, donde las ligaduras manuales si bien son posibles, exigen esfuerzos y en ocasiones por la infiltración del tejido adiposo, se desgarra la estructura a ligar. El cuello no es problema para la disección del esófago cervical pues por la cervicotomía izquierda, el esófago es individualizado adecuadamente y reparado con mínima o escasas dificultades.

Pero en donde se deben extremar las precauciones es en el postoperatorio inmediato. La factible incapacidad ventilatoria consecutiva a la complexión abdominal y a la desproporción anatomofuncional entre el parénquima pulmonar funcionante y la masa corporal, asociada a la retención hídrica que acontece principalmente en las primeras 72 hs., es una situación a prevenir así como la del tromboembolismo pulmonar. Una hipotensión arterial posterior, con aumento de la frecuencia cardíaca, ocurre en los primeros cuatro a seis días subsiguientes. En nuestro concepto, el origen sería la plastia ubicada en el retromediastino que por su contexto adiposo, presenta un volumen tres veces superior al esófago retraído (recordamos que el dedo pulgar de un paciente es un parámetro casi símil a su esófago). Su posición presionando a las cavidades auriculares sobre el fondo de saco de Haller, repercute sobre la circulación sistémica y pulmonar al entorpecer el relleno de las mismas. Otro de los inconvenientes técnicos es el pasaje de la víscera sustituta por detrás del manubrio esternal, por lo que el tubo deberá ser confeccionado con un escaso diámetro. Briel y colab. (27) han comunicado que en el paciente obeso, la plastia puede ser comprimida por el tejido adiposo y las dificultades se incrementan al realizar la anastomosis en el cuello.

Scipione y colab. (28), en 133 pacientes obesos intervenidos por vía transhiatal, de preferencia por complicaciones de la enfermedad por reflujo gastroesofágico, han documentado una mayor pérdida sanguínea intraoperatoria, el requerimiento de una esternotomía parcial y una mayor incidencia de parálisis recurrencial. Pero no han comprobado diferencias significativas

con otro grupo control, en cuanto a las infecciones o dehiscencia de pared, ruptura del conducto torácico, tiempo de internación, mortalidad operatoria, regurgitaciones ni evacuación acelerada, concluyendo que la obesidad no contraindica una resección esofágica utilizando esta técnica.

Comentarios: *En estos pacientes obesos, recomendamos la extirpación de la lesión por vía cérvico-abdominal o laparoscópica. Cualquier tipo de abordaje torácico externo deberá ser evitado pues la apertura del tórax acrecienta las posibilidades de complicaciones, no fáciles de tratar. El tubo gástrico es el preferible a emplear y su extremo superior no debe sobrepasar un diámetro de 3 a 4 cm. Enfatizamos en la prevención del tromboembolismo pulmonar con el vendaje de los miembros inferiores pre, intra y postoperatorio, el movimiento patelar de dorsiflexión, la deambulación precoz que no es sencilla y la medicación antiagregante plaquetaria. Por último, estos pacientes adicionados a una copiosa comida, en el postoperatorio mediato pueden presentar una manifiesta depresión, con angustia y reacciones agresivas. Aceptando que en todo procedimiento quirúrgico estos cuadros pueden ser habituales en su retorno domiciliario, obviamente incrementado por la naturaleza de la enfermedad por la que fue tratado, deberá contemplarse un síndrome de abstinencia por la privación de la voracidad alimenticia.*

Hemos intervenido a 23 obesos por adenocarcinomas distales. En el 10% el aumento de peso fue mayor al 100% de sus pesos teóricos. El sobrepeso máximo fue de 150 kg, a pesar de la disminución por la obstrucción del tracto alimenticio. La mortalidad operatoria en este subgrupo correspondió al 19.3%, un promedio casi similar a los pacientes tratados con edad mayor a 80 años.

12 - Evaluación y preparación colónica

Colonofibroscopía

Deberá indicarse por prevención en todos aquellos pacientes a quienes se indique este tipo de reemplazo, para observar el estado de su mucosa. La presencia de una enfermedad diverticular limitada o de ocasionales pólipos no contraindica su empleo, exceptuando si las mismas comprometen amplios sectores del órgano o especialmente si se asocia a estenosis por fibrosis inflamatorias. La factible presencia de un carcinoma es contraindicación absoluta. En los niños puede prescindirse del examen.

Arteriografía selectiva

El conocimiento previo del estado de los pedículos vasculares es un requisito valorado especialmente en las personas mayores de 50 años o con antecedentes de tabaquismo, diabetes, arterioesclerosis o de alguna intervención previa (coronariopatía, obstrucción carotídea o arterial periférica). Es fundamental que el hemodinamista valore el lumen de la arteria mesentérica inferior porque a pesar de presentar una menor variabilidad anatómica, entre el 10 y 25% de los adultos se encuentra obstruida, parcial o totalmente, por placas de arteriosclerosis. La anatomía de los vasos cólicos medios es por el contrario, más variable en su contexto pero menos susceptible de presentar lesiones intimales.

Tabla 5.11: Indicaciones de angiografía selectiva del colon

- Antecedentes de resección de aneurisma de aorta abdominal
- Clínica de arteriopatía de los miembros inferiores
- Antecedentes de intervención por arteriopatía en los miembros inferiores
- Antecedentes de resección gástrica o esplénica por la posibilidad de lesión de las arcadas marginales
- Antecedentes de empleo de un segmento colónico como reemplazo parcial del esófago (operación de Belsey)
- Pacientes mayores de 50 años
- Pacientes portadores de enfermedades sistémicas (diabetes, hiperlipidemia, hipertensión arterial
- **Recordamos que las variantes anatómicas de los pedículos vasculares sin antecedentes de clínica u operación previa, raramente modifica la elección de la técnica programada**

Limpieza colónica

El empleo del colon requiere por prevención infecciosa y por seguridad anastomótica, que la luz del mismo se encuentre totalmente exenta de contenido intestinal. En las diversas patologías del esófago con su indicación de reemplazo, pueden presentarse cuatro posibles situaciones:

1. Con esófago parcialmente obstruido

El diámetro de la luz, aunque significativamente disminuido, puede permitir la ingesta de un preparado por vía oral. Preferentemente se recomienda la combinación de fosfato monosódico - fosfato disódico (Fosfo-Dom), a emplear 45 ml en dos tomas, la primera 12 hs. previas al día de la intervención, administrado con 2 vasos de agua o de alguna bebida no alcohólica sin gas, repitiendo un nuevo frasco, como mínimo 8 hs. antes de la reconstrucción. Es conveniente observar la decoloración completa de las deposiciones diarreicas. Las soluciones de polietilenglicol (1-2 litros cada hora /máximo 5-6 hs) tienen el inconveniente de que en estos pacientes, el volumen requerido para el efecto deseado no es fácilmente tolerado y aceptado por la obstrucción. Tampoco es adecuado su empleo en casos por acalasia o enfermedad por reflujo gastroesofágico por las posibles disfunciones gástricas que pueden presentar o por posibles broncoaspiraciones.

2. Con esófago totalmente obstruido

En esta eventualidad, la única solución posible es el empleo de enemas evacuantes salinas con la frecuencia necesaria (2-3 en 24 hs) hasta recuperar un líquido ostensiblemente límpido. Es de conocimiento general, que las mismas no logran una limpieza generalizada del intestino grueso en toda su longitud, sino solamente de su contenido medio-distal, por lo que se debe complementar con el uso de antibióticos de amplio espectro. En estas circunstancias, la indicación de antibióticos, es una medida conveniente empleando cefalosporina de segunda o tercera generación lograr una mayor descontaminación bacteriana.

3. Con esófago totalmente obstruido pero con yeyunostomía de alimentación

La cateterización intestinal posibilita que la solución de fosfato monosódico-fosfato disódico pueda ser incorporada

directamente en el yeyuno con casi los mismos resultados que se obtienen a través de la vía oral.

4. Necesidad de preparación durante el acto operatorio

Ante una situación imprevista o impensada en la que no es posible obtener el reemplazo con el empleo del estómago, el requerimiento del colon como sustituto puede obligar a una preparación extemporánea en el mismo acto quirúrgico. La técnica se basa en lavar profusamente con suero fisiológico el segmento colónico a emplear, para eliminar al contenido fecaloide, lográndose mediante la introducción de un catéter introducido indistintamente por el lecho apendicular una vez extirpado este o a través de la sección proximal colónica cerclada, recogiéndose al líquido mediante un colector distal herméticamente sellado (29).

Muchos cirujanos, como la Sociedad ERAS, refieren que la preparación colónica tiene sus inconvenientes fisiológicos como pérdidas de líquidos, disbalance electrolítico, deshidratación (65), estrés y mayor tiempo de resolución del íleo paralítico postoperatorio en la cirugía colónica. En dos metaanálisis que realizaron con más de 5000 pacientes cada uno, concluyen que la preparación mecánica del colon puede ser omitida ya que presenta las mismas tasas de infecciones de herida, filtraciones anastomóticas y mortalidad que aquellos que no la realizaron (66).

Comentarios: *Existen varios métodos de preparación del colon, cuyo objetivo común es trabajar con un colon sin materia fecal, la seguridad anastomótica, reducir al mínimo los efectos secundarios y conseguir una disminución en la concentración de bacterias. Asimismo, es importante que sean de fácil administración y cómodos para el paciente, máxime cuando actualmente se llevan a cabo de forma ambulatoria. En los últimos años el fosfato monosódico se ha convertido en el preparado de elección, al cumplimentar con los criterios de rapidez, seguridad y eficacia, a pesar de que en algunas ocasiones pueden presentarse efectos colaterales como náuseas, vómitos, distensión abdominal, cólicos, irritación anal e insomnio, al igual que con el polietilenglicol.*

Pese a que en la actualidad hay cierto disenso sobre si la preparación es efectiva o no, nosotros preferimos utilizarla, administrándola el día previo a la intervención, en dos dosis de 45 ml, entre 12 y 8 hs previa a la intervención, complementándola con un litro de agua cada una. El ayuno prequirúrgico de 8 hs. es obligatorio. La hipofosfatemia y una hipocalcemia transitoria y sin ostensibles repercusiones clínicas son las posibles complicaciones que pueden aparecer luego de la ingesta.

En los pacientes a quienes se les ha introducido una sonda de alimentación (nasogástrica, gastrostomía o yeyunostomía) se puede utilizar la misma fórmula o polietilenglicol, colocando 250 ml cada 15 minutos hasta llegar a los 4 litros de la preparación. A todos ellos se les indica antibioterapia profiláctica, por vía enteral o parenteral. El lavado intraoperatorio hasta obtener un líquido claro puede ser obviado si se prefiere anastomosar la continuidad colónica distal al íleo con el colon descendente mediante una sutura laterolateral.

Una translocación requiere de tres anastomosis, por lo que su luz debe ser cuidadosamente liberada de todo material contaminante. A excepción de la introducción de las soluciones de lavado del mismo a través de una yeyunostomía, la preparación oral por el obstáculo esofágico, los enemas o la preparación obligada en la mesa de operaciones no son garantía absoluta para alcanzar el objetivo propuesto.

Con respecto a la arteriografía colónica, su evaluación no siempre nos ha permitido conocer con exactitud el estado de los vasos pero consideramos que con las técnicas de sustracción tisular podemos detectar previamente el contexto de las arcadas vasculares. Desaconsejamos en absoluto la aortografía por punción por la posibilidad de psudoaneurismas, hemorragia retroperitoneal o disección de la íntima que el procedimiento no está exento de provocar.

No empleamos de rutina la profilaxis antibiótica, aunque existe un consenso internacional para su indicación. Si el operador considera su conveniencia, es posible utilizar el esquema de 750 mg de ciprofloxacina oral y un gramo endovenoso, administrados 6 hs. y una hora antes de la cirugía, o la eritromicina con neomicina, o en la interposición colónica, directamente cefalosporina de segunda generación. Otro producto a considerar es el Metronidazol o clindamicina cubrir la flora anaerobia.

Esquema guía preparatorio:

2 días antes de la cirugía
Dieta líquida o semiblanda hipercalórica
Ensure 3 latas en el día
Eritromicina 2 medidas cada 8 hs
Fosfato monosódico (Fosfo-dom) 1 frasco si se opera a las 36 hs
1 día antes
Dieta líquida o semiblanda
Eritromicina 2 medidas cada 8 hs
Fosfato monosódico 45 ml a las 8 y 20 hs
Día de la cirugía (en internación)
Solicitar ionograma
Ampicilina o gentamina o ciprofloxacina inyectable
Metronidazol

Existe un concepto que refiere que los líquidos en las anastomosis de reciente realización, impondrían tensiones internas que provocarían la filtración, por lo cual se aconseja el ayuno postoperatorio pero si pensamos que normalmente el cuerpo esta generando diariamente litros de líquidos en distintos sectores de tracto digestivo, esta teoría se debilitaría y por tanto no sería necesaria la preparación colónica ni el ayuno de 7 días de seguridad, mismo concepto que utilizamos para alimentar al paciente a los 3 o 4 días con la anastomosis cervical, pero igualmente preferimos trabajar con el colon limpio.

Por último si el cirujano ante una esofagectomía tiene planificado ascender el estómago, no debería preparar el colon por si alguna contingencia lo obligara a cambiar de órgano sustituto.

13 - Quimiorradioterapia neoadyuvante y cirugía de rescate

El empleo de protocolos combinando la quimioterapia con radiación mediastinal, como el inglés MAGIC (60) y el holandés CROSS (61), ha motivado posiciones ambiguas si ante su fracaso se debe indicar técnicas operatorias resectivas o paliativas. La disparidad de los resultados del tratamiento médico, el empleo de diferentes fármacos, la ausencia de pautas efectivas de control, la discutible supervivencia, sumados al desconcierto de un estado inmunológico presumiblemente deprimido, han suscitado el temor de un incremento de los índices de la morbimortalidad operatoria. Las opiniones de los grupos quirúrgicos disienten en su apreciación. Mientras que autores como Law y colab. (3), Berger y colab. (30) y Durand y colab. (59), argumentan su escepticismo al respecto, otros como Imdahl y colab. (31) y Fiorica y colab. (32) concluyen que aunque la supervivencia global a 3 años es mejor, la mortalidad operatoria se incrementa. Ante estas opiniones discrepantes, es evidente una selección minuciosa sobre cuales pacientes podrán beneficiarse con una exéresis complementaria.

La World Esophageal Cancer Colaboration (WECC), liderado por el Dr Thomas Rice y el grupo de trabajo de la Cleveland Clinic, elaboró una base de datos de 22654 pacientes de 33 hospitales con alto volumen de cirugías de cáncer de esófago, distribuidos en todos los continentes, donde concluyen que no se observa diferencia en la sobrevida global en los pacientes que realizaron neadyuvancia, en comparación con los que se realizó cirugía resectiva y no hay diferencia en los resultados que comparan diferentes tipos histológicos, que sí se demostraría cuando se realiza cirugía sola mostrando un mejor pronóstico para el adenocarcinoma sobre el carcinoma escamoso (67).

Es obvio considerar que después de 3 a 5 meses de tratamiento, aquellas neoplasias que denotaron una disminución de su tamaño son interpretadas por los distintos procedimientos imagenológicos y endoscópicos, pero no todos los pacientes solo pueden ser tratados quirúrgicamente por su desfavorable estado nutricional y/o función pulmonar comprometida. En el futuro será crucial la adecuada toma de biopsias pretratamiento para la investigación de biomarcadores que permitan predecir respuesta a las distintas opciones terapéuticas.

En caso de realizar quimioterapia neoadyuvante, el momento ideal para realizar la resección sería de 3 a 6 semanas, y si se hubiera realizado radioquimioterapia, se prolongaría de 6 a 10 semanas desde que termino el tratamiento radiante (66) (68) (69).

Se denomina cirugía de rescate cuando la neoplasia persiste a pesar de uno o varios esquemas de quimioradioterapia, y es resecada con reconstrucción de la vía digestiva en un individuo con capacidad de tolerar la o las intervenciones requeridas, o debe ser resecada por alguna complicación que produjo el tumor y/o el tratamiento. En ello hacemos la diferenciación entre carcinoma residual o recurrente.

Morita (33) ha precisado los potenciales factores que pueden interferir desfavorablemente sobre la evolución de una resección quirúrgica en los pacientes que han completado la dosis total de quimioterapia (Tabla 5.12). Por lo común, en un primer tiempo solamente reseca al esófago neoplásico y dos a tres semanas después reconstruye el tránsito alimenticio con colon derecho. Otros autores como Rice (62), lo definen como una pesadilla por las frecuentes complicaciones que presenta, con importante morbimortalidad. Nishimura y colaboradores (63) mencionan un 15 % de mortalidad, aunque Taniyama (64) comunica que si el tumor es resecable podría tener beneficios con la cirugía, poniendo énfasis como factor pronóstico especialmente en el estadío tumoral (hasta T3) y menos en el componente ganglionar.

Tabla 5.12: Inconvenientes de la cirugía de rescate (1)

1– Inmunosupresión
2 - Dificultad quirúrgica por las secuelas actínicas
3 - Arteria traqueobronquial derecha obstruida o con disminución de su flujo
4 - Mayor número de lesiones gástricas
5 - Mayor número de fístulas

Comentarios: *Después de realizar radioquimioterapia exclusiva, tuvimos ocasión de evaluar a 35 pacientes que por ineficacia del tratamiento, por recidiva, por estenosis secundaria o por fístula esófago-pleural, nos consultaron o fueron derivados para tratamiento quirúrgico. De este grupo, solamente pudimos resecar el órgano y reconstruir el tránsito digestivo en 19 (54.2 %) de ellos. La mortalidad operatoria ascendió en forma importante y la sobrevida máxima fue de 33 meses en un paciente de localización en el tercio inferior. (34) (Fig.5-3).*

Figura 5.3: Pioneumotórax derecho por fistulización de una neoplasia postquimioterapia. Drenado su hemitórax y compensado orgánicamente, se le realizó la exéresis del esófago. El paciente falleció por septicemia a los 5 días. En la pieza de resección se observa la perforación. En el examen histológico persistían focos neoplásicos viables.

En vista de los resultados ostensiblemente desfavorables obtenidos, nuestra postura actual es la siguiente, cuando la resección esofágica es indicada, sugerimos realizarla a través de una videotoracoscopía con el paciente en decúbito prono o toracotomía posterolateral derecha, pues la presencia de una fibrosis periadventicial consecuente muy firme, que se adhiere a la aorta, a la tráquea y bronquios y a las estructuras del mediastino posterior, requiere de una disección cuidadosa, de un control hemostático minucioso y de la evaluación correcta de cualquier lesión orgánica imprevista.

En los casos donde los pacientes están con mal estado general, la intervención se complementa con un esofagostoma cervical derecho (o también podría ser izquierdo si el cirujano ha previsto su posibilidad preparando la región cervical izquierda, lateralizando la cabeza a la derecha por tracción desde el mentón) dirigido por presión digital preesternocleidomastoideo inmediatamente supraclavicular desde la cavidad pleural, mientras el ayudante entreabre direccionado los planos dermoaponeróticos. El esófago seccionado es exteriorizado mediante un punto tractor y abocado a la piel, donde se fija con 6 a 8 puntos. Con una yeyunostomía de alimentación y aspiración gástrica tipo Pinotti o mediante una gastrostomía en el antro pilórico, a 8-10 cm de la piloroplastia tipo Cámara López, finaliza el primer tiempo operatorio. Si en un plazo de 3 a 6 meses como mínimo, no solo se ha logrado un equilibrio nutricional y básicamente, no es reconocida ninguna lesión secundaria, procedemos a la reconstrucción mediante el colon o el estómago.

A pesar de que esta planificación no es nuestra postura quirúrgica habitual,

valoramos que someter a estos pacientes a un solo acto operatorio de resección-reconstrucción, representa una agresión quirúrgica muy severa que muchos de ellos no se encuentran en condiciones de resistir.

14. Calidad del centro quirúrgico

Se sustenta en tres pilares: estructura, proceso y resultados. La estructura se refiere a los medios materiales y humanos así como a la propia infraestructura organizativa de la institución. El proceso o la capacidad de la interrelación entre los diversos sectores del cuerpo médico, el personal de enfermería y los estamentos asociados incluye toda una secuencia que conduce a la obtención de los objetivos propuestos. Por último, los resultados son la consecuencia de la interacción de la estructura y el proceso para que los pacientes alcancen el estado de salud físico y de equilibrio emocional con la terapéutica adecuadamente instituida (38).

15. Experiencia del centro quirúrgico

Investigaciones de las últimas décadas han puntualizado que en la cirugía de alta complejidad con elevado riesgo, la morbimortalidad se reduce cuando el centro quirúrgico por su complejidad, su organización y la capacidad de sus integrantes, se erige como referente en el tratamiento específico de una patología (38). Sin embargo, es probable que en las resecciones y reconstrucción del tránsito alimenticio, especialmente por neoplasias, el volumen no fuese el principal factor y que en estas circunstancias se refleje en un conjunto de variables como es la selección de los pacientes, la metodología diagnóstica, la unidad de cuidados intensivos así como el apoyo de otras disciplinas clínicas.

Metzger y colab. (39), de acuerdo a la complejidad del servicio y al número de pacientes intervenidos por año, concluyeron que son necesarias 20 resecciones como mínimo para que la mortalidad se aproxime a valores aceptables, mientras que Wenner y colab. (40), comprobaron que para los carcinomas, la supervivencia a los 5 años era directamente proporcional al número de intervenciones realizadas. Patti y colab. (41) han demostrado que la mortalidad puede variar entre 5 a 20%, precisamente en función de la amplitud de las series hospitalarias, deduciéndose que los cirujanos que solamente en ocasiones realizan este tipo de intervención tendrán muchas más posibilidades de que sus pacientes presenten complicaciones con un incremento de la mortalidad (42).

Al respecto, en la revisión realizada por Dimick y colab. (38), han enfatizado que la mortalidad es menor en los centros de mayor volumen porque las complicaciones son puntualmente diagnosticadas y efectivamente tratadas, relacionándolas con la mayor presencia e influencia del cirujano o del grupo quirúrgico. Replantea además, que los centros con escasa experiencia apenas mejoran sus resultados con el paso del tiempo.

Comentarios: *La cirugía del esófago es exigente. Su condición de constituirse en un procedimiento que habitualmente evoluciona con alguna complicación y de haber sido sentenciada como la técnica programada de mayor mortalidad operatoria, demanda de quienes la encaramos un esfuerzo, dedicación y meditación no tan requerida por lo común, en otras disciplinas. En nuestra opinión, la experiencia se obtiene cuando la casuística anual es mayor a 20 pacientes intervenidos como mínimo, aunque puede ser aceptable entre 10 y 20 resecciones, dependiendo del interés y los objetivos del grupo quirúrgico.*

16. Patología de base

Cuando se realiza la reconstrucción del tránsito alimenticio y a pesar de que los procesos obstructivos del esófago presenten un común denominador que es la estasis alimenticia-desnutrición, la morbimortalidad por patología benigna es ostensiblemente menor que cuando la etiología es de causa maligna. Puede ser que los aspectos que hacen a la diferencia se basen en el compromiso del sistema inmunológico que posiblemente se compromete en portadores de carcinomas o en los estímulos psicológicos por la diferencia pronóstica. Pero en realidad, son muy escasos los conocimientos al respecto aún cuando existan similitudes en los hábitos y costumbres de ambos tipos de portadores.

Disímiles han sido las observaciones por la valoración del tipo histológico en las neoplasias. Mientras que Siewert y colab. (43) informaron de un mayor riesgo operatorio en los sometidos a exéresis por carcinoma epidermoide, Munitiz y colab. (44) destacaron una mortalidad más elevada en resecciones por adenocarcinomas.

Comentarios: *Es posible que el factor causal no corresponda al tipo histológico sino a factores extrínsecos asociados que condicionan la propia epidemiología de la enfermedad como serían el alcoholismo, el consumo de tabaco, las caries dentarias, la ingesta de bebidas muy calientes en el epidermoide o la obesidad, diabetes, sedentarismo, en la variedad glandular.*

17. Examen bucodental

La flora bacteriana bucal, que consiste en aproximadamente 350 especies diferentes de microorganismos, es considerada en general de bajo nivel patogénico pero en un paciente con descuido de su higiene oral en general y dental en particular (Fig. 5-5), el acantonamiento de cepas virulentas en las placas dentales y en las anfractuosidades anatómicas faríngeas promueven una rápida e imprevista agresión de los mismos que en 48 hs. pueden traducirse en una neumonía intrahospitalaria (45). La Tabla 5.13 consigna los principales factores que pueden promover a su desarrollo.

Figura 5.5: Imagen de dentadura desaconsejable

Tabla 5.13: Factores condicionantes de neumonía intrahospitalaria

- Estado comatoso o de inconsciencia farmacológica
- Desnutrición
- Decúbito supino
- Edad avanzada
- Catéter nasogástrico
- Sistema inmune comprometido
- Internación en la Unidad de Cuidados Intensivos
- Administración previa de antibióticos o drogas inmunosupresoras
- Intubación orotraqueal
- Enfermedad pulmonar crónica obstructiva o cicatricial
- Ventilación mecánica asistida
- Intervenciones en cuello, tórax y abdomen

Comentarios: *La evaluación de la salud bucal y de las deficiencias en el cuidado personal es imprescindible. La placa dental es eliminada utilizando un cepillo suave con pasta dentífrica incluyendo además a las encías y lengua con una frecuencia mínima de tres veces por día. Un enjuague bucal con un antiséptico (clorhexidina), complementa la preparación. En las 72 hs. previas a la intervención, la frecuencia de la higiene debe incrementarse a 5 veces diarias (al levantarse o caminar, después del desayuno, almuerzo, merienda, cena y al acostarse) (46).*

18. Gastrostomía previa

Como primera o diferida indicación, en un paciente desnutrido por obstrucción completa de la luz esofágica, es habitual que se intente revertir su catabolismo mediante una dieta hipercalórica enteral y la vía electiva sería a través de una gastrostomía o yeyunotomía, realizada por laparotomía o por técnica percutánea. Ohnmacht y colab. (47) han comunicado que una gastrostomía incrementa los riesgos de complicaciones al interferir en el aporte sanguíneo del estómago, por la factible lesión del pedículo gastroepliploico derecho en su circulación plexual y por la posibilidad de predisponer a una infección del abordaje laparotómico por su estrecha vecindad.

Con la intención de evitar este inconveniente, Cámara López (48), en los pacientes neoplásicos, realizaba una gastrostomía sobre el antro, a 6-8 cm del píloro y medial entre la curvatura menor y mayor. Seccionaba las capas peritoneal y muscular y elevaba un capuchón de mucosa indemne, introduciendo una sonda de Pezzer fina descabezada a través de una jareta realizada previamente en ella. Con dos o tres puntos separados sero-muscular la ajustaba lateralmente, siempre previendo no lesionar al pedículo vascular de la curvatura mayor. A 4 cm a la izquierda de la pequeña laparotomía mediana supraumbilical, la extraía por contraabertura, fijándola al peritoneo parietal con 4 puntos equidistantes entre ellos. Para la reconstrucción después de un intervalo de 4 meses, abordaba la cavidad peritoneal por la misma laparotomía mediana, elevaba traccionando con pinzas solamente su borde izquierdo y procedía a liberar a la gastrostomía seccionando al peritoneo parietal y fascia aponeurótica adyacente en forma circunferencial al orificio gastrostómico. Por último, con puntos transversales a la fascia parietal adherida

al plano seroso gástrico, ocluía la brecha para no disminuir el diámetro del antro pilórico. (Figura 5.6)

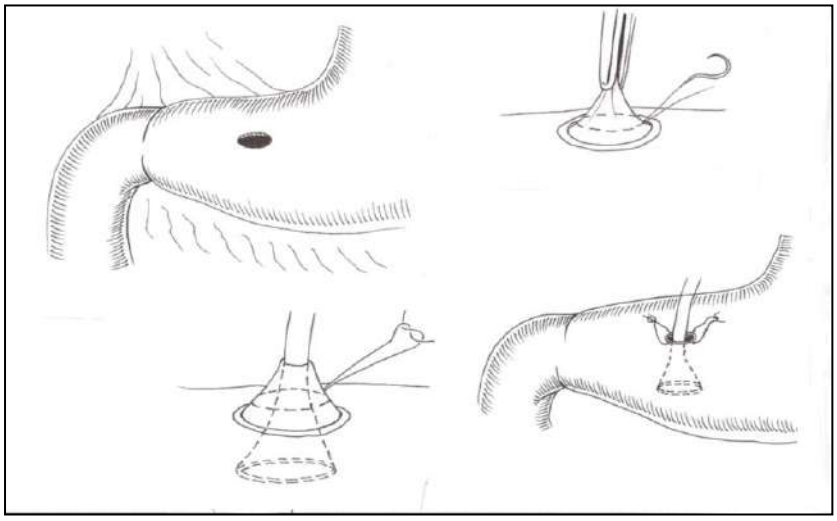

Figura 5.6: Técnica de gastrostomía de Cámara-López

Comentarios: *A la técnica de Cámara-López la aprendimos de Olaciregui (48). La hemos utilizado en una amplia serie de pacientes cuando intentábamos nutrirlos previo a la resección, con la prioridad operatoria de no dañar al pedículo vascular gastroepiploico derecho. Destacamos que nunca tuvimos que lamentar su lesión cuando procedimos a realizar la sustitución con plastia gástrica.*

Admitiendo objeciones, valoramos que existen diferencias entre la nutrición aportada a través del estómago cuando la comparamos con la vía yeyunal. La Tabla 5 – 15 resume nuestras observaciones.

Tabla 5 – 15: Gastrostomía con técnica de Camara-Lopez.

VENTAJAS	INCONVENIENTES
Es posible utilizar preparados caseros Introducir > volumen en menor tiempo No requiere control minucioso de temperatura y osmolaridad Mejor tolerancia alimenticia No inmoviliza al paciente No justifica internación No requiere bomba de infusión continua Catéter con menor posibilidad de obstrucción Ante su necesidad o expulsión espontánea, fácil de reintroducirlo Menor costo	Infección de la laparotomía Lesión del pedículo vascular Filtración externa peritubo Filtración postoperatoria intraperitoneal, por deshicencia de la línea de sutura

19. Reconstrucción alejada del tránsito digestivo oral.

Habitualmente, la extirpación del órgano y su inmediato reemplazo se realizan en el mismo acto operatorio pero en ocasiones, ambas tiempos quirúrgicos deben ser disociados por factores no previstos, accidentales o inesperados (Tabla 5.16).

Tabla 5.16: Indicación de resección del esófago sin reconstrucción del tránsito digestivo

Por evaluación preoperatoria

1. Por perforación secundaria a quimioradioterapia
2. Por recidiva local post radioquimioterapia sin evidencias de lesiones secundarias
3. Por obstrucción neoplásica de prótesis expansible sin evidencias de lesiones secundarias
4. Por perforación instrumental de megaesófagos, estenosis actínica, péptica o con evidente mediastinitis incontrolable
5. Por barotrauma con marcada efracción parietal y tardío diagnóstico
6. Por evidentes lesiones pulmonares por aspiración en procesos obstructivos
7. Por compromiso hemodinámico por necrosis caústica

Por decisión intraoperatoria

1. Taquiarritmias con hipotensión insuficientemente controlada
2. Imprevisible adecuada elongación del estómago
3. Colon órgano de elección, sin preparación previa
4. Operación prolongada con retención de líquidos peritoneal y/o edema parietal en la víscera sustituta (49) (50)
5. Pérdida sanguínea por alteraciones de la coagulación o efracción de vasos
6. Mediastinitis por perforación o necrosis
7. Inadecuado flujo sanguíneo en la plastia
8. Disfunción aguda pulmonar por aporte hídrico excesivo, insuficiencia cardíaca o neumonía aspirativa
9. Laceración de la pared membranosa traqueal

Por evidencias postoperatorias alejadas en esófagos no resecados

1. Por esofagocele contaminado
2. Por proceso supurativo en esófago desfuncionalizado

No existen sugerencias o indicios puntuales que permitan decidir cuál es el momento más adecuado para completar la reconstrucción, por lo que la decisión se basará en la evaluación de los distintos factores transcriptos en el Tabla 5.17.

Tabla 5.17: Factores determinantes del tiempo de reconstrucción

1 - Neutralización de todo sector de inflamación o infección locoregional (mediastinitis, heridas quirúrgicas, empiemas pleurales, abscesos abdominales)
2 - Valoración del estado del órgano elegido para la reconstrucción y de las adherencias postoperatorias
3 - Aceptación de un adecuado estado nutricional, cardiovascular y respiratorio.
4 - Equilibrio psicológico

La apertura de la cavidad peritoneal, las numerosas disecciones, las pérdidas sanguíneas, la exudación de todo el lecho cruento así como la compartimentación indeseada de secreciones aisladas, promueven el desencadenamiento de un proceso inflamatorio hemático que en dos semanas es reemplazado por células tisulares y que paulatinamente, a partir del segundo mes, se transformarán en bridas fibrosas, adherentes, discretamente elásticas y avasculares. Es en este período, entre 3 a 6 meses de la intervención primaria, denominado madurativo o cicatricial, que el cirujano podrá reintervenir al valorar que todo proceso inflamatorio ha sido anulado, las bridas podrán seccionarse con un mínimo sangrado, los planos anatómicos pueden ser adecuadamente liberados (a excepción del lóbulo izquierdo del hígado del plano peritoneo-hiatal), la disección visceral es bastante segura y si alguna lesión se produjese su reconocimiento es inmediato por el campo operatorio exangüe.

Mientras estos cambios ocurren, el paciente es adecuadamente asistido en su esfera bio-psico-social (Tabla 5.18). El factor nutricional es muy importante. Por lo común se le ha realizado una yeyunostomía en el tiempo resectivo y en el menor tiempo posible comenzará con la incorporación paulatina de nutrientes. Consideramos que es la mejor vía de alimentación por la calidad de los productos elaborados existentes, por estimular o conservar la extensión y la capacidad de absorción de las vellosidades intestinales, por limitar la translocación parietal de gérmenes bacterianos precursores de sepsis posterior a una cirugía mayor por una enfermedad crítica (51) (52), por su manejo domiciliario y por su bajo costo. El complemento de arginatos y ácidos grasos polisaturados, en la opinión de Alexander (53) puede restaurar una respuesta inmunosupresora disminuída o neutralizada. El cuidado de la permeabilidad y de la fijación del catéter son primordiales y ante la eventualidad de una intolerancia intestinal la siguiente opción sería la parenteral.

Paralelamente una rehabilitación pasiva al inicio, y en lo posible activa prontamente, deberá ser indicada precisando los objetivos a lograr. El apoyo psicológico le permitirá comprender la necesidad de incrementar su masa muscular y la capacidad respiratoria. No es fácil lograr que concurra a un gimnasio o a un parque para comenzar de acuerdo a sus capacidades cardiorespiratorias, con caminatas lentas y cortas (500 - 1500 m por hora o hasta la percepción de agotamiento) y que acepte un incremento progresivo pues el ostensible adelgazamiento, sus períodos depresivos, la presencia del esofagostoma y la yeyunostomía, el devenir de la operación faltante y en los pacientes neoplásicos, las dudas pronósticas, se combinan para elaborar mentalmente un escenario sombrío. Es indispensable que recupere una calidad de vida y una confiabilidad que le permita afrontar la futura etapa quirúrgica que le permita reintroducirse en la sociedad.

Tabla 5.18: Evaluación pre - reconstrucción del tránsito digestivo

1 - Temperatura corporal normal 2 – Análisis sin pautas de infección 3 – Rx. de torax y T.A.C. sin evidencias de derrames pleurales, infiltrados pulmonares o colecciones mediastinales o peritoneales 4 – Evaluación inmunológica aceptable 5 – Metabolismo proteico adecuado 6 – Equilibrio psicológico 7 – Consenso quirúrgico

Cercana la programación quirúrgica, un último chequeo imagenológico permitirá descartar cualquier indicio de colecciones pleurales, peritoneales, mediastinales así como intersticiopatías residuales pulmonares, complementando la neutralización inflamatoria con los recuentos leucocitarios y de la Proteína C-reactiva de alta sensibilidad. El estado inmunológico será valorado a través de dosajes de Linfocitos T y B, Inmunoglobulinas IgG, A y M, Interleukinas 2 y 6 y del TNF- alfa (Factor de necrosis tisular-alfa) (54). Al respecto, Saito y colab) (55) opinan que no existen evidencias que las medidas hipernutrientes puedan revertir sus desequilibrios.

Comentarios: *Desde su óptica, el cirujano se enfrenta con dos incertidumbres. La primera es la extensión y el estado de las adherencias abdominoperitoneales que se han formado por el primer abordaje y la segunda es la condición anatomofuncional del órgano que plantea utilizar para la reconstrucción. Es indudable que puede volver a encontrarse con imprevistos que incluso, le demandarán más tiempo operatorio, pero su mente debe estar preparada para enfrentarlos. Así también es importante que previamente, al concentrarse en la problemática haya elaborado uno o varios planes alternativos para lograr el éxito esperado.*

Normalmente, con la segunda intervención es suficiente para reconstruir el tránsito alimenticio pero en nuestra casuística, un paciente requirió dos operaciones que lo motivó la ausencia de alternativas y descuido en la previsión.

La morbimortalidad consecutiva a estas situaciones especiales podría explicarse por la combinación de causales que se interaccionan profundizando un deterioro corporal indeseable, inexplicable e incontrolable (Fig.5.7).

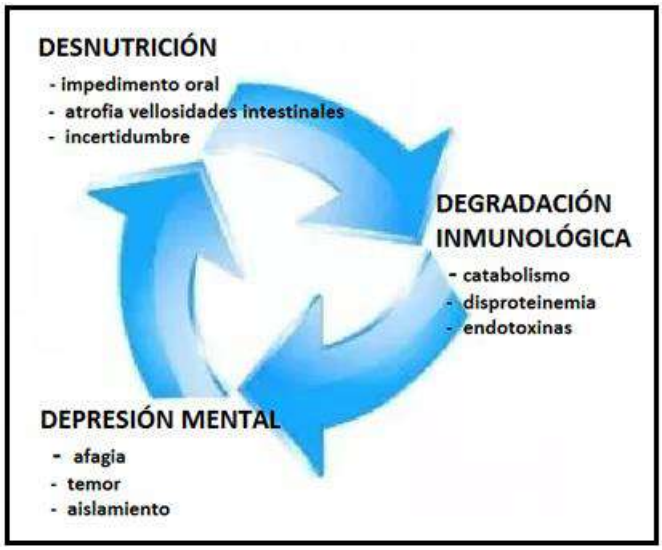

Figura 5.7: Círculo vicioso en el obstruído esofágico previo a resección de rescate o a tiempo operatorio de reconstrucción digestiva

Un proverbio clásico sintetiza esta situación operatoria (56)**:**

"Prepare al cirujano, prepare el paciente y prepare el colon".

Bibliografía

1. Seineldin S, Seineldin C. Reemplazo total del esófago. Editorial Corpus (Argentina), Ed. 2012

2. Abunasra H, Lewis S, Beggs L, Duffy J, Beggs D, Morgan E. Predictors of operative death after oesophagectomy for carcinoma. *Br J Surg*, 2005; 92: 1029-33.

3. Law S, Wong K, Kwok K, Chu K, Wong J. Predictive factors for postoperative pulmonary complications and mortality alter esophagectomy for cancer. *Ann Surg*, 2004; 240: 791-800.

4. Seineldín S, Llimós L, Luque A, Talarn C, Basso, R. Resección del esófago neoplásico por vía cervicoabdominal en pacientes de edad avanzada. Tema libre. 59º Congreso Argentino de Cirugía. Buenos Aires, 1988.

5. Bollschweiler E, Schroder W, Holscher A, Siewert J. Preoperative risk analysis in patients with adenocarcinoma or squamous cell carcinoma of the esophagus. *Br J Surg*, 2000; 87: 1106-10.

6. Casado D, López F, Martí R. Perioperative fluid management and major respiratory complications in patients undergoing esophagectomy. *Dis Esophagus*, 2010;23:523-607.

7. Arvieux C, Alibeu J, Bacle B, Jacquot C, Boussac J, Sarrazin R, Renversez J. Préparation à l´intervention des maladies perteurs d´un cancer de l´oesophage. *Ann Chir Thorac Cardiovasc*, 1983; 37: 594-5.

8. Coral R, Constant-Neto M, Silva I, Barros S, Jawest J. Influence of transposed stomach on cardiac function in patients with resected esophageal cancer. *Dis Esophagus*, 2004; 17: 307-9.

9. Ziser A, Plevak D, Wiesner R, Rakela J, Offord K, Brown D. Morbidity and mortality in cirrhotic patients undergoing anesthesia and surgery. *Anesthesiology*, 1999; 90: 42-53.

10. Noirot Ch, Leynadier F, Dry J, Bernard, Ph. Tests cutanés d´hypersensibilité retardée: relation avec l´état nutritionnel en cancérologie. Rev Frac Allerg, 1982; 22: 170-4.

11. Di Constanzo J, Martín J, Cano M, Pelissier G, Gross R. Réduction du risque infectieux en chirurgie digestive lourde. En: États infectieux graves en réanimation. París: Expansion Scientifique Française Ed., 1982; 269-73.
12. Gurski R, Schimer R, Rosa A, et al. Nutritional assessment in patients with squamous cell carcinoma of the esophagus. Hepatogastroenterology 2003;50:1943-47.
13. Moghissi K, Teasdale P. Parenteral nutrition in carcinoma of the esophagus treated by surgery: Nitrogen balance and clinical studies. Br J Surg, 1979; 64: 125-8.
14. Smith P, Frank H, Kasdon E y otros. Albumin uptake by skin, skeletal muscle and lung in living and dying patients. Ann Surg, 1978; 187: 31-7.
15. Page R, Oo A, Russell G, et al. Intravenous hydration versus naso-jejunal enteral feeding after esophagectomy: a randomised stydy. Eur J Cardiothorac Surg 2002;22: 666-72.
16. Lacey J, Wilmore D. Is glutamine a conditionally essential amino acid? Nutr Rev 1990;48:297-309.
17. Ephgrave K, Brasel K, Cullen J, et al. Gastric mucosal protection from enteral nutrients: role of motility. J Am Coll Surg 1998;186:434-40.
18. Finck C. Enteral versus parenteral nutrition in the critically ill. Nutrition 2000;16:393-94.
19. Pimparkar B, Donde U, Ambegaonkar S. Malnutrition and malabsorption. Am J Gastroenterol 1977; 67: 580-88.
20. Somayaji B, Nelson R, McGregor R. Small intestinal function in malignant neoplasia. Cancer, 1972; 29: 1215-22.
21. Holter A, Fischer J. The effects of perioperative hyperalimentation on complications in patients with carcinoma and weight loss. J Surg Res 1977; 23: 31-4.
22. Bellak A. Psicología de las enfermedades orgánicas. Cap. 1. Buenos Aires: Ed. Hormé, 1965.
23. Sullivan H. La entrevista psiquiátrica. Cap 9. Buenos Aires: Ed. Psique, 1974.
24. DeMeester T, Kauer W. Esophageal reconstruction: The colon as an esophageal substitute. Dis Esophagus, 1995; 8: 20-9.
25. Camaño O. Comunicación personal. Diamante (Entre Ríos), 1988.
26. Maillard J, Hay J. Voies d´abord de l´oesophage. En: Encycl Méd-Chir, París: Techniques Chirurgicales, Appareil Digestif, 3.24.05, 40175.
27. Briel J, Tamhankar A, Hagen J, DeMeester S, Johansson J y otros. Prevalence and risk factors for ischemia, leak, and stricture of esophageal anastomosis: gastric pull-up versus colon interposition. J Am Coll Surg, 2004; 198: 536-41.
28. Scipione Ch, Chang A, Pickens A, Lau Ch, Orringer M. Transhiatal esophagectomy in the profoundly obese: implications and experience. Ann Thorac Surg, 2007; 84: 376-83.
29. Serra F. Comunicación personal. Rosario (Argentina). 2006.
30. Berger A, Scott W, Freedman G, Konski A, Weiner L, Cheng J y otros. Morbidity and mortality are not increased after induction chemoradiotherapy followed by esophagectomy in patients with esophageal cancer. Semin Oncol, 2005; 32: 516-20.
31. Imdahl A, Schoffel U, Ruf G. Impact of neoadjuvant therapy of perioperative morbidity in patients with esophageal cancer. Am J Surg, 2004; 187: 64-8.
32. Fiorica F, Di Bona D, Schepis F, Licata A, Shanied L y otros. Preoperative chemoradiotherapy for esophageal cancer: a systematic review and meta-analysis. Gut, 2004; 53: 25-30.
33. Morita, M. Cirugía de rescate post-quimioterapia o quimio-radioterapia. XVIII Curso Internacional – Cancer de esófago. Capítulo Argentino del American College of Surgeons. Buenos Aires, 2009.
34. Seineldin S, Seineldin C. Reemplazo total del esófago. Relato Oficial. 56° Congreso Argentino de Cirugía Torácica. Buenos Aires, 2012.

35. Tran H, Moncure M, Tamoff M, Goodman M, Puc M y otros. Predictors of operative outcome in patients with human immunodeficiency virus infection and adquired immunodeficiency syndrome. Am J Surg, 2000; 180: 228-33.
36. Yii M, Saunder A, Scott D. Abdominal surgery in HIV/AIDS patients: indications, operative management, pathology and outcome. Aust N Z J Surg, 1995; 65: 320-6.
37. González-González J, Sanz-Álvarez L, Navarrete Quijosa F, Martínez-Rodríguez E. Complicaciones de la cirugía de exéresis del cáncer de esófago. Cirugía Española, 2006; 80: 349-60.
38. Dimick J, Promovast P, Cowan J. Complications and costs after high-risk surgery. Where should we focus quality improvements iniciatives? J Am Coll Surg, 2003; 196: 671-8.
39. Metzger R, Bollschwewiler E, Vallbohmer D, Maish M, DeMeester T, Höscher A. High volumen centers for esophagectomy: wath is the number needed to achieve low operative mortality? Dis Esophagus, 2004; 17: 310-4.
40. Wenner J, Zilling T, Bladström A, Alvegard T. The influence of surgical volumen on hospital mortality and 5-years survival for carcinoma of the esophagus and gastric cardia. Anticancer Resp, 2005; 25: 419-24.
41. Patti M, Corvera C, Glaswow R, Way L. A hospital´s annual rate of esophagectomy influences the operative mortality rates. J Gastrointest Surg, 1998; 2: 186-92
42. Pera, M. Niveles de calidad exigibles en cuanto a tecnología y procedimientos en la cirugía del cancer del esófago. Cir Española, 2003; 74: 256-61.
43. Siewert J, Stein H, Feith M, Bruecher B, Bartels H, Fink U. Histologic tumor type is an independent prognostic parameter in esophageal cancer: lessons for more than 1.000 consecutive resections at a single center in the western world.Ann Surg, 2001; 234: 360-7.
44. Munitiz V, Martínez-Escandell A, Martínez de Haro L, García Mansilla J, Molina J y otros. Resultados del cáncer de esófago resecado. Estudio comparativo entre el adenocarcinoma y el carcinoma epidermoide. Cir Española, 2004; 76: 94-100.
45. Akutsu Y, Matsubara H, Shuto K, Shiratori T y otros. Pre-operative dental brushing can reduce the risk of postoperative pneumonia en esophageal cancer. Surgery 2010; 147: 497-502.
46. Manrique, D. Comunicación personal. Rosario (Santa Fe), 2010.
47. Ohnmacht G, Allen M, Cassivi S y otros. Percutaneous endoscopic gastrostomy risks rendering the gastric conduit unusable for esophagectomy. Dis Esophagus, 2006; 19: 311-2.
48. Olaciregui J. Curso de Esófago. Hospital Rawson. Buenos Aires, 1976.
49. Nabeya K, Hanaoka T, Onozawa K, et al. Two-stage esophagastrectomy for esophageal reconstruction. In Fergunson M, Little A, Skinner D: Diseases of the Esophagus, Vol.I: Malignant Diseases, Mount Kisco, NY, Futura, 1990, pp 247-52.
50. Nabeya K. Esophageal reconstruction: When to perform reconstruction. Dis Esoph, 1995:8:1-3.
51. Baskin W. Advances in enteral nutrition techniques. Am J Gastroenterol 1992;87:1547-53.
52. Saunders C, Nishikawa R, Wolfe B. Surgical nutrition: A review. J R Coll Surg Edinb 1993;38:195-204.
53. Alexander J. Immunoenhancement via enteral nutrition. Arch Surg 1993;128:1242-45.
54. Faix O. Comunicación personal. Rosario (Argentina). 2018.
55. Saito T, Shigemitsu Y, Kinoshita T, et al. Impaired neutrophil bactericidal activity correlates with the infection occurring after surgery for esophageal cáncer. J Surg Oncol 1992;51:159-63.
56. Fergunson M. Reconstructive surgery of the Esophagus. Chapter 6: Planning

Esophageal Replacement. Pg 79-93. Futura Publishing Company, Inc. N.Y. 2002.

57. Ligthart-Melis G, Weijs P, Boveldt N et al. Dietician-delivered intensive nutritional support is associated with a decrease in severe postoperative complications after surgery in patients with esophageal cancer. Dis Esophagus 2013;26:587-93.

58. Xavier-Benoit D'Journo , Pierre Michelet, Laetitia Dahan, Christophe Doddoli, Jean-François Seitz, Roger Giudicelli, Pierre A Fuentes, Pascal A Thomas. Indications and Outcome of Salvage Surgery for Oesophageal Cancer. Eur J Cardiothorac Surg. 2008 Jun;33 (6):1117-23

59. Durand, L, De Antón, R, Rossi, C, Nowydwor, B. Nueva clasificación para el pronóstico del cáncer de esófago. Novedades de la 8va edición de la clasificación TNM. Revista de la Socedad Argentina de Cirugía Torácica, 2 de Mayo de 2018. Pag 13 a 20.

60. Cunningham D, Allum WH, Stenning SP, et al. Perioperative Chemotherapy versus Surgery Alone for Resectable Gastroesophageal Cancer. N Engl J Med 2006; 355 (1): 11-20.

61. Van Hagen P, Hulshof MCCM, van Lanschot JJB et al. Preoperative Chemoradiotherapy for Esophageal or Junctional Cancer. N Engl J Med 2012; 366: 2074-84.

62. Rice, T. Esophageal Nightmare: Cancer Recurrence After Definitive Chemoradiation. Is Salvage Esophagectomy Possible? Semin Thorac Cardiovasc Surg. Summer 2013;25(2): 83-6.

63. Nishimura, M, Daiko, H, Yoshida, J, Nagai, K. Salvage Esophagectomy Following Definitive Chemoradiotherapy. Gen Thorac Cardiovasc Surg 2007 Nov;55(11):461-4

64. Taniyama, Y, Sakurai, T, Heishi , T, Okamoto , H, Sato , C, Maruyama, S, Onodera, Y, Ishida, H, Unno, M, Kamei, T. Different Strategy of Salvage Esophagectomy Between Residual and Recurrent Esophageal Cancer After Definitive Chemoradiotherapy. J Thorac Dis 2018 Mar;10(3):1554-1562.

65. Holte K, Nielsen KG, Madsen JL et al. Physiologic effects of bowel preparation. Dis Colon Rectum. 2004;47:1397–1402.

66. Low, D, Allum, W, De Manzoni, G, Lorenzo Ferri, L, Immanuel, A, Kuppusamy, M, Law, S, Lindblad, M, Maynard, N, Neal, J, Pramesh, C, Scott, M, Smithers, M, Addor, V & Ljungqvist , O. Guidelines for Perioperative Care in Esophagectomy: Enhanced Recovery After Surgery (ERAS®) Society Recommendations. World Journal of Surgery . 2019. volume 43, pages299–30.

67. Rice, T, Patil, D, Blackstone, E. 8th edition AJCC/UICC staging of cancers of the esophagus and esophagogastric junction: application to clinical practice. Ann Cardiothorac Surg. 2017 Mar; 6(2): 119–130.

68. Cunningham D, Allum WH, Stenning SP et al. Perioperative chemotherapy versus surgery alone for resectable gastroesophageal cancer. N Engl J Med.2006,355:11–20.

69. Shapiro J, van Lanschot JJ, Hulshof MC et al (2015) Neoadjuvant chemoradiotherapy plus surgery versus surgery alone for oesophageal or junctional cancer (CROSS): long-term results of a randomised controlled trial. Lancet Oncol. 2015, 16:1090–1098.

Capítulo 6 - PROCEDIMIENTOS OPERATORIOS

Debemos destacar que los mismos problemas que describieron los pioneros en esta cirugía compleja las continuamos observando en la actualidad con la diferencia que los mejores conocimientos fisiopatológicos, los avances tecnológicos y los cuidados intensivos nos permiten enfrentarlos con mejores resultados (1).

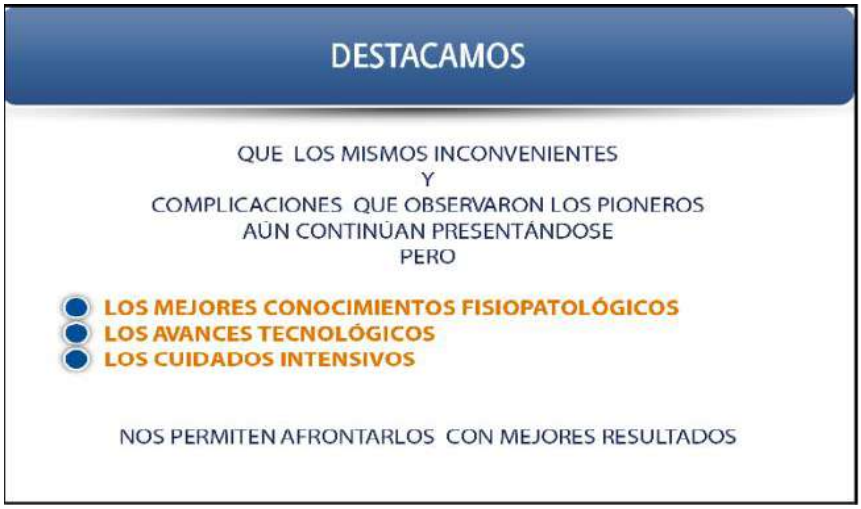

Figura 6.1: Nuestra posición con respecto a la actualidad

1 – Principios anestésicos

La labilidad que condiciona la desnutrición en un paciente con su esófago obstruido requiere que ciertos aspectos durante la anestesia deberán ser recordados, respetados y minuciosamente controlados, buscando fundamentalmente dos objetivos, el primero minimizar las respuestas proinflamatorias locales (pulmonares) y sistémicas asociadas con complicaciones postoperatorias, y el segundo, para facilitar la extubación temprana, lo que reduce las complicaciones pulmonares postoperatorias y permite la deambulación temprana.

EL grupo ERAS propone la utilización de anestésicos volátiles versus intravenosos para el mantenimiento intraoperatorio, dado que no producen mayores complicaciones luego de cirugías pulmonares. La intubación temprana se facilita al controlar la profundidad de la anestesia que se monitorea con el índice biespectral (BIS) y al evitar el uso de bloqueadores neurousculares de larga acción.

Para anestesia con ventilacion de ambos pulmones se debe usar un bajo volumen Tidal (VT) de 6 a 8 ml/kg del peso corporal durante la cirugía abdominal. Cuando se realiza intubación selectiva se debe proveer de oxígeno al 100 % y reclutamiento previo a la iniciación de la ventilación unipulmonar que será suplantado por la mínima FiO2 que mantenga la saturación de O2 por encima de 92 %. Una estrategia para cirugía unipulmonar es utilizar un

Volumen Tidal de 5 ml/Kg y PEEP de 5 cm H2O al pulmón ventilado que demostró disminuir la respuesta inflamatoria sistémica proinflamatoria y promueve una extubación temprana. La aplicación de CPAP con 5 cm de H2O al pulmón no ventilado, reduce temporalmente la respuesta inmune local, sin afectar la respuesta sistémica, pero puede obstruir la visión del cirujano. Hipoxias persistentes con saturación por debajo de 90 % pueden ser rectificadas aumentando la PEEP o realizando maniobras de reclutamiento al pulmon ventilado cada 30 minutos. Si estas estrategias fallaran se deberá reinsuflar el pulmón

Ayuno preoperatorio	Se debe evitar el ayuno prolongado y se deben permitir líquidos claros, incluidas las bebidas preoperatorias específicas altas en carbohidratos, hasta 2 h antes de la esofagectomía. Se debe tener precaución en pacientes con disfagia significativa u otros síntomas obstructivos
Analgésicos y ansiolíticos preanestésicos.	Deben evitarse los ansiolíticos de acción prolongada, especialmente en los ancianos, mientras que los medicamentos de acción corta pueden usarse para reducir la ansiedad preoperatoria
Esofagectomía: manejo de líquidos perioperatorios	El equilibrio óptimo de líquidos debe ser el foco con la consideración de todos los factores contribuyentes. Debe evitarse el equilibrio positivo que resulta en un aumento de peso >2 kg / día
	Se recomiendan cristaloides equilibrados para el reemplazo de líquidos
Manejo anestésico	Los anestésicos volátiles o intravenosos son igualmente efectivos para el mantenimiento de la anestesia. Los bloqueadores musculares de acción intermedia, la monitorización del BIS, evitar la sobrecarga de volumen y las estrategias de protección pulmonar facilitan la extubación temprana y reducen las complicaciones postoperatorias. La evidencia clínica que respalda las estrategias de protección pulmonar es sólida para ventilación de ambos pulmones, pero menos estudiada durante ventilación unipulmonar
Mantenimiento anestésico	Relajantes musculares de acción intermedia dosificados adecuadamente
	BIS (monitoreo de profundidad de sedación)
	Evitar sobrecarga de volumen
Ventilación de los dos pulmones	VT bajo (6–8 ml / kg PDW)
	PEEP de rutina> 2–5 cm H2O y las maniobras de reclutamiento no se han definido completamente
Ventilación unipulmonar	Evitar la hiperoxia; permitir hipercapnia leve
	VT bajo (4–5 ml / kg PBW)
	PEEP (5 cm H2O) pulmón ventilado
	CPAP (5 cm H2O) pulmón no ventilado

Comentarios: *El control permanente del anestesista y la interrelación de este con el cirujano, previo y durante todo el acto quirúrgico, es esencial. La complementación de un bloqueo epi o preferible peridural, al anular o disminuir significativamente las trasmisiones dolorosas redundarán en una extubación traqueal inmediata, en una adecuadaventilación que disminuirá las complicaciones pulmonares y posiblemente por la vasodilatación simpática abdominal, favoreciendo la perfusión arterial del tubo gástrico así como su drenaje venoso.*

El aporte hidrosalino deberá ser ajustado para evitar su retención tisular por exceso de acuerdo a las mediciones de la presión arterial, de la presión venosa central y del control de la excreción urinaria.

Tabla 6.1: Medidas básicas anestesiológicas

1 - Complementar la anestesia general con un bloqueo peridural
2 - Intubación orotraqueal sin lesionar la mucosa faríngea
3 - Emplear el tubo endotraqueal del mayor calibre posible o el tubo de doble luz con bloqueo derecho
4 - Evitar ventilación con elevados volúmenes
5 - Evitar ventilación con elevada presión en el circuito broncopulmonar
6 - No realizar transfusiones de sangre innecesarias hasta hematocrito de 25-30% o el dosaje de Hb no menor de 7 gr.
7 - Si el abordaje es toracoscópico derecho, ventilar el pulmón colapsado periódicamente
8 - Mantener una presión arterial media de 70 mmHg y una diuresis de 0,5 a 1 ml/kg/hora
9 - Evitar el empleo de drogas vasoconstrictoras por la hipersensibilidad de los pequeños vasos entéricos y su factible trombosis
10 - Hidratación de acuerdo a la presión arterial y a la diuresis
11 - Control estricto de la presión arterial con monitoreo de presión arterial media durante las maniobras digitomanuales de disección mediastinal y de elevación de la plastia
12 - Expansores sanguíneos empleados metódicamente
13 - No permitir tiempo quirúrgico prolongado
14 - Aspiraciones bronquiales solamente cuando fuesen necesarias y con riguroso método, para no dañar la delicada mucosa respiratoria
15 - Mantener un adecuado control del pH
16 - Desintubación, en lo posible, inmediata postquirúrgica
17 - Elevar el cabezal de la camilla operatoria con el paciente en decúbito dorsal previa extracción del tubo endotraqueal
18 - Atención estricta a las broncoaspiraciones postoperatorias inmediatas
19 - Acompañar al paciente hasta la sala de cuidados intensivos con el torso elevado
20 - Adecuada información al terapista del acto anestésico

Por otra parte, el requerimiento de transfusiones de glóbulos rojos dependerá de la pérdida sanguínea así como de los dosajes hemáticos intraoperatorios. Nosotros sugerimos su indicación cuando el hematocrito desciende del 30% o la hemoglobina de 7 gr o que el cirujano lo considere necesario a su criterio.

Pero donde deberá enfatizar en su vigilancia, es cuando si la resección acontece por vía transhiatal. La mano del cirujano introducida en el mediastino, presiona sobre las aurículas entorpeciendo su complexión por lo que si la presión media se sitúa entre 80 o 90 mm de Hg, exigirá la inmediata suspensión de la disección y el retiro de su mano o instrumental hasta su recuperación. Es imprescindible que en estos pacientes se evite todo episodio de hipotensión arterial sea por causas cardiológica, anestesiológica, por la técnica operatoria o por deficiente perfusión.

Al bloqueo raquídeo es conveniente mantenerlo para la perfusión de analgésico entre un mínimo de 24 hs y un máximo de 72 hs.

2 - Resección del esófago

No dejamos de destacar que la cirugía del esófago es un procedimiento problemático para muchos cirujanos,

desafiante para todo el grupo de apoyo y emblemático porque presenta ciertas particularidades que la diferencian del resto de las técnicas operatorias. Su disección, a pesar de su intimidad anatómica con las vísceras más importantes para nuestra subsistencia, es sencilla y puede lograrse desde diversos y diferentes planteos tácticos de abordajes (Tabla 6-2). Cualquier cirujano con reconocida habilidad quirúrgica, conocimientos fisiopatológicos básicos y experiencia operatoria aceptable, puede realizarlo. Pero no es allí donde los problemas que se le reconoce a este órgano se presentan. Comienza por la evaluación prequirúrgica porque intervendrá a un paciente desnutrido, continuará con el planteo operatorio porque requerirá el abordaje de tres cavidades, deberá estar preparado ante una contingencia intraoperatoria, seguirá con un estricto control durante su internación y en numerosas ocasiones no podrá excluirse ni delegar funciones por un prolongado período de tiempo.

Tabla 6.2: Resección del esófago. Vías de abordajes

- **CONVENCIONAL**
  - **Por toracotomía**
    - Derecha
      - Posterolateral
      - Anterolateral
      - Vertical amplia
    - Izquierda
      - Posterolateral
  - **Cervicoabdominal**
    - Digitomanual
    - Mediastinoscopía
    - Videomediastinoscopía
- **VIDEOTORACOSCOPÍA**
  - Lateral derecho
  - Posterior derecho

La ligadura y sección el cayado de la ácigos, en ocasiones prescindente, es la maniobra inicial básica para iniciar la resección del esófago

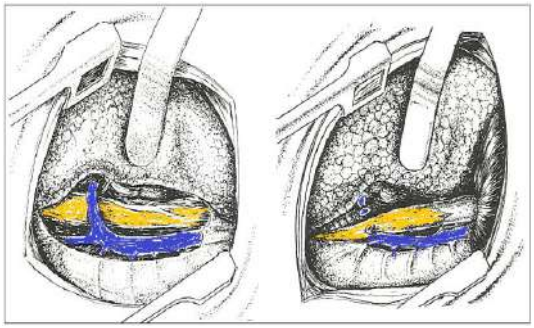

Fig. 6-2: Ligadura del cayado de la ácigos

En base a estas observaciones es que reiteramos que quién encare esta especialidad adquiera conocimientos adecuados, reflexión para prevenir, intuición para detectar disfunciones, responsabilidad para encarar las dificultades, dedicación para lograr mayor experiencia y aptitud y paciencia asistencial para la continuidad en los controles.

Son numerosos los abordajes que han sido descriptos para tratar quirúrgicamente las lesiones de los órganos intratorácicos y para el esófago en particular, por su estructura anatómica simple, es posible su extirpación por visión directa a través de abordajes derechos, izquierdos, anterolaterales, anteriores, desde el abdomen o el cuello o por video con óptica posterior o hemitorácica.

Con la intención de simplificar el tema y trasmitir experiencia adquirida, formalmente nos atendremos a describir aquellas vías con las cuales se podrán obtener los mejores beneficios ante una circunstancia programada o adversa.

Toracotomía Posterolateral Derecha

Durante muchos años ha sido el abordaje reconocido y recomendado para el tratamiento de toda patología quirúrgica del hemitórax. En la actualidad, la videotoracoscopía la ha relegado y puntualmente en la resección total del esófago tiene, a nuestro criterio, una única indicación que es la laceración intraoperatoria de la pared membranosa traqueal y cuando por radioquimioterapia previa se presuma la existencia de una firme adhesión fibrótica a la aorta que requerirá una disección muy cuidadosa, pero generalmente es reemplazada por la videotoracoscopía

Indicaciones

Para las neoplasias de cualquier tercio del esófago pero preferentemente para las ubicadas en el sector medio y superior.

Al contrario de la operación de Ivor Lewis, este procedimiento se basamentó en una resección más amplia del esófago, con una anastomosis digestiva extratorácica cervical y ante la posibilidad, que por el estado nutricional del paciente, tuviera que realizarse en dos tiempos operatorios distintos, separados por un intervalo de 15 a 30 días, con la intención de minimizar la agresión quirúrgica.

Requiere de un abordaje abdominal para la preparación de la plastia y es el cirujano, en base a los estudios complementarios previos, quién decidirá si al acto operatorio lo comenzará por la toracotomía o por el examen del abdomen, para evaluar la resecabilidad. Generalmente en base a la imagenología actual, la decisión se ha facilitado.

Posición

Por tratarse de una cirugía de complejidad, una vez que el paciente es anestesiado e intubado, se requerirá de una cateterización por punción de la vena yugular del sector cervical contralateral donde se realizará el

abordaje cervical o subclavia, de la arteria radial izquierda para la medición permanente de la presión arterial media y de la cateterización de la vejiga para la evaluación excretoria renal horaria. Los electrodos cardíacos se ubicarán sobre el hemitórax izquierdo. Un acolchado subaxilar evitará la compresión del plexo braquial y favorecerá el drenaje venoso del miembro superior izquierdo extendido y, por último, el saturómetro se introduce en su dedo índice.

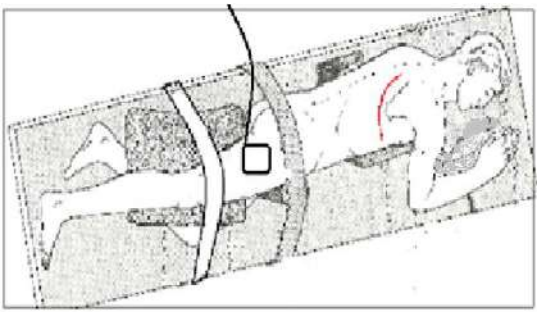

Fig. 6.3: Posición del paciente y ubicación de la insición

La pierna izquierda se flexiona a nivel de la cadera y de la rodilla mientras que la derecha se mantiene extendida. Una almohada entre ambos miembros inferiores evita las escaras por presión. Sobre esta última se aplicará la plancha del electrocauterio.

El paciente en decúbito lateral izquierdo debe estar muy bien inmovilizado en la mesa de operaciones para evitar desplazamientos imprevistos del cuerpo durante la intervención por su inestable posición lateral. Una tela adhesiva ancha entre la cresta ilíaca y el trocánter mayor y la fijación del tórax por soportes especiales anterior y posterior de la mesa operatoria o mediante un brete, son sufientes reparos aunque una segunda fijación inferior con lazo de tela por arriba de la rodila colabora en complementar su estabilidad (Fig. 6.3).

Con la intención de reducir el tiempo operatorio por la necesidad de modificar la posición del paciente y preparar nuevos campos asépticos, Santy (4) propuso singularizar la disposición del mismo y proceder a la resección del esófago mediante una toracotomía anterolateral (Fig.6.4). En decúbito dorsal, se sobreeleva su torax 45ª sobre el plano de la mesa operatoria con un rodillo posicionado debajo de la punta de la escápula mientras que su brazo derecho es sostenido perpendicularmente por un arco en la cabecera. Con un simple movimiento rotatorio del eje longitudinal de la mesa, los abordajes abdominal y torácico, ofrecen un adecuado acceso a su contenido en sus respectivos tiempos. Su inconveniente puede ser la excesiva tracción del pulmón derecho que debe realizar el ayudante para disecar al esófago en el mediastino posterior y resecar las adenopatías mediastinales.

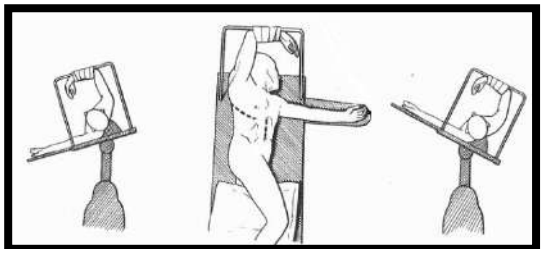

Fig. 6.4: Posición de Santy para la exposición simultánea del tórax y abdomen. Inclinanción de la mesa hacia la izquierda o derecha de acuerdo al campo operatorio.

Comentarios: *En respuesta a la disminución del tiempo quirúrgico, hemos utilizado la misma modificación propuesta por Santy pero con la diferencia que el miembro superior derecho permanece liberado y es protegido totalmente hasta la región axilar con compresas estériles que nos permitiera movilizarlo hacia arriba durante la toracotomía, hacia abajo en la*

cervicotomía y lateralizarlo también con el complemento de la camilla quirúrgica para permitir la laparotomía y la anastomosis cervical (Fig.6.5).

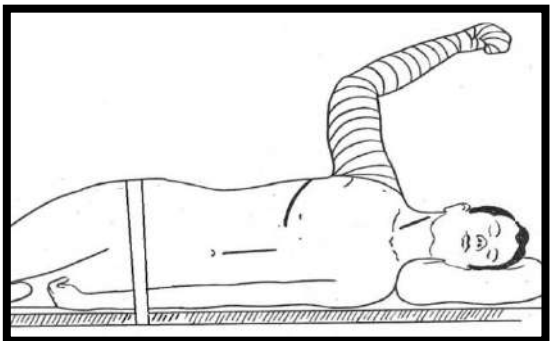

Fig. 6.5: Posición del paciente. Nótese la envoltura del brazo derecho con compresas asépticas para evitar un nuevo campo operatorio. Lateralizando la mesa quirúrgica hacia un lado u otro se obtiene un adecuado abordaje de ambas cavidades.

Descripción

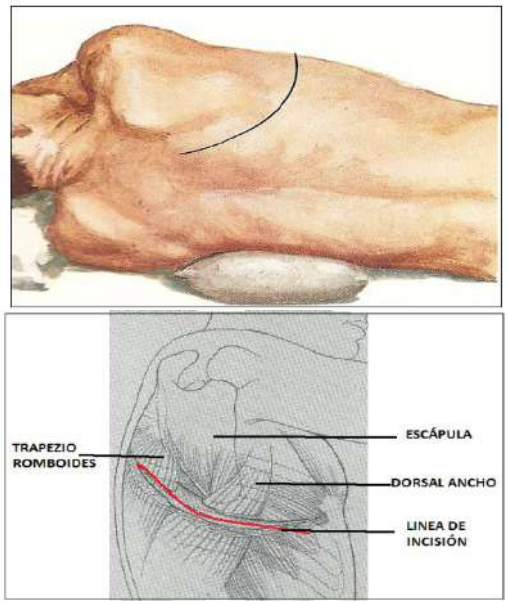

Fig. 6.6: Incisión posterolateral y planos musculares

El punto de referencia para marcar sobre la piel la incisión, es la punta de la escápula. A dos traveses de dedos por debajo de la misma, se prolonga hacia los planos posteriores en una línea cóncava hacia arriba y afuera, intermedia entre las espinas vertebrales y el borde espinal de la escápula hasta el límite de la costilla a abordar. En dirección hacia la región ventral se continúa unos 15 cm. porque solamente se requiere penetrar en el mediastino posterior. Previa hemostasia del tejido celular subcutáneo se procede a seccionar las fibras del dorsal ancho con electrobisturí. En el segundo plano muscular, por delante se puede respetar separándolo al serrato anterior o seccionar su sector externo. Por detrás, se incide las fibras del trapecio y del romboides (Fig. 6.6). Enfrentado a la pared costal decidirá el espacio intercostal que abordará. Por lo general, la apertura que facilita la visión íntegra del hemitórax es a través del 6° espacio intercostal. Para ello, introduce su mano en el tejido laxo subescapular y sin esfuerzo, el primer arco costal que palpará es el segundo pues la primera costilla se encuentra más profunda y protegida por una fascia que dificulta su reconocimiento. Desde allí desciende su mano hasta elegir el espacio intercostal decidido para penetrar a la cavidad pleural.

No es necesario resecar el arco costal. Con electrobisturí secciona a los músculos intercostales por el borde superior de la costilla inferior y decide, si la apertura no es adecuada, si secciona o no un segmento posterior inmediatamente por debajo del plano trapeziomboidal de 1 0 2 cm. de ambas costillas para evitar que el separador costal las fracture en un sector indeseable por el dolor que puede provocar, esta zona al ser más fija y presentar menos movimiento respiatorio, generará menos dolor para el postoperatorio.

Seccionada la ácigos, mediante disección instrumental o maniobras

digitales, el esófago inmediatamente subpleural, es liberado del lecho mediastinal y reparado convenientemente con un tutor elástico. Las ramas arteriales provenientes de las bronquiales son ligadas para evitar el desgarro por la tracción. De inmediato se secciona la pleura retrohiliar en sentido distal así como el ligamento pulmonar o triangular inferior y el esófago es separado del tejido celuloadiposo que lo separa de la adventicia aórtica. Las arterias directas pueden ser ligadas o la misma tracción favorece su oclusión espontánea por retracción de sus endotelios. Si es posible, el ramo bronquial y cardíaco del neumogástrico deberán ser preservados. Es prescindente, pero algunos autores preconizan antes de iniciar la linfadenectomía, la ligadura del conducto torácico. En bloque con la vena ázigos y el tejido periaórtico se liga cuando se introduce en el tórax inmediatamente cercano al hemidiafragma (Fig.6.7).

Una vez liberado todo el esófago, su extremo superior se lo ocluye con puntos, se lo secciona y presionándolo digitalmente sobre la región preesternocleidomastoideo derecha o izquierda, el ayudante por divulsión de las fascias cervicales lo superficializará con facilidad. Si el operador decide elevar la plastia por vía retroesternal, ocluído y seccionado el extremo inferior, entones deberá aproximar ambos pilares del hiatus diafragmático con puntos de material irreabsorvible para aislar la caja torácica del contenido abdominal.

Por último, se realiza la extirpación ganglionar. Entreabriendo la pleura mediastínica entre la tráquea y la vena cava superior, se extirpan todas las adenopatías paratraqueales derechas, e incluso, preservando la integridad del recurrente izquierdo, es posible disecar las adyacentes al cayado aórtico en el fondo. Se palpa al bronquio fuente derecho y continuando su dirección se extraen los grupos intertraqueobronquiales hasta palpar al bronquio fuente izquierdo completamente libre de ganglios linfáticos. Las adenopatías pre y retrohiliares son fáciles de objetivar y disecar (2). Finalizado el vaciamiento ganglionar y controlada la hemostasia no es necesario acercar los bordes de la brecha mediastinal.

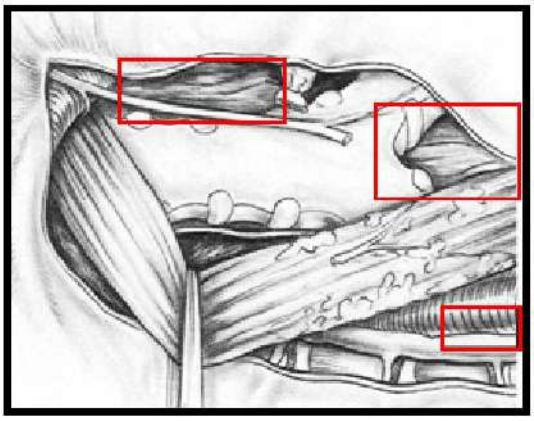

Fig. 6.7: Carina traqueobronquial libre de adenopatías. El cuadrado a la derecha señala el lugar de posible efracción del conducto torácico, entre la vena ázigos y la aorta

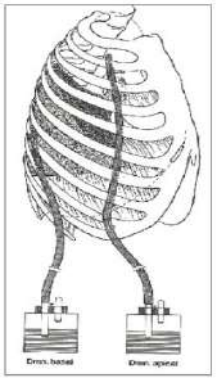

Fig.6.8: Drenajes pleurales

La oclusión de la brecha torácica es sencilla. Se drena el hemitórax con dos tubos de silastic N° 25 (8 a 10 mm. de

luz), uno anterior (línea axilar anterior) en dirección hacia el vértice para evacuar el aire y otro posterior (línea axilar media) dirigido hacia el mediastino posteroinferior para drenar las secreciones y después de un exhaustivo control de pérdidas sanguíneas, se ocluye la apertura costal con uno o dos puntos (percostales) de material reabsorbible (Fig. 6.8). Con surget se aproximan los planos musculares y con sutura subdérmica los bordes de la piel. Los drenajes se acoplan a un sistema recolector bajo agua (unidireccional), con o sin succión.

Beneficios

La visión es excelente y desde su interior, cuando se realizaba una esofagectomía, en el ápex del hemitórax se lo seccionaba y a su extremo proximal se lo ocluía con un punto transfixionado. El cirujano presionaba sobre la región cervical con su dedo índice por delante del esternocleidomastoideo derecho o izquierdo y el ayudante realizaba una pequeña incisión. Divulsionaba los planos fascioaponeuróticos hasta encontrar el dedo al que aprehendía su guante con una pinza. Esta era entonces traccionada al interior del tórax y previa sujeción del hilo del esófago lo extraía por el cuello como esofagostoma.

Inconvenientes

Hipotéticamente, es la intervención ideal porque permite bajo visión directa la extirpación completa del esófago y la extracción de los distintos grupos ganglionares en la cavidad torácica. Pero, la morbimortalidad de su empleo en estos pacientes disminuídos en su complexión corporal y en su capacidad de respuesta inmunológica se encuentra también relacionado a los numerosos abordajes operatorios, a las amplias disecciones, a las translocaciones orgánicas y al tiempo quirúrgico.

Por estos factores, en la actualidad, la mayoría de los cirujanos occidentales han optado por técnicas menos agresivas como la vía transhiatal o por videotoracoscopía, disminuyendo ostensiblemente el tiempo quirúrgico, las complicaciones intratorácicas así como la incapacidad respiratoria que este amplio abordaje conlleva en pacientes tan especiales como los obstruídos esofágicos.

Comentarios: *En disenso, los defensores de la técnica de Ivor Lewis invocan cuatro argumentos favorables. El primero, anatómico, por la simplicidad en el reparo del esófago torácico mediante la ligadura y transección del cayado de la ácigos. El segundo, quirúrgico, por la posibilidad de disecar fácilmente al esófago proximal y poder realizar una anastomosis esofagogástrica prácticamente en el ápex torácico. El tercer argumento, fisiológico, se basa en que la disección del esófago por vía derecha respeta las terminaciones nerviosas cardíacas que cruzan por la cara anterior del cayado aórtico. Y por último, la cuarta, porque la resección de los grupos ganglionares posibilita una estadificación más adecuada del proceso tratante.*

Como reflexión adversa a esta última, el abordaje no permite a través del hemidiafragma derecho realizar la gastrolisis indispensable para la elevación del estómago y la reconstrucción del tránsito digestivo, por lo que requiere de un abordaje abdominal previo. Otro de sus inconvenientes cuando es indicada para un carcinoma del tercio medio se refiere a las metástasis resurgentes que pueden permanecer desapercibidas. Por último, si bien existen controversias, aceptando que el número de filtraciones anastomóticas son menores, su presentación en la cavidad torácica implica un riesgo de vida superior que

cuando aquella se ha realizado en la región cervical.

Toracotomía Axilar Vertical Amplia (T.A.V.A.) (3)

Posición

Decúbito lateral izquierdo con un rodillo inmediatamente por debajo de la axila para proteger al plexo braquial izquierdo y entreabrir los espacios intercostales. Fijación de la cadera entre la cresta ilíaca y el trocánter con tela adhesiva a la mesa operatoria. El miembro inferior izquierdo se flexiona y el derecho se extiende colocando a nivel de las rodillas una almohadilla. Fijación de los muslos con tela. El tórax se inmoviliza con un brete o con una sábana larga enrollada a cada lado del tórax. El brazo derecho es elevado en un ángulo de 90° con la caja torácica y al antebrazo, protegido con compresas o guatas, se lo fija con venda de gasa a la rama horizontal del arco metálico o soporte estático (Fig. 6.9). Se debe tomar la precaución de no extenderlo demasiado para evitar la elongación del plexo braquial derecho.

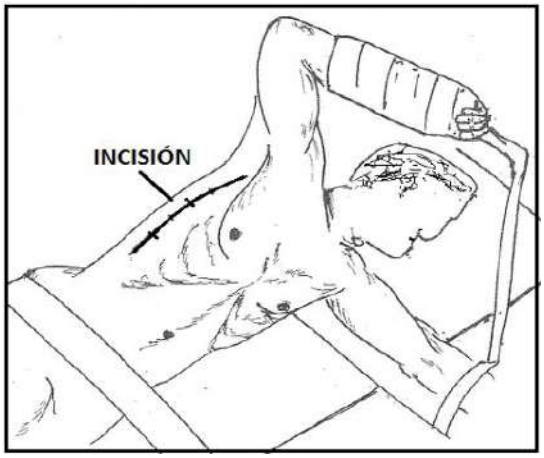

Fig.6.9: Posición del paciente e incisión de abordaje

Descripción

La incisión longitudinal se realiza en la línea axilar media desde el hueco axilar hasta el extremo anterior de la 11° costilla. Tomando con pinzas de Allis los bordes de la incisión se procede a elevar el plano subdérmico posterior en la preparación del colgajo posterior, seccionando con electrobisturí a las laxas bridas existentes con la fascia del serrato mayor hasta la aparición de fibras musculares largas inferiores del dorsal ancho. A partir de allí, la disección continúa por el plano entre este músculo y el serrato mayor siguiendo la dirección del espacio intercostal a abordar. Por último, con disección roma manual se avanza entre el subscapular y el serrato. Se complementa el abordaje con la preparación del colgajo anterior mediante el decolamiento subdérmico sobre la fascia del serrato mayor hasta las fibras externas del pectoral mayor o inclusive y si se lo requiere, continuando sobre su cara anterior hasta la cercanía del borde esternal. Uno de los pasos fundamentales de esta toracotomía es la liberación del nervio del serrato mayor en una extensión de 10 a 12 cm, calculando su punto medio en el espacio intercostal a abordar. Se separan ambos colgajos con valvas de Doyen o separadores anchos de Farabeuf y para la orientación del operador la punta de la escápula corresponde al 6° espacio. Se secciona al serrato mayor hasta el plano costal, se entreabre el espacio intercostal, se coloca un separador de Balfour entre ambos colgajos y cuando la apertura pleural lo permite se introducen las valvas del separador de Finochietto, completando la sección de los músculos intercostales desde el interior de la cavidad hemitorácica (Fig. 6.10).

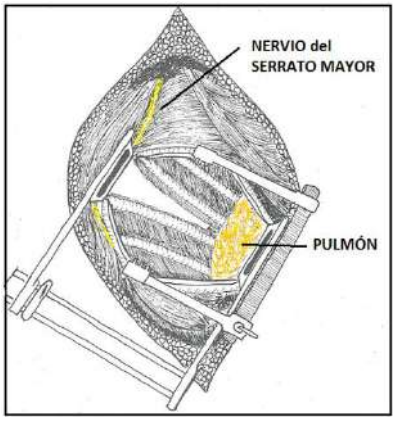

Fig. 6.10: Separador de Balfour perpendicular al separador costal de Finochietto. Apertura completa del espacio intercostal (Variante II).

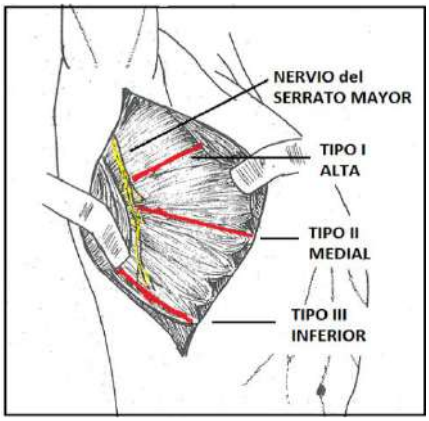

Fig.6.11: Las tres variantes de la toracotomía axilar vertical amplia

Previo drenaje de la cavidad, su oclusión es muy sencilla y solamente requiere de uno o dos puntos percostales, de una sutura continua del serrato mayor, de la colocación de un catéter K95 en el plano subdérmico y del cierre de la piel.

Beneficios

1. Permite un abordaje superior a través del 3° espacio intercostal (Variante I) o inferior por el 8° espacio (Variante III) (Fig. 6.11).
2. Solamente secciona las fibras del serrato mayor.
3. Mejor tolerancia al dolor y a la movilidad de la cintura escapular.
4. Menor compromiso de la capacidad pulmonar por conservar la integridad muscular.

.

Inconvenientes

1. La apertura de este abordaje requiere de mayor tiempo cuando es comparado con la toracotomía posterolateral.
2. El brazo elevado y sujetado no permite un adecuado abordaje del cuello para exteriorizar al esófago proximal.
3. Una incorrecta tracción del miembro superior puede provocar una elongación del plexo braquial.
4. El derrame seroso, quiloso o serohemático subdérmico es la complicación más habitual y requiere de varias punciones evacuadoras.

Comentarios: *Es un buen abordaje poco conocido por los cirujanos de esófago y además, su versatilidad ante la necesidad de otras aperturas del hemitórax permite un mejor control de un órgano elongado. Una variante de la técnica es utilizando una incisión oblicua siguiendo al borde externo del dorsal ancho (Fig. 6.12).*

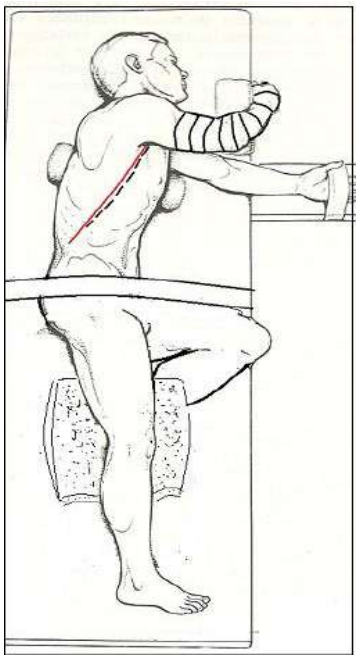

Fig.6.12: Incisión (en línea negra) sobre el borde externo del dorsal ancho (línea roja) que permite un doble abordaje pleural superior e inferior. El brazo derecho cubierto con vendas esterilizadas permite su movimiento para realizar el esofagostoma por presión digital intrapleurocervical.

Toracotomía Izquierda Posterolateral (3)

Posición

Similar a la descripta para el abordaje derecho con la diferencia que el paciente se ubica en decúbito lateral derecho.

Descripción

El abordaje se realiza por el 6° espacio intercostal. Seccionado el ligamento pulmonar inferior, el esófago es primeramente disecado en el espacio triangular conformado por el diafragma, la aorta y la columna vertebral. En dirección proximal se lo libera y el descruzarlo por debajo del cayado aórtico requerirá la ligadura de algunas arterias bronquiales e intercostales superiores. La plastia, puede ser ubicada directamente sobre la pleura mediastinal o en el propio lecho esofágico desocupado (Fig. 6.13;14).

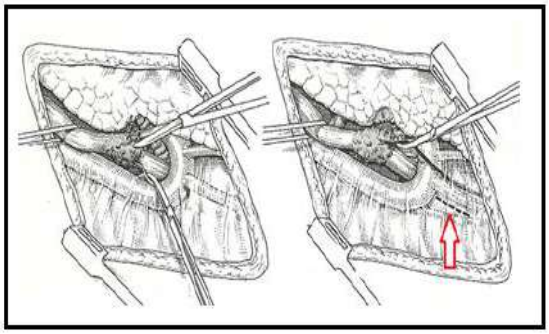

Fig.6.13: Ligadura de una arteria esofágica y disección tumoral. La flecha indica la línea de apertura del mediastino supra aórtico.

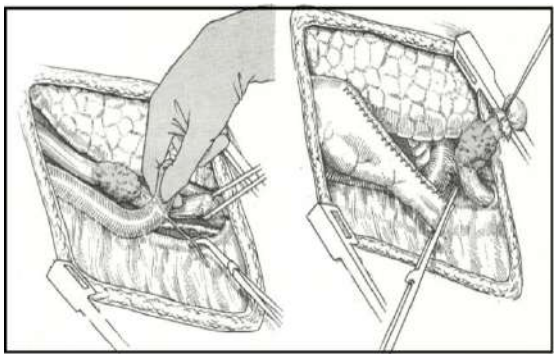

Fig.6.14: Movilización del cayado y sección de intercostales superiores. La plastia gástrica es posicionada sobre el mediastino izquierdo

Beneficios

Con un abordaje complementario en el 8° espacio intercostal y con la apertura del hemidiafragma, la plastia puede ser preparada y elevada hasta la entrada del tórax o el cuello sin el requerimiento de una laparotomía.

Inconvenientes

La lesión del recurrente izquierdo, del conducto torácico y de las arterias bronquiales.

Comentarios: *Si bien la vía es más adecuada para liberar al tumor del bronquio izquierdo así como realizar el vaciamiento ganglionar intertraqueobronquial, el mayor problema reside en las ligaduras de los vasos esofágicos provenientes de las bronquiales. El descruzamiento del cayado no es sencillo por lo que exige maniobras muy suaves incluso para preservar al recurrente. Actualmente es una vía poco utilizada.*

VÍA CERVICOABDOMINAL

Técnica digitomanual

Descripción

El paciente es ubicado en decúbito dorsal con el cuello en extensión mediante una almohadilla ubicada debajo de ambos hombros. Su cabeza es suavemente lateralizada a la derecha reparando en el apoyo adecuado del occipucio (Fig. 6.15). Su brazo derecho en abducción es flexionado y su mano introducida en la oquedad de la región lumbar homolateral. El brazo izquierdo, es separado discretamente del cuerpo con la intención que el hombro no obstaculice la disección cervical (5) o, si se prefiere, ubicado a 90° apoyado sobre un soporte.

Se cateterizan la arteria radial izquierda y la vena yugular interna o axilar derecha. Los electrodos de monitorización cardíaca se ubican en las regiones escapulares y hombro derecho y el dedal de SatO2 en el índice izquierdo.

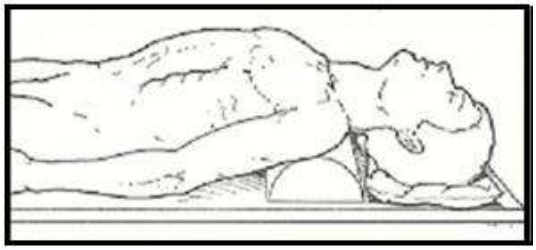

Fig. 6.15: Posición del paciente

Prescindimos del empleo de catéter nasogástrico (6) (7) y de rutina introducimos una sonda de Foley en la vejiga. El campo operatorio incluye cuello, las regiones anterior y laterales del tórax y el abdomen (Fig.6.16).

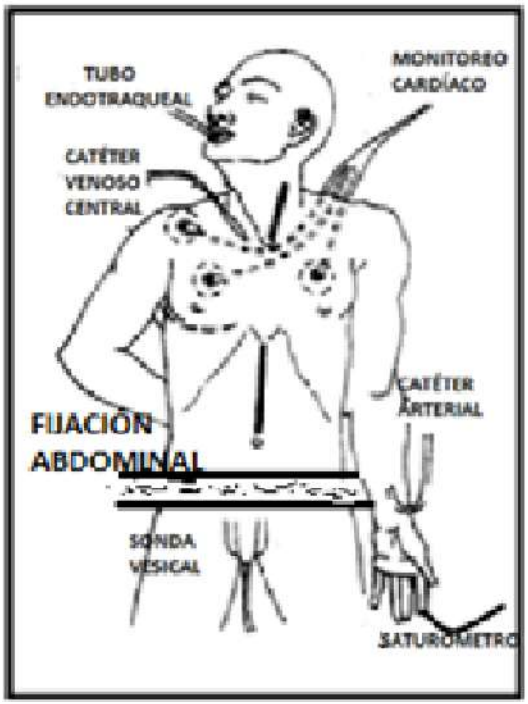

Fig. 6.16: Canulaciones preoperatorias

1- Tiempo abdominal: A través de una laparotomía mediana desde el apéndice xifoides, que se puede preservar de acuerdo al hábito constitucional del

paciente, hasta 2 a 3 cm por arriba del ombligo, se aborda primeramente a la cavidad peritoneal. A pesar de la negatividad de la imagenología previa, el abdomen debe ser explorado para detectar metástasis hepáticas, celíacas, periaórticas, peritoneales o cualquier otra patología imprevista. Las adenopatías limitadas a la región celíaca o cardial no deben ser consideradas contraindicación de resecabilidad (8). El estómago es inspeccionado para descartar evidencias de cicatrices u otras lesiones y, puntualmente, sus arcadas vasculares son evaluadas ocularmente o mediante una suave palpación digital no compresiva.

La región del hiatus esofágico es expuesta mediante la sección del ligamento triangular que facilita la separación medial del lóbulo hepático izquierdo. Previa a la disección del esófago, algunas maniobras simples pueden colaborar para facilitar su desconexión. En la lodge esplénica, con objeto de luxar el bazo hacia el campo operatorio, se coloca una compresa de gasa embebida en suero fisiológico o povidona yodada convenientemente reparada. Este recurso, complementado con la extracción del colon y epiplón mayor de la cavidad abdominal y con una leve posición de Trendelemburg invertida, nos ha permitido evitar las lesiones capsulares por tracción del mismo durante la liberación de la curvatura mayor.

El ligamento triangular hepático izquierdo se secciona hasta la visualización de las venas suprahepáticas o hasta exceder 1 ó 2 cm al borde derecho del relieve del esófago hiatal. El ligamento falciforme puede ser también seccionado para lograr una cierta rotación del hígado, aunque no es imprescindible. El lóbulo hepático izquierdo, convenientemente protegido, es separado hacia la derecha mediante una valva de Doyen o Deaver. Para que al operador se le presente la región hiatal, el ayudante tracciona de las paredes del estómago hacia abajo y levemente a la izquierda, evitando presionar sobre el pedículo vascular de la curvatura mayor. Previa sección del área avascular del epiplón menor (Figura 6.17), el esófago abdominal es aislado a través de la apertura del epiplón gastrohepático, de la reflexión peritoneal posterior y de la escisión de la hoja descendente de la membrana frenoesofágica (Fig. 6.18). Mediante maniobras instrumentales o simplemente digitales se lo libera por completo (Figura 6.19), rodeándolo con un tractor de látex fino o con un catéter de polivinilo K 9 ó K 30 o un Penrose (Figura 6.20).

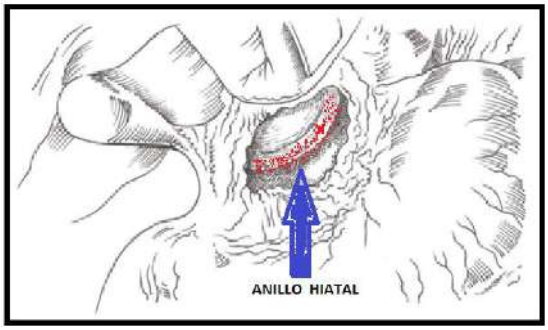

Figura 6.17: Apertura del área avascular del epiplón menor. El lóbulo izquierdo del hígado es rotado suavemente a la derecha.

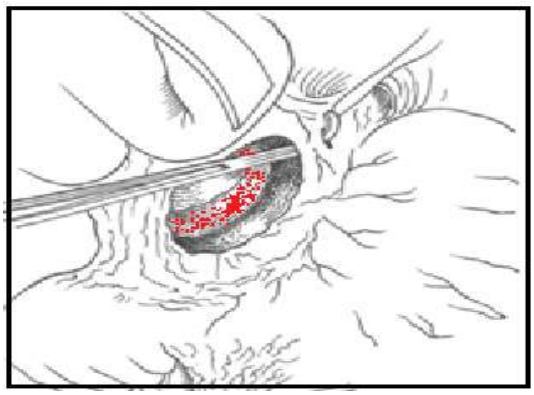

Figura 6.18: El área condensada del epiplón gastrohepático es ligado y seccionado o directamente electroseccionado con sellador de vasos

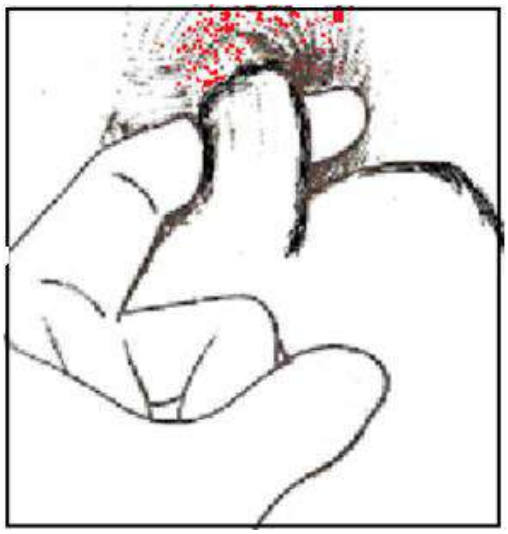

Fig.6.19: Liberación digital del esófago cardial

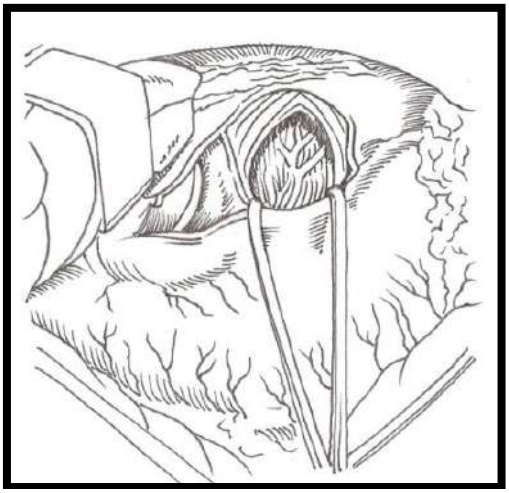

Fig. 6.20: Reparación del esófago

Acto seguido, previa dilatación digital del hiato (9), introduce su dedo índice en el mediastino para rodear al anillo hiatal. Realiza una apertura del diafragma incidiendo con tijera al sector tendinoso sobre su dedo y, con el pulpejo exteriorizado por el orificio, aprehende los cabos musculares con pinzas de Kocher y los secciona. A ambos extremos se los transfixiona con puntos irreabsorvibles de lino Nº 30 ó seda, para ocluir las importantes venas diafragmáticas inferiores (Figura 6.21). La sección total hasta el apéndice xifoides (10) (11) no es necesaria.

Traccionando suavemente del reparo esofágico en sentido caudal, introduce en el mediastino la mano derecha para evaluar las posibilidades de resecabilidad de las lesiones intratorácicas, justipreciando el estadío quirúrgico tumoral así como el compromiso o indemnidad de las pleuras mediastínicas y del tejido periaórtico.

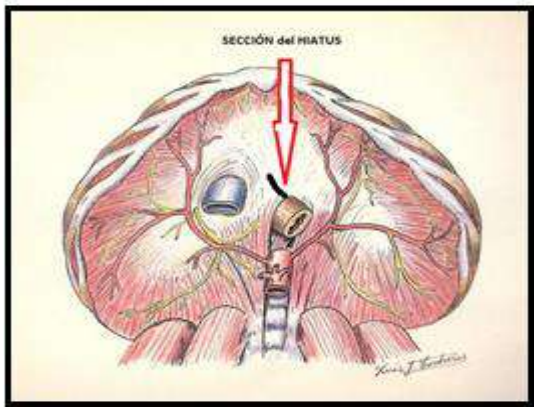

Fig. 6.21: Apertura del hiatus diafragmático

La disección mediastinal de los 5 a 10 cm del esófago distal puede ser realizada bajo visión directa. La sección de ambos neumogástricos posibilita un mayor margen de maniobras al facilitar la elongación del esófago. Se comienza con su separación de la adventicia aórtica, de tal manera que esta sea aislada de la neoplasia y del órgano desde el abdomen hasta el cayado. Si se extrema la precaución de mantener la disección adosada a la pared del esófago, la maniobra no es difícil y otorga, a nuestro criterio, el mismo margen de seguridad del abordaje transtorácico. Cuando se visualizan, los pedículos arteriales serán adecuadamente ocluídos con sellador de vasos, aunque no es lo común porque

por las tracciones manuales estos vasos se elongan y al efraccionarse, su íntima se invagina y generalmente cede la hemorragia.
A continuación, del adosamiento a las pleuras mediastinales es liberado en forma manual o instrumental, desde los planos posteriores a los laterales y en sentido centrípeto, lográndose un mejor acceso al comenzar con la serosa izquierda que habitualmente se desgarra por la tensión originada por el ligamento de Morosow. En la eventualidad de comprobarse infiltración carcinomatosa localizada, sin mayores inconvenientes se procede a su amplia resección.

La cara anterior del esófago es la última en ser separada de fondo de saco de Haller y se continúa hasta identificar a la carina y a los bronquios principales. Las adenopatías intertraqueobronquiales y paraesofágicas serán reconocidas y manualmente extirpadas. Cuando la movilidad del esófago dentro del mediastino posterior es lograda se observa que su liberación distal es mínimamente sangrante (9) (10) (12) (13). En este tiempo operatorio deberá extremarse los controles del ritmo cardíaco y de la tensión arterial porque la mano del cirujano introducida detrás del corazón al presionar sobre las aurículas dificulta el relleno de las cavidades, suspendiendo las maniobras mediastinales hasta la normalización toda vez que se adviertan trastornos hemodinámicos significativos

Si no existen advertencias del anestesista, desde la carina, la separación del esófago puede continuarse con extrema precaución en dirección cefálica evitando lesionar la pared membranosa traqueal (14). Para ello, el dedo índice deberá siempre estar apoyado sobre su cara anterior y con movimientos suaves laterales y de presión posteriores hacia la columna dorsal no solo intentará seccionar las fibras esofagotraquales sino elongar a los vasos colaterales provenientes de las arterias bronquiales. Algunas maniobras a ciegas podrán exigir la sección de ramas del plexo vagal.
La disección mediastinal es entonces interrumpida hasta complementarse con la liberación digital desde la región cervical.

Abordaje cervical

Es habitual comenzar la disección del cuello cuando se ha confirmado la exéresis de la neoplasia o eventualmente, si el paciente ha sido reintervenido para anular la discontinuidad del tránsito alimenticio, al presentarse como un ostoma liberándolo desde el plano dérmico hasta la región faríngea.

La incisión se efectúa paralela al borde anterior del esternocleidomastoideo izquierdo (ECM), a partir de la horquilla esternal y en una longitud de 5 a 8 cm, o hasta la proyección en vecindad con el cartílago cricoides. Pinotti (15) prefiere abordar al esófago cervical a través de una incisión oblicua casi transversal, entre 2 a 3 cm por arriba del relieve esterno-clavicular (Figura 6.22).

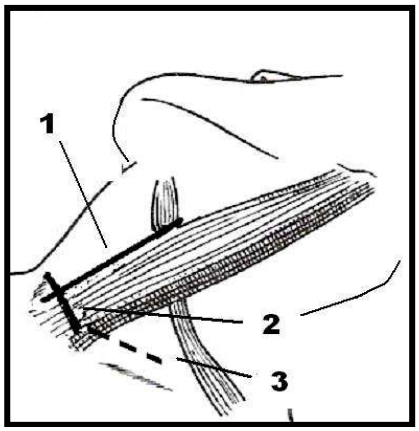

Figura 6.22: Vías de abordaje del esófago cervical: 1 – preesternocleidomastoidea; 2 – transversal de Pinotti; 3 – retroesternocleidomastoidea de Camaño

Previa ligadura en algunas ocasiones a la vena yugular anterior, separando lateralmente al ECM, se procede a la apertura de las fascias de los músculos omohioideo y esternocleidohioideo que cruzan el campo operatorio de afuera-adentro y de abajo-arriba y se los secciona con electrobisturí, o pueden también ser preservados (16) (Fig.6.23). El lóbulo de la tiroides es suavemente luxado hacia la línea media por el dedo índice del ayudante para evitar la lesión por compresión del recurrente con un separador rígido, y la vena yugular interna y la carótida primitiva en sentido opuesto, mediante un separador de Faraveuf. No es imprescindible ligar ningún paquete vascular tiroideo o, si se prefiere, solo el pedículo inferior. Se reconoce la tráquea y, por detrás de la misma, bien cercano al plano vertebral, se incide la fascia, y en el surco traqueoesofágico se reconoce al recurrente, que no requiere ser disecado ni reparado. Si no se lo individualiza, recomendamos liberar la cara posterior esofágica, en primer término del plano vertebral con el dedo índice, lo más caudalmente posible (Fig. 6.24). Se solicita al anestesista que desinsufle el balón neumático del tubo endotraqueal y a continuación, el ayudante modifica levemente la tracción del complejo laringotraqueotiroideo hacia arriba y al esófago cervical se lo individualiza en el plano profundo entre la columna cervical y la tráquea (Fig. 6.25 – 6.26).

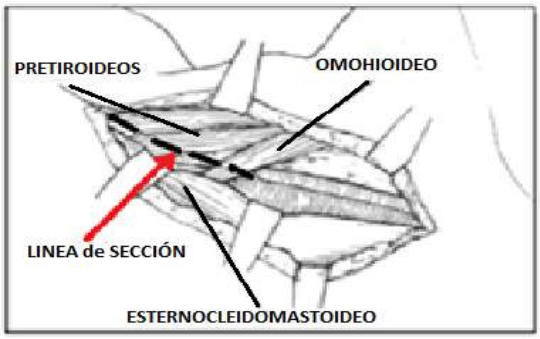

Fig. 6.23: Sección del omohioides y músculos paratiroides

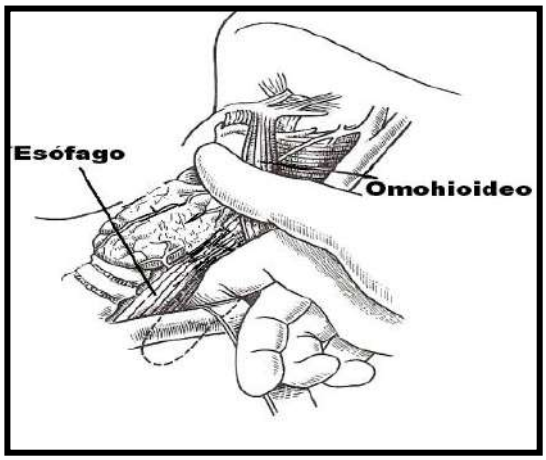

Fig. 6.24: Liberación digital distal de la cara posterior del esófago

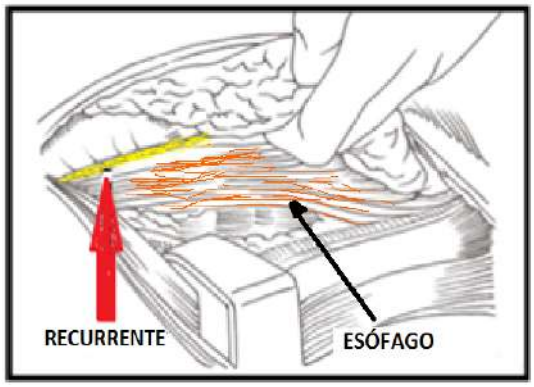

Fig. 6.25: Elevando digitalmente el cuerpo tiroides y la tráquea. Se visualiza al recurrente para disecar al esófago

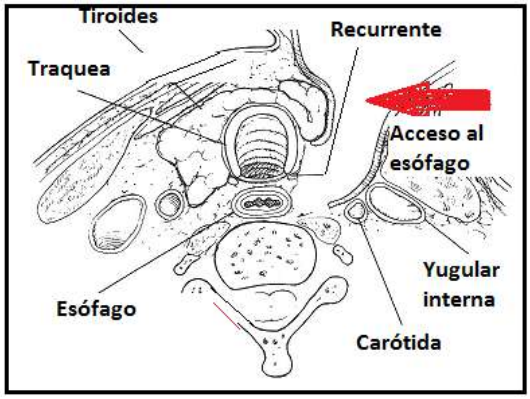

Fig. 6.26: Visión distal del acceso cervical.

De inmediato, se aprehende su borde izquierdo con una pinza de disección atraugrip o simplemente con maniobras digitales cuidadosas, adosa al pulpejo del dedo índice sobre su cara anterior para liberarla de la pared membranosa traqueal. Cuando reconoce su borde derecho, lo circunda con su propio dedo o con una pinza con extremo curvo y lo repara mediante un catéter de látex o de polivinilo K 30 ó K 9 (Figura 6.27).

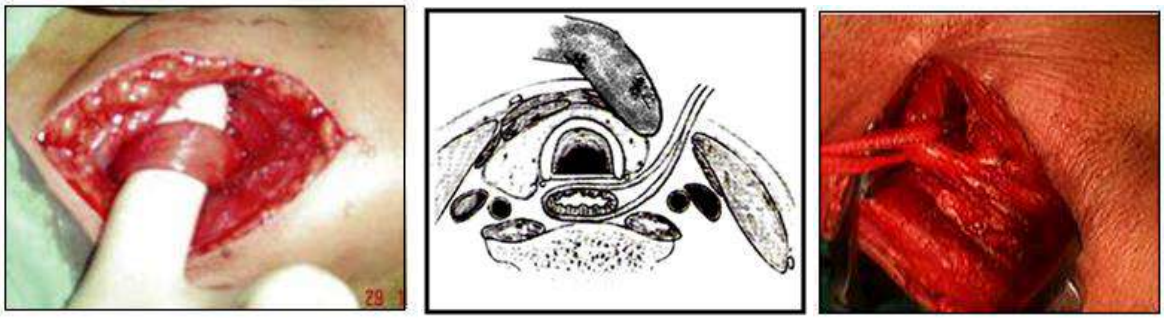

Fig. 6.27: Liberado el esófago cervical, se lo rodea con un catéter de polivinilo para traccionarlo y separarlo de la pared posterior de la tráquea por disección digital

Liberación del esófago

A continuación, ambos operadores traccionan de los catéteres mientras que la mano derecha del cirujano desde el abdomen y el dedo índice desde el cuello van, asincrónicamente, seccionando los tejidos y vasos del órgano que lo fijan a los diversos tejidos mediastinales (Fig. 6.28). Esta disección se realiza por espacios de tiempos breves por los trastornos hemodinámicos que ocasiona la introducción digitomanual. Mientras se espera la recuperación, con movimientos suaves de vaivén de uno y luego del otro extremo, se continuará traccionando al órgano para elongar las estructuras fibrosas residuales. Cuando los pulpejos de ambos índices se contacten por arriba del plano de la carina, significa que la liberación está finalizando y si se moviliza un segmento de 3 a 4 cm por la incisión cervical es que se encuentra totalmente separado de toda estructura tisural adyacente.

Fig. 6.28: Liberación digitomanual.

Previo reparo con puntos de los bordes laterales proximales y oclusión del extremo distal con punto transfixionado al que se le suma un catéter K 9, se secciona al esófago en la región cervical para extraerlo en su totalidad por el abdomen (Fig. 6.29). Un taponamiento del mediastino con una compresa de gasa adecuadamente reparada, complementa el procedimiento.

Fig. 6.29: Extracción del esófago

El abordaje cervical derecho no es aconsejable porque el esófago se ubica en una proyección anatómica hacia la izquierda por lo que su borde derecho no presenta una adecuada exposición para disecarlo; el recurrente laríngeo se encuentra más expuesto pudiendo ser lesionado con facilidad al separar y circundar al esófago de las estructuras vecinas y, por último, la posibilidad de existencia de un recurrente aberrante acontece con mayor frecuencia en ese sector (17).

Camaño (18) ha propuesto abordar al esófago cervical por una vía posterior al ECM. La incisión que utiliza es paralela a la clavícula desde la mitad del relieve del músculo hasta la vena yugular externa a la que no liga. Libera el borde externo del ECM y, por el triángulo posterior del cuello, reconoce a la aponeurosis cervical profunda que cubre a los músculos escalenos y al frénico. El plano vertebral es reconocido fácilmente y en la cara anterior de la columna cervical se libera digitalmente al esófago. Con este abordaje, el autor evita la lesión recurrencial por preservar la celda tiroidea, obtiene un acceso más directo al esófago y un mejor plano declive de drenaje en la eventualidad de una fístula anastomótica, pero Maillard y Hay han comentado que han debido abandonarla por la incidencia del síndrome de Claude Bernard-Horner (19).

Beneficios

- Indemnidad musculoesquelética de la caja torácica.
- Indicación en un mayor número de pacientes con patología asociada.
- Más adecuada a centros quirúrgicos de menor complejidad.
- Menor tiempo quirúrgico.
- Rápida movilización.
- Mejor control de las complicaciones pulmonares.
- Menor morbimortalidad que la transtorácica.
- Menor costo hospitalario.
- Similar resultados alejados a los procedimientos con extirpación de 2 o 3 campos ganglionares (14) (20) (21).

Inconvenientes

- Disección sin visión del mediastino**.**
- No permite la extirpación de las adenopatías mediastinales superiores.
- En patología benigna la fibrosis periadventicial puede ser una contraindicación.
- Requiere toracotomía para la efracción traqueal.
- Cirujano con experiencia torácica.

Comentarios *Utilizamos el abordaje preesternocleidomastoideo izquierdo por hábito quirúrgico con la técnica transhiatal. Cuando factores estéticos graviten (personas jóvenes, mujeres, cuellos elongados), una incisión oblicua casi transversal a 3 cm por arriba del relieve clavicular, puede reemplazarla otorgando similar campo quirúrgico. Al procedimiento de Camaño lo empleamos en dos ocasiones, pero realizando incisiones verticales retroesternomaistoideas considerándola como una vía alternativa adecuada que incluso podría ser empleada cuando se deba abordar al esófago cervical en una reintervención.*

Para liberar al esófago cervical del plano retrotraqueal demos diseñado un instrumento que nos ha facilitado las maniobras (22) (Fig. 6.30).

Fig. 6.30: Instrumento para rodear al esófago cervical y liberarlo de la pared posterior de la tráquea

Modificamos la disección esofágica mediastinal. Desde el abdomen, el propio cirujano tracciona del catéter mientras diseca y cuando debe interrumpir su liberación, el ayudante desde el cuello comienza a actuar tensionándolo cefálicamente. Con estas maniobras asincrónicas consideramos que se preserva una constante elongación de los vasos y fibras del esófago que redundarían en la escasa pérdida sanguínea así como en una disección más segura.

Resección por abordaje mini invasivo

El frecuente compromiso del aparato respiratorio en las resecciones del esófago motivó considerar que el empleo de la técnica mini invasiva, al disminuir el dolor quirúrgico de los abordajes habituales, evitaría la retención de secreciones, atelectasias y neumonías morigerando la incidencia de complicaciones.

Los diferentes procedimientos descriptos se resumen en la Tabla 6.3.

Tabla 6.3: Abordajes miniinvasivos descriptos

RESECCIÓN POR ABORDAJE MINIINVASIVO	Por toracoscopía	- En posición prona - Por abordaje derecho
	Por laparoscopía transhiatal	- Por abdomen laparoscópico - Por laparotomía - Por mediastinoscopía

Videotoracoscopía Torácica

En los últimos años, el número de comunicaciones sobre la videotoracoscopía torácica para el tratamiento de las patologías benignas y malignas del esófago, han ido incrementándose paulatinamente, aunque su empleo y fundamentalmente sus resultados en el tratamiento de las neoplasias no han logrado en la actualidad el consenso necesario para admitirla como electiva dentro del armamentario técnico de todo cirujano de esófago. Si bien, la agresión operatoria es minimizada y obviando circunstancias puntuales, existe un rápido reintegro a las actividades laborales y sociales del paciente, el equipo de operadores entrenados y el tiempo quirúrgico, plantea la necesidad de un período evaluatorio de numerosas experiencias para justipreciar las expectativas.

Videotoracoscopía en posición prona (23)

Posición

El paciente es ubicado en decúbito ventral con ambos miembros superiores extendidos y con protectores para evitar lesiones por compresión sobre el cuello y las córneas. Es posible prescindir de la intubación selectiva y reemplazarla por un tubo orotraqueal habitual. Los electrodos de control cardíaco se ubican en ambos hombros y el resto en la región anterior del torax. Una correcta inmovilización con tela adhesiva sobre la pelvis permite un suave descenso del extremo inferior de la camilla (Fig. 6.31).

Fig. 6.31: Posición del paciente en decúbito ventral.

Descripción

Primeramente o según criterio, mediante un trócar común, se punza a nivel del 7° espacio intercostal sobre la línea axilar posterior, para producir un neumotórax iatrogénico que colapse parcialmente al pulmón derecho utilizando una presión de 8 mmHg. Para la movilización del esófago, se requieren 3 trócares y eventualmente un cuarto. El primer port de 10 mm para la cámara, se introduce a la altura del ángulo inferior de la escápula que se proyecta sobre el 5° o 6° espacio intercostal. El 2° trócar, de 10 mm, se ubica en el 9° espacio intercostal en la línea entre la columna vertebral y la escápula y el último, de 5 mm, en el 4° o 5° espacio intercostal paralela al borde medial de la escápula, en vecindad de la línea axilar media. En caso de necesidad se utiliza un cuarto trocar de 5 mm en el 3 o 4º espacio intercostal, unos centímetros por dentro del anterior (Fig. 6.32) (24). También es posible realizar una técnica monotrócar con retractor de tejidos y un trócar u otro retractor en 9º o 10º espacio, línea interescápulovertebral.

Fig. 6.32: Ubicación de los trócares

En el abordaje prono, la descripción anatómica clásica se modifica porque las estructuras posteriores se convierten en superiores y las anteriores en inferiores. Introducida la óptica, es fundamental el reconocimiento de los cuerpos vertebrales, los cuales se ubican cranealmente con respecto al esófago. De inmediato, se identifica al cayado de la ácigos que en dirección ventral se dirige hacia la vena cava superior y hacia arriba y a la izquierda recogiendo los vasos aferentes de los pedículos venosos intercostales. La aorta se encuentra por debajo y entre ellos discurre el conducto torácico. En posición inferior quedan la tráquea y bronquios, las venas pulmonares inferiores y el pericardio.

La movilización esofágica comienza con la apertura de la pleura mediastínica caudal al cayado de la ácigos, que se continúa en dirección hacia al hiato, al que es importante no abrir para que el neumotórax no se expanda hacia la cavidad abdominal. Posteriormente se secciona el ligamento triangular pulmonar. Acto seguido, se libera todo el borde derecho del esófago y se secciona al cayado de la ácigos mediante ligaduras, clips de polímero (hem-o-lok) o suturas mecánicas vasculares introducidas por el trócar N° 2. Finalizada la apertura de la pleura mediastinal, se completa la liberación del esófago por su borde izquierdo y se lo separa de la aorta en todo su trayecto. Los vasos pueden ser sellados sin dificultad así como la separación del resto de las estructuras (pericardio, bronquio derecho, venas pulmonares) del tejido laxo conjuntivo. En ese instante, la tracción del esófago mediante una cinta o un látex puede favorecer los pasos subsiguientes.

La disección alrededor del esófago permite la incorporación de los ganglios supradiafragmáticos, paraesofágicos, traqueobronquiales y lateros traqueales derechos e izquierdos. Esta linfedectomía se realiza comenzando en el borde pulmonar derecho, hasta localizar el bronquio derecho, al cual se continúa hasta la bifurcación traqueal. Una vez extirpadas las adenopatías subcarinales, se trata de continuar la disección siguiendo al bronquio izquierdo hasta su entrada en el pulmón, extrayendo todas las observadas por el operador. En esta área se deben extremar las precauciones para no lesionar las arterias bronquiales.

La separación de la pared posterior de la tráquea hasta el opérculo torácico merece un cuidado muy especial en la sección de las bridas fibromusculares existentes entre ambas estructuras. Los grupos ganglionares paratraqueales son extirpados.
Por último, también según criterio del cirujano actuante, intentará localizar al conducto torácico cercano al hiato diafragmático, el cual se ubica entre la aorta a su izquierda y la ácigos mayor a su derecha. El mismo puede ser ocluído preventivamente con clips. La intervención finaliza con un drenaje de la cavidad pleural.

Beneficios

La visualización del mediastino es óptima. No requiere intubación selectiva por lo que evita las reubicaciones por movilizaciones imprevistas del catéter durante la operación. Por esta observación, es óptima en pacientes laringectomizados, obesos y con

malformaciones craneofaciales. En los campos pulmonares mejora el efecto shunt conjuntamente con el incremento de la capacidad pulmonar residual favoreciendo la oxigenación de la totalidad del parénquima respiratorio, por lo que reduce la incidencia de atelectasias. Así también, permite una mayor exéresis de las adenopatías mediastinales. La reducción de las complicaciones pulmonares ha sido comunicada por Palanivelu y colab. (25), al evitar los episodios hipóxicos e hipercápnicos.

Inconvenientes

Existen algunos problemas inherentes con la posición prona. La movilización del tubo endotraqueal durante el acto operatorio, no es sencillo de corregir y en casos extremos debe requerir la suspensión de la intervención y la inmediata reubicación del paciente en decúbito dorsal. El tiempo anestésico-operatorio es mayor y el cuidado de la cabeza y la protección de los ojos debe extremarse. Por último, requiere de un entrenamiento mayor por las modificaciones visuales que se presentan durante el reconocimiento endoscópico.

Comentarios: *En toda experiencia, el desgarro de la pared membranosa traqueal es una complicación factible e imprevista, por lo que existen sugerencias para prevenirlas pero no para neutralizarlas completamente. En esos dramáticos momentos, un cambio de posición no es sencillo aunque en las diversas comunicaciones consultadas no se menciona haber acontecido. Por otra parte, en referencia a la fisiología respiratoria, es aceptado que es la expansibilidad lateroanterior de la caja torácica la que permite la adecuación de los volúmenes pulmonares, que en posición prona podrían alterarse. Si teóricamente le sumamos que se trata de pacientes adultos o ancianos, broncoenfisematosos latentes o reconocidos los que se intervienen, con una caja torácica con su compliance disminuída por las fibrosis osteoarticulares, deberíamos reflexionar que la saturación arterial adecuada obtenida durante el acto operatorio debe lograrse con un aumento de las presiones ventilatorias en el circuito anestésico y sumado al mayor tiempo de cirugía, podrían terminar en una agresión a la mucosa bronquial que finalizaría con una mayor producción de mucina que el paciente deberá expectorar en el postoperatorio.*

Nuestro equipo quirúrgico utiliza esta técnica como primer indicación en casos de recidivas post tratamiento de quimioradioterapia, en tumores de 1/3 medio alto y superior y en patología benigna con un proceso periesofagítico crónico, ya que nos permite separar el esófago de la membranosa traqueal con mayor seguridad y mejor control del sangrado

Videotoracoscopía lateral derecha

Posición

La posición del paciente es similar a la descripta para la toracotomía posterolateral derecha, agregándole un quiebre de la mesa operatoria para una mayor apertura de los espacios intercostales. La introducción de un catéter nasogástrico en el esófago, es una maniobra sugerida por algunos cirujanos para una mejor identificación del órgano mediante la sensación táctil instrumental (25), aún ante la imposibilidad por el cuadro obstructivo (26). Es imprescindible la intubación orotraqueal con catéter de doble luz izquierdo así como la comprobación de su correcta ubicación mediante un

examen broncofibroscópico. Su fijación adecuada no permitirá una movilización imprevista que podría obligar a convertir al abordaje por la dificultad en su reacomodación intraoperatoria (27) (28) (29) (30).

Descripción

Se requieren 4 o 5 trócares para la visualización, retracción, manipulación, desplazamiento y disección. El primer trocar de 10 mm se introduce en el 6° espacio intercostal línea axilar posterior para la óptica. Dos adicionales se insertan en el 4° espacio línea axilar anterior para la separación y retracción pulmonar y en el 8°, de 10 mm, en la línea axilar media para canal de trabajo (Figura 6.33). El último, de 5 mm, se ubica en el 4° o 5° espacio, en la línea axilar posterior o media, también para canal de trabajo, aunque se pueden unificar orificios con la ayuda de un separador de tejidos y realizar una técnica monotrócar o combinada con un acceso posterior. En algunas ocasiones se prefiere reparar el diafragma para traccionarlo hacia adelante y permitir una mejor visión del esófago parahiatal. Como se ha mencionado anteriormente, decidida la liberación del órgano, el primer paso es disecar al cayado de la ácigos y previa ligadura o eventualmente solo su separación, se procederá a la sección de la pleura mediastinal desde el opérculo torácico hasta la vena pulmonar inferior o el hiato diafragmático. El lóbulo pulmonar superior se lo eleva ventralmente y el espacio subcarinal es identificado. Se retrae al lóbulo inferior hacia la región anterosuperior del tórax y el ligamento pulmonar inferior es seccionado con electrocauterio. Especial atención merece la disección sobre el área que transcurre el conducto torácico y en la sección de las fibras que lo separan de la pared posterior de la tráquea. La etapa toracoscópica finaliza con un drenaje de la cavidad pleural que puede ser introducido por el orifico de la cámara u otro similar independiente. La hermeticidad periorificial es esencial para evitar el ingreso de aire en el postoperatorio.

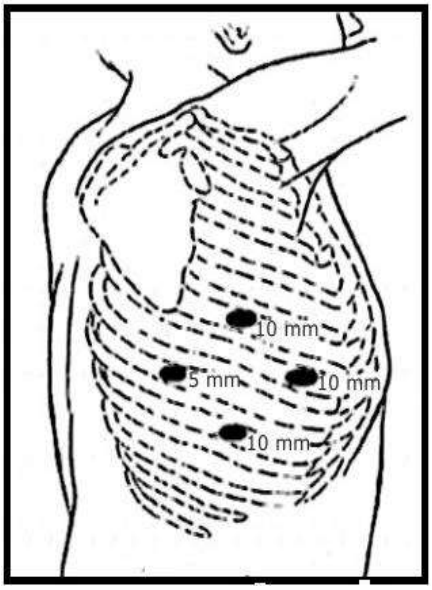

Fig. 6.33: Ubicación de los trócares torácicos**.**

Beneficios

La ausencia de interferencia de la aorta, permite evaluarla como la mejor opción para el tratamiento de los tumores ubicados en el 1/3 superior y medio del esófago. La posición es la más adecuada para su conversón a un abordaje abierto en la eventualidad de complicaciones intratorácicas imprevistas, no fáciles de neutralizar por la vía miniinvasiva.

Comentarios: *Con esta técnica, el colapso pulmonar derecho es imprescindible ya sea por intubación selectiva o por la colocación de CO2 a baja presión y se sugiere la reexpansión pulmonar cada 45 minutos y mantenida por 2-3 minutos. El edema del intersticio*

alveolo-capilar, en ciertos parénquimas pulmonares con alteraciones estructurales previas, puede originar una reacción inflamatoria de consecuencias imprevisibles. Además, si se suma una ventilación mecánica con altos valores de PEEP, es obvio conjeturar que la consecuente modificación de la ecuación V/Q podría influir en una evolución satisfactoria en el postoperatorio inmediato (31).

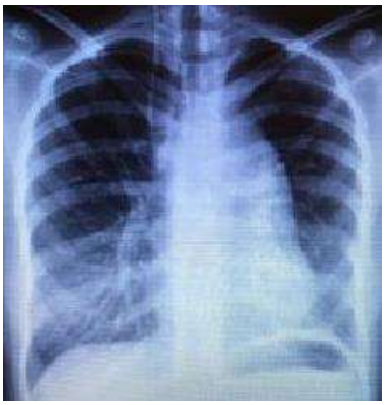

Fig. 6.34: Postoperatorio de una resección de esófago en el 3° día del postoperatorio. Paciente con broncoenfisema. Edema de las bases pulmonares en resolución.

Tabla 6.4: Diferencias entre el abordaje toracoscópico lateral y posterior derecho

VIDEOTORACOSCOPÍA	Lateral derecha	Posterior derecha
Número de trócares	4-5	3-4
Colapso pulmonar intraoperatorio		
Pulmón derecho	+++	+
Pulmón izquierdo	+	-
Ventilación pulmón derecho colapsado	Cada 30 minutos	No es necesario
Sección cayado ázigos	Si	Prescindente
Disección esófago	Fácil	Fácil
Sección vasos aórticos	Menos fácil	Mas fácil
Oclusión vasos bronquiales	Mas fácil	Menos fácil
Extirpación adenopatías		
Mediastinales	Más laboriosa	Menos laboriosa
Intertraquobronquiales	Más laboriosa	Menos laboriosa
Grupos de adenopatías	++	+++
Hemorragia	++	+
Neumonía postoperatoria	++	+
Tiempo de apertura pared torácica por efracción traqueal	Menor	Mayor
Tiempo operatorio	++	+++

Técnica por videolaparoscopía transhiatal

Resección por abdomen laparoscópico

Descripta por De Paula y col (32), la técnica de esofaguectomía transhiatal laparoscópico con anastomosis cervical se basa en los principios de la cirugía abierta utilizada por Orringer (33). Su objetivo es la liberación del esófago abdominal y del segmento torácico hasta

sobrepasar a la vena pulmonar inferior y en lo posible resecar las adenopatías subcarinales preservando la integridad parietal abdominal.

Posición

En decúbito dorsal adoptándose la posición francesa sobre la mesa operatoria (Fig. 6.35). Se eleva la base del torax con una almohadilla posterior para una mejor visualización del esófago inferior. Otra similar, pero más pequeña, se ubica entre los hombros para hiperextender al cuello. Fijado correctamente el paciente a la camilla, se desciende el sector inferior de la mesa (Trendelemburg invertido o posición de Fowler) para una mejor exposición hiatal.

Descripción

La técnica se realiza con cinco trócares, colocados en dirección al hiato esofágico (Figura 6.36). Previa realización del neumoperitoneo, el 1° trócar, de 10 mm

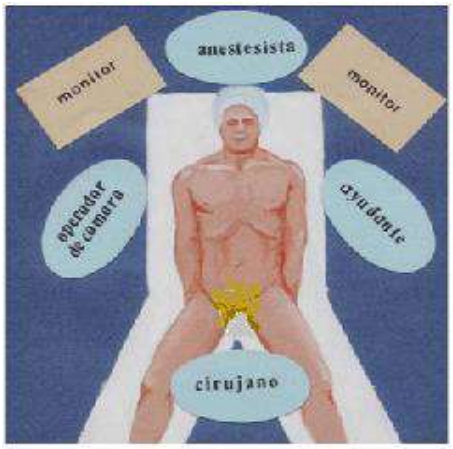

Fig. 6.35: Posición del paciente, del equipo quirúrgico y de los monitores

se introduce en la línea medioclavicular izquierda casi sobre el reborde costal. La exploración por la cámara permite examinar el contenido abdominal superior y descartar la existencia de carcinomatosis o extensión tumoral no detectada previamente. De inmediato, un 2° trocar de 10 mm se ubica en la línea media en dirección al ombligo. El siguiente de 5 mm, bajo visión endoscópica para no lesionar al borde hepático izquierdo, se introduce en el espacio subcostal derecho. El 4° que servirá para la separación del hígado, se ubica en el hipocondrio derecho, a una palma de distancia del subcostal derecho. Por último, el 5° de 5 o 10 mm, se lo sitúa con precaución para evitar la lesión colónica en el flanco izquierdo y su objetivo será la tracción del estómago, del epiplón gastroesplénico o del reparo del esófago.

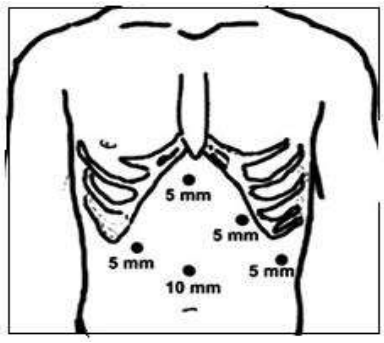

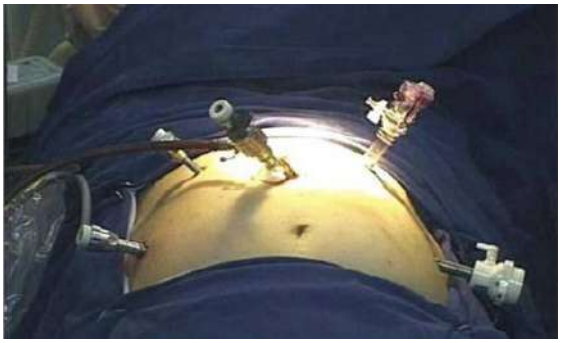

Fig. 6.36: Posición de los trócares

El primer paso disectivo es la apertura del hiato a través de la pars flácida utilizando el sellador vascular. Se procede a la sección de la membrana frenoesofágica y se identifica al pilar derecho. El borde del esófago es separado y se continúa por la cara anterior hasta el pilar izquierdo. Las adherencias posteriores son seccionadas, se repara con una banda de goma o silastic al órgano abdominal y previa tracción hacia debajo de la unión gastroesofágica, es posible el abordaje del mediastino posterior. Si el lóbulo hepático izquierdo entorpece las maniobras operatorias, el ligamento triangular puede ser seccionado y dependiendo de la amplitud del hiatus, el diafragma es posible incidirlo hacia arriba y en una longitud a estimar por el operador empleando el sellador vascular para ocluir a la vena diafragmática.

La disección del tercio inferior del esófago continúa por un plano que incluye por delante al tejido linfograso mediástinico que rodea el pericardio y la vena pulmonar, lateralmente tratando de no lesionar las pleuras y por detrás sobre el plano fácilmente identificable de la aorta. El límite de la liberación esofágica será la carina traqueal, la longitud del instrumental o la presencia del corazón. Si se cuenta con una cámara con punta flexible, la visión puede extenderse cefálicamente (34).

La imprevista apertura de una o ambas pleuras puede producir alteraciones en la mecánica respiratoria por la presión del CO2 introducido en el abdomen, por lo que el anestesista, para equilibrar la oxigenación deberá aumentar el volumen minuto y emplear presión espiratoria positiva final (35). Por cervicotomía izquierda y con maniobras digitales, se completa la liberación. El esófago puede ser extraído por la región cervical previa sección cardial o por una minilaparotomía de 5 cm.

Beneficios

Consideramos que sus indicaciones serían adecuadas para aquellos pacientes con incapacidades respiratorias por enfermedades pulmonares crónicas previas y en los obesos. Al preservarse la integridad de la pared abdominal, el dolor es fácilmente neutralizado lo que permite una mejor excursión diafragmática así como una tos efectiva en la movilización de las secreciones bronquiales, que habitualmente se exageran en el postoperatorio inmediato. En cuanto a la estadificación o a la localización tumoral presenta las mismas indicaciones que la vía transhiatal. La resección de las adenopatías torácicas se limita exclusivamente a los grupos cardiales, paraesofágicos inferiores y carinales.

Inconvenientes

Requiere de profesionales entrenados y con un centro quirúrgico que admita un número significativo de pacientes por año.

Comentarios: *No es frecuente operar obesos mórbidos con neoplasia del esófago porque la obstrucción al tránsito deglutorio inmediatamente motiva un descenso de su peso en relación directa al tiempo de disfagia. Más común, por el desequilibrio alimenticio actual y primordialmente cuando se trata de adenocarcinomas, es la indicación sobre pacientes entre un 40 a 80 % sobre su peso teórico. Portadores de xifoescoliosis importantes pueden también obtener beneficios.*

Resección video asistida

La movilización tumoral, por su tamaño o progresión o adyacente a estructuras importantes o vitales, no siempre es factible lograrla mediante disección digitomanual o por visión laparoscópica, por lo que Robertson y colab. (36), a través de una laparotomía supraumbilical, comunicaron que con el empleo de la videocámara se logra una disección más segura y una disminución del trauma quirúrgico.

Resección por mediastinoscopio mediastinal

Con el concepto que la extirpación digitomanual del esófago no cumple con uno de los principios básicos de la cirugía que toda maniobra operatoria debe realizarse con el control de una visión adecuada, Capitaine Funes (37) ha diseñado un mediastinoscopio bivalvular que introducido por el hiatus a través del acceso laparotómico le permite separar al esófago de todas las estructuras adyacente así como ocluir las arterias aferentes mediante clips metálicos. Con las valvas abiertas, incluso no ha observado las modificaciones hemodinámicas condicionadas por la mano del cirujano, lo que le ha facilitado realizar la disección inferior sin la necesidad de retirar el instrumento (Fig. 6.37).

Fig. 6.37: Mediastinoscopio de Capitaine Funes

Beneficios

El mediastino inferior es amplificado por la adaptación de una óptica de fibra de vidrio de 5 mm. La disección del esófago, obviamente, es con instrumental específico.

Inconvenientes

No han sido comunicados por el autor.

Comentarios: *La visión, obviamente, es adecuada hasta la región de la carina y efectiva en la extirpación de las adenopatías intertraqueobronquiales. Pero, consideramos que el único objetivo básico de la técnica es la oclusión de los 4 o 5 vasos arteriales provenientes de la aorta que, en la disección dígitomanual son elongados y al desprenderse de la adventicia esofágica evierten espontáneamente la capa mucosa ocluyéndose su luz. El sangrado profuso, importante, que obliga a su detención inmediata o casi de urgencia, no proviene de esos vasos. En primer lugar hay que examinar a las ramas secundarias de las bronquiales y en segundo lugar, por una efracción del cayado de la ácigos. Mucho menos posible es su origen aórtico o una lesión auricular.*

En la eventualidad de una pérdida moderada de sangre mediastinal que no asegura la continuidad de la cirugía y la tranquilidad postoperatoria, creemos que el mediastinoscopio de Capitaine Funes, por contar con canal de aspiración, es el instrumento adecuado para individualizar y ocluir al vaso sangrante mediante clips.

Comentarios finales: *Toda técnica operatoria que se describe para ser utilizada en un paciente debe reunir varias condiciones de las cuales las principales son: presentar objetivos claros, una efectividad convincente, una morbimortalidad aceptable, posibilidad de indicarse en un grupo mayoritario de pacientes, tolerada o con mínimos cambios de la calidad de vida, poder ser utilizada centros quirúrgicos de mediana complejidad, sin requerir cuidados especiales, de bajo costo y fundamentalmente que demuestre en la evolución alejada una convincente diferencia con las técnicas operatorias que ha reemplazado.*

Si bien aceptamos que nuestra experiencia es mínima con los abordajes videotoracoscópicos, no nos ha faltado razones para excluirlo de nuestro armamentario quirúrgico y sugerir en qué tipo de pacientes o ante cual estadío de la enfermedad debe ser indicado.

*1 – **El concepto funcional respiratorio**. Es consensuado que la resección quirúrgica, a pesar de los escasos resultados, continúa prevaleciendo como indicación primaria ante un paciente portador especialmente de una enfermedad neoplásica. En nuestra actividad preoperatoria, calificamos que en todo adulto que supera los 50 años de edad sin antecedente tabáquico o de habitar o trabajar en lugares contaminados con partículas lesivas para la mucosa bronquial y con pruebas funcionales respiratorias normales, debe prevalecer el concepto de considerarlo como un bronquítico crónico latente, solapado o límite. Si a ello se le suma la progresiva fibrosis de las articulaciones condrocostales, es obvio reflexionar que ante un organismo desnutrido, con alteraciones deglutorias, con un sistema inmunológico comprometido y quizás, con microaspiraciones, el aparato respiratorio no puede quedar exento de una restricción funcional con o sin basamento estructural clínico imagenológico.*

*2- **La morbimortalidad**. Desde la óptica quirúrgica y en nuestras reflexiones, tres conceptos básicos han colaborado en su disminución: A – la exclusión del abordaje toracotómico, B – la disminución del tiempo operatorio; C – la objeción al empleo sistemático de la respiración asistida en el postoperatorio inmediato.*

*3 – **La exéresis ganglionar**. Es indiscutible que en todo tratamiento operatorio de un proceso tumoral los objetivos básicos han sido la extirpación de proceso primario y de las adenopatías regionales. Pero, también es aceptado que en occidente la mortalidad quirúrgica se incrementaba con el número de campos en los que se realizaban las extirpaciones ganglionares. Y puntualmente, en la situación de la neoplasia esofágica, la resección completa y absoluta de los grupos ganglionares no era posible por la anarquía anatómica que presentan. Como conclusión entre dos técnicas disímiles, la transtorácica con vaciamiento mediastinal y la transhiatal sin vaciamiento, no hubo diferencia en la sobrevida alejada pero sí en los índices de morbimortalidad.*

*4 – **Su anatomía**. Siempre hemos evaluado al esófago como una estructura sencilla y que su única función era direccionar al bolo alimenticio hacia el estómago. Desde el punto de vista quirúrgico, consideramos que es el órgano más fácil de extirpar y que es posible hacerlo por numerosos abordajes.*

*5– **La limitación**. En las comunicaciones que hemos consultado, observamos que los autores sugieren la selección de los pacientes así como la valoración del estadío pulmonar prevaleciendo, además, en sus indicaciones aquellos tumores preferentemente distales y cardiales.*

*6- **El colapso pulmonar**. En el abordaje derecho, por la desinsuflación obligada del pulmón se produce la desviación de su flujo hemático hacia el parénquima homolateral izquierdo comprimido por el decúbito lateral o en la posición de decúbito ventral, al restringir la expansibilidad anterolateral de la caja torácica, se induce en ambas situaciones a una restricción ventilatoria requiriendo una mayor presión de O2 en el circuito anestésico. Se presume que el mecanismo isquemia-reperfusión altera en grados variables a la estructura íntima del acino desencadenando una reacción inflamatoria que al generar radicales libres de O2 provocan una vasodilatación con exudación de plasma al intersticio alveolocapilar. Consecuentemente se deteriora la capa lipoproteica acinoalveolar (sulfactante) interna que previene su colapso, constatándose en los controles radiológicos inmediatos una edematización de las bases pulmonares. Incluso, se avala esta observación porque en nuestra experiencia con la resección por vía transhiatal, las imágenes que describimos acontecieron aún operando con pulmones expandidos, obligándonos a reflexionar su asociación con una hipotética rémora linfática. Las posibilidades de las complicaciones parenquimatosas entonces dependerán de su estado anatomofuncional prequirúrgico, del tiempo de colapso, de los intervalos intraoperatorios de insuflación profiláctica, de la duración de la operación, de una correcta hidratación y de las medidas postoperatorias.*

*7- **La sobrevida alejada**. Hasta el presente, en las series comparadas, no existe diferencia con las técnicas toracotómica o transhiatal. Solamente se argumenta una menor morbilidad, algias más tolerables y un regreso prematuro a las obligaciones laborales. Presuntamente, en las series miniinvasivas, se trata de pacientes seleccionados y portadores de tumores preferentemente no avanzados (hasta IIIa). No existen demasiados comentarios sobre la asistencia mecánica postoperatoria rutinaria.*

*8– **Nuestra indicación**. Reconozcamos que todas son técnicas que el cirujano de esófago en la actualidad debe conocer y estar preparado para emplearla. La video toracoscopía tiene una indicación formal*

que es cuando no existe la certeza por la imagenología y postbroncofibroscopía que el tumor compromete la integridad del bronquio fuente izquierdo o de la tráquea, luego de realizado el tratamiento de quimioradioterapia o en patología benigna cuando existe una periesofagitis que podría finalizar en un mayor sangrado intraoperatorio.

*9- **Con quimioterapia previa**, La vía mininvasiva debe ser indicada con precaución por las secuelas fibróticas pleuropulmonares y mediastinales condicionadas por el procedimiento.*

*10- **Nuestras sugerencias finales**. Hasta que no se logre un consenso firme sobre su conveniencia en la reducción de la morbimortalidad quirúrgica y en la obtención de una mayor sobrevida, el operador debería utilizar la técnica con la cual ha obtenido mayor experiencia, con un convincente control de las complicaciones, con el personal y el centro entrenado para ese procedimiento, con una tasa de mortalidad decreciente y acorde con una aceptable resultado alejado de otros servicios similares.*

Tabla 6.5: Diferencias entre las distintas técnicas de resección esofágica

VÍA	TORACOTOMÍA	TRANSHIATAL	TORACOSC. LATERAL	TORACOS. DORSAL
- Intubación selectiva	No o a criterio	No o a criterio	Si	Si
- Presión circuito anestésico	+	+	++	+++
- Colapso pulmonar	Si	No	Si	Si
- Visualización mediastino	+++	No	+++	++
- Resección adenopatías mediastino superior	+++	No	+++	++
- Resección adenopatías intertraqueobronquiales	+++	++	++	+++
- Control hemorragia mediastinal	+++	+	+++	+++
- Control efracción traqueal	+++	Requiere toracotomía	Conversión	Conversión
- Tiempo quirúrgico	+++	+	+++	+++
- AMR postoperatoria	++	No	++	+++
- Dolor postoperatorio	+++	++	+	+
- Complicaciones pulmonares	+++	++	+ (?)	+ (?)
- Tiempo internación	+++	++	+ (?)	+ (?)
- Costo	++	+	+++	+++

3 – Reemplazo del esófago

Una plastia sustituta es la suma encadenada de numerosos gestos quirúrgicos menores para obtener un producto final seguro y adaptable, exigiendo que cada uno de los pasos se realice con la máxima meticulosidad, adecuados conocimientos y confiable sistematización.

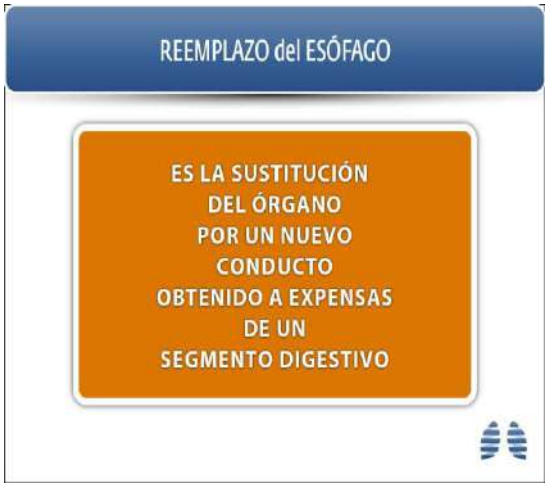

La reconstrucción total del esófago es una técnica que provoca en el cirujano una serie de emociones inherentes a la correcta indicación del procedimiento, al desgaste físico que le produce su instrumentación así como a la incertidumbre por las posibles complicaciones que pudieran ocurrir. La ansiedad, las dudas y los temores son todas situaciones que aún hoy, promueven escepticismo o rechazo de muchos profesionales hacia estos procedimientos quirúrgicos. Debemos reconocer que se trata de una terapéutica agresiva en un paciente angustiado por sus limitaciones alimenticias, pero la misma pretende devolverle el placer de la deglución oral, la certidumbre de su nutrición corporal y la potencial curación de su patología de base cuando otros tratamientos, hipotéticamente de menor complejidad, mejor tolerados y de presunta similar eficacia, no han logrado demostrar la efectividad requerida.

Pero esta etapa operativa es diferente y contrasta con la simpleza de la resectiva. La translocación de un órgano sustituto, inmediata o diferida, origina una repentina restricción de su aporte nutricio vascular normal así como una serie de modificaciones funcionales al ubicársele en un sector anatómico distinto. Y en ese particular emplazamiento que es el tórax, cualquier complicación por mínima que aparente, puede adquirir una relevancia desmesurada.

Características ideales de una víscera sustituta

El objetivo básico de una plastia es permitir una ingesta placentera y aportar los nutrientes necesarios para una adecuada preservación corporal.

Desde el punto de vista anatomo-quirúrgico, la misma debería incluir los siguientes parámetros:

- Técnica simple y en un solo acto operatorio
- Mínima morbilidad y baja mortalidad
- Aplicable en toda edad
- Utilizable en pacientes desnutridos
- Diámetro similar al esófago
- Longitud adecuada para su traslocación al cuello
- Conservar peristalsis
- Intervención estética
- Costo aceptable
- Utilización sin menoscabar su función original

A su vez, funcionalmente debería caracterizarse por (38):

- Posibilidad de comer, deleitarse con las comidas y eructar
- Posibilidad de beber, inclusive alcohol en volumen moderado
- Posibilidad de comer y beber en sociedad
- Posibilidad de mantener el peso corporal deseado
- Posibilidad de dormir en posición normal confortablemente
- Posibilidad de trabajar
- Posibilidad de participar en deportes
- Posibilidad de mantener actividad sexual
- Posibilidad de sentirse libre de dolor, reflujo, aspiración bronquial y diarrea
- Posibilidad de viajar libremente

Comentarios: *En la opinión de Hiebert (39), con la posible excepción de la 2ª porción del duodeno, no existe en el tractus digestivo un mayor desafío quirúrgico que el reemplazo total del esófago.*

Su sustitución exige de la víscera elegida ciertas características muy particulares, que posibiliten una adaptación semejante a las de un esófago normal, tales como el transporte del bolo, mecanismos antirreflujo, capacidad de prevenir broncoaspiraciones, posibilidad de eructar y de vomitar.

Si bien el funcionalismo del aparato digestivo tiene semejanzas en sus distintos sectores, la transpolación condiciona una serie de modificaciones que le impide un desempeño similar, por lo que en la práctica las exigencias son menores y el anhelo del cirujano se reduce a una adecuada deglución sin episodios de aspiración bronquial.

Al respecto, basándose en su amplia experiencia, Olaciregui (40) conceptuaba que ante una patología benigna, en lo posible y de acuerdo a las circunstancias, siempre era preferible su preservación que el mejor de los reemplazos.

El número mayor de sustituciones se realiza en portadores de enfermedades neoplásicas en los que las pretensiones quirúrgicas tienden erróneamente a minimizarse pero, cuando la esofagectomía se plantea en una

persona joven con patología benigna, su planificación requiere de amplios conocimientos, adecuada evaluación y personal con experiencia en su manejo para evitar resultados indeseables.

Los parámetros descritos por Kirby (38) son los ideales pero excepcionalmente en la práctica se logran todos los objetivos que el médico pretende. Cuando evaluamos la calidad de ingesta en los reemplazos que se realizaron durante la infancia o en aquellos pacientes a quienes hubo que extraerles el esófago en la adolescencia, recogemos que solo un 15% de todos ellos, a dos décadas de la intervención, aseguran tener una deglución normal. Todo el resto, ante un minucioso interrogatorio, adolece de alguna dificultad, en especial cuando, por su ansiedad, el bocado introducido no guarda relación con el diámetro de una anastomosis cervical inextensible o porque no fue convenientemente masticado o lo deglutió sin concientizar el instante.

En los intervenidos en edades más avanzadas, en particular por neoplasias, y que lograron superar el período de curación, las respuestas obtenidas fueron que nunca recuperaron una similitud deglutoria al período previo a la enfermedad. Incluso en algunos (18%), su limitación fue muy ostensible, situación que aceptaron y toleraron por el conocimiento de la patología por la que fue tratado. En este grupo, el problema mayor correspondió al lento descenso del bolo o la saciedad inmediata o la imposibilidad de un régimen alimenticio más liberal en relación al volumen de cada deglución.

Órganos de sustitución

El esófago es el órgano con mayores opciones de reemplazo de nuestra estructura visceral y el concepto se fundamenta en que se trata de un conducto de vehiculización exclusiva de las ingestas orales, exento prácticamente de toda función excretoria o secretoria.

Estómago	
Ventajas	Requiere una sola anastomosis Adecuada elongación Menor tiempo operatorio Sin preparación especial Regularidad arcadas vasculares Sin halitosis Fístulas anastomóticas tratables Abolición reservorio gástrico Excelente plexo vascular parietal Apropiado drenaje venoso y linfático
Desventajas	> reflujo gastrobilioyeyunal > diámetro que el esófago

	Boca anastomótica a preparar Peristalsis abolida Favorece metaplasia en esófago remanente Suturas extensas

	Colon
Ventajas	Óptimas arterias y venas Longitud suficiente < posibilidad de reflujo gástrico Diámetro aceptable Ideal en niños Resistente a la secreción gástrica Preserva el estómago Fácil de disecar Menor índice de fístulas cervicales > frecuencia de reoperaciones alejadas
Desventajas	Víscera séptica Múltiples anastomosis Tiempo operatorio prolongado Complicaciones graves Inadecuado por patología propia Fetidez, aliento Arcadas con variantes anatómicas Sin peristalsis Extremo anastomótico proximal desigual Ulceraciones en la anastomosis distal Requiere preparación electiva Espasmos frecuentes

A su vez, considerando ambos sectores por separado, es posible diferenciar:

Colon izquierdo (con pedículo de la cólica izquierda)	
Ventajas	Es más fácil de disecar Es < diámetro que el derecho Se puede utilizar toda la longitud que se requiera Pedículos vasculares más regulares
Desventajas	Patología vascular presente después de los 50 años Patología parietal más frecuente Antecedente de ligadura de arteria mesentérica

	inferior, por ejemplo en aneurisma de aorta infrarenal

Colon derecho (con pedículo de la media)	
Ventajas	No es necesaria la preparación Conservación válvula ileocecal Íleon de igual diámetro que el esófago Anastomosis ileocolónica con menos complicaciones
Desventajas	Arcadas vasculares más irregulares

Yeyuno	
Ventajas	Diámetro similar Reflujo ausente, escaso o limitado en el tiempo Anastomosis ideal Complicaciones no mortales Preserva reservorio gástrico Conserva peristalsis No afectado por patología intrínseca
Desventajas	Nutrición limitada Imposible ligar más de 4 arcadas Arcadas con numerosas variantes anatómicas Longitud inadecuada Meso limitante

Preferencias

La elección del órgano sustituto de un esófago totalmente resecado se deberá hacer, en lo posible, en base al análisis de los siguientes parámetros:

- Edad
- Naturaleza de la enfermedad
- Expectativa de vida
- Cirugía previa
- Enfermedades concomitantes
- Capacidad del grupo quirúrgico y complejidad del servicio

Estómago (víscera de elección)	
Indicaciones	Enfermedades neoplásicas del esófago Expectativa de vida menor de 5-10 años Edad avanzada
Contraindicaciones	Úlcera gastroduodenal activa Estómago de volumen reducido Estómago resecado u operado Estómago con su anatomía alterada (operación antirreflujo) Neoplasia gástrica Estómago cicatricial (quemaduras, úlcera, etc.) Deficiente técnica de gastrostomía Compromiso de la curvatura menor por un tumor cardial

Colon (víscera alternativa)	
Indicaciones	Resección esofagogástrica anterior Continuidad digestiva inmediata postexéresis esofagogástrica Estómago inviable Expectativa de vida mayor de 5-10 años En infantes, niños y adolescentes Fístula traqueoesofágica postirradiación Fístula esofagobronquial posneumonectomía o secundaria a operación de Ivor Lewis Fístula esofagopleural postirradiación por cáncer de pulmón o por neumonectomía
Contraindicaciones	Enfermedad colónica neoplásica, inflamatoria o vascular (absoluta) Enfermedad de Hirschsprung tratada en la infancia (absoluta) Resección colónica previa (absoluta) Diverticulosis extensa sin inflamación (relativa) Poliposis (relativa) Hipertensión portal (relativa) Cardiopatías (relativa) Enfermedades pulmonares obstructivas crónicas como asma, bronquitis, enfisema (relativa) Edad avanzada (a evaluar) Personas mayores de 50 años con hábito tabáquico mayor de 20 años y/o con consumo (a evaluar) Diabéticos o con trastornos de los lípidos (a evaluar) Lesiones obstructivas del cono terminal de la aorta (a evaluar)

Yeyuno (sustituto por excepción)	
Indicaciones	Gastrectomía previa Imposibilidad de utilizar el estómago y el colon Carcinoma sincrónico de esófago y estómago
Contraindicaciones	Meso corto, lipomatoso o con adenopatías (absoluta) Yeyunostomía previa o actual (relativa)

Plastia gástrica

En ningún órgano se han sido descriptas tantas técnicas de reemplazo como acontece con la sustitución del esófago.

A su vez, la multiplicidad de procedimientos utilizados empleando al estómago como órgano electivo nos permite reflexionar sobre su versatilidad anatómica aunque no se haya logrado la completa confiabilidad quirúrgica y funcional requerida.

TÉCNICAS DE REEMPLAZO PRIMARIO CON ESTÓMAGO

- **Total**. Kischner,Camara-Lopez,Orringer
- **Tubular parcial**. Kühlmayer, Akiyama
- **Tubular total**. Sugimachi
- **Tubulación con fundu** Bern
- **Total con epiplón mayor**. Kitayama
- **Tubular con sección distal**. Graviliu
- **Tubular con sección proximal**. Postlhewait
- **Tubular con secciones proximal y distal**. Yamagishi
- **Total invertida**. Von Fink

El estómago es la víscera de elección para la mayoría de los autores. Liberado de los ligamentos abdominales y por su capacidad de elongación, puede ser movilizado sin tensión hasta la región cervical e incluso, en ciertas situaciones, hasta el ángulo mandibular (41) (42). Su vascularización a través de la gastroepiploica derecha o, de acuerdo a la técnica utilizada, por el aporte proveniente de la coronaria estomáquica, se distribuye por el lecho submucoso conformando una profusa red capilar. Requiere de una sola anastomosis, que podríamos catalogar casi como extracorpórea por su superficialidad en la región cervical, y ofrece una adecuada calidad de ingesta alejada. Por último, no se han detectado diferencias puntuales en cuanto a razas o por distribución geográfica que dificulten su empleo (43).

Su inconveniente mayor es el reflujo, en especial de la secreción bilioyeyunal y la probabilidad de su aspiración por el aparato traqueobronquial. Al desplazarse en dirección al cuello, todos los mecanismos hiatales y gástricos de contención de las secreciones glandulares subdiafragmáticas son anulados. La gastroplastia se comporta como una voluminosa herniación que fundamentalmente si está ubicada en el retromediastino, queda expuesta a los gradientes negativos intratorácicos, por lo que la succión de las secreciones es obviamente posibilitada.

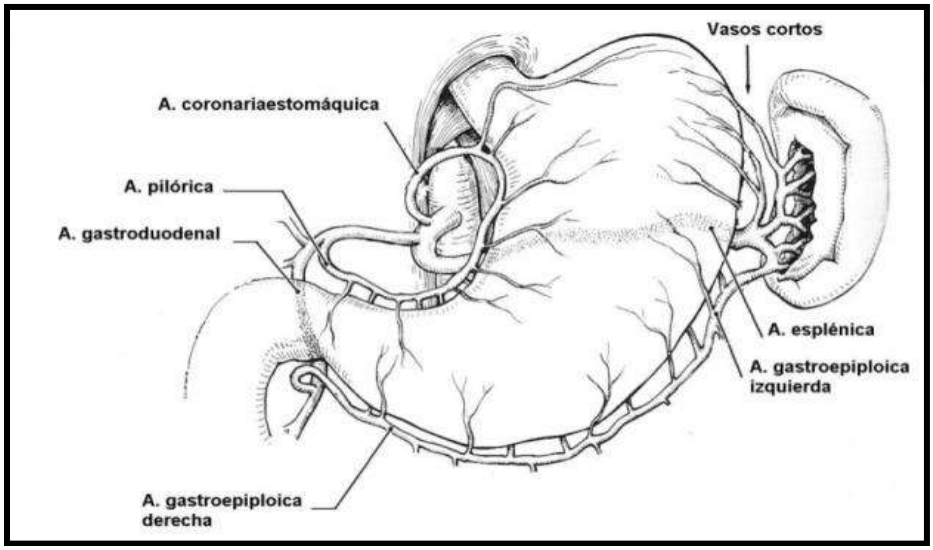

Figura 6.38: Pedículos vasculares del estómago

Conceptos básicos de la circulación gástrica

El estómago es el reservorio donde los diversos alimentos deglutidos inician el complejo mecanismo de su disgregación y absorción selectiva, estimulando la secreción exócrina y endógena de las glándulas parietales para finalmente, evacuar al quimo hacia la primera porción del duodeno.

Pero esta multifunción requiere de un sistema vascular que aporte un volumen sanguíneo importante, regular y convenientemente distribuido. Provenientes del tronco celíaco, todos los vasos conforman dos arcos que siguen a las curvaturas gástricas. Paralelamente a la menor, la coronaria estomáquica, de longitud mayor y con un diámetro medio de 5 mm, se anastomosa con la pilórica que presenta un diámetro medio de 2 mm y que se desprende de la hepática, nutriendo entre ambas al tercio interno del órgano por ramas que se distribuyen separadamente por sus caras anterior y posterior. A lo largo de la curvatura mayor, la gastroepiploica derecha, colateral de la gastroduodenal que proviene de la hepática, predominante también en longitud y con un diámetro medio de 4 mm se une a la gastroepiploica izquierda, rama de la esplénica, en un punto más equidistante de la mitad de la curvatura gástrica. Entre el 10 y el 20% de los casos, esta unión no es ostensiblemente visible o es reemplazada por vasos de reducido calibre que conforman una red exigua. Como acontece en la curvatura menor, las dos caras son vascularizadas por divisiones anteriores y posteriores pero que abarcan los 2/3 restantes de la nutrición parietal del estómago (Figura 6.31). Directamente de la esplénica o de la rama hiliar superior, emergen de 4 a 8 vasos cortos que vascularizan el fundus gástrico (44).

Estas cuatro arterias principales, penetrando a través de las capas musculares, configuran una profusa red vascular submucosa en la que ambos sistemas se unen pero aproximadamente en un 25% de las disecciones no ha sido posible demostrar conexiones capilares entre ambas circulaciones (45). Yamato y colab. (46), a su vez, argumentaron que en 1/3 aproximadamente de los individuos, existen mínimas anastomosis intramurales entre los pedículos gastroepiploico derecho e izquierdo.

El retorno venoso se inicia en la mucosa y configura un patrón similar al arterial pero en sentido centrípeto. Los troncos se ubican paralelamente a las ramas arteriales y, alejándose del estómago, se dirigen hacia la vena porta donde drenan los nutrientes absorbidos.

Diámetro del estómago sustituto

No existe un consenso sobre el tipo de reemplazo gástrico a utilizar. Numerosos autores han preconizado el empleo del órgano en su complexión íntegra pero el lento vaciamiento de su contenido y, fundamentalmente, la imprevisible dilatación intratorácica con potencial repercusión respiratoria han motivado modificaciones para adecuarlo a un lecho mediastinal restringido.

Pieri y colab. (47) realizaron una investigación en cadáveres humanos fallecidos dentro de las primeras 24 hs, para comparar la vascularización de un estómago total con dos tipos diferentes de tubulización gástrica. En esta última variante, a su vez, analizaron dos técnicas. Elongando la curvatura mayor y eligiendo el extremo más elevado de la víscera (*high point*), a una serie le extirparon el cardias y el segmento superior de la curvatura menor, preservando las arcadas de la gastroepiploica derecha y de la pilórica; en la restante, resecaron la totalidad de la curvatura menor, por lo que el tubo quedó exclusivamente irrigado por la gastroepiploica derecha (Figura 6.39).

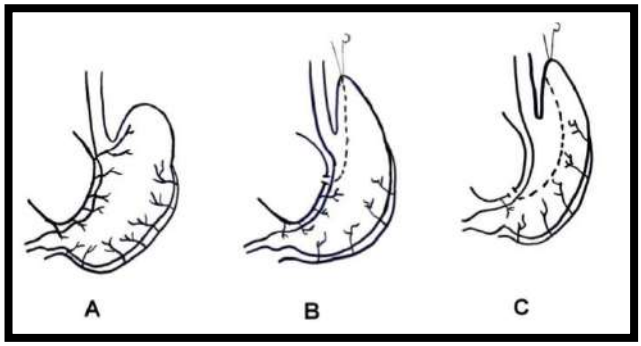

> vascularización → < vascularización

< fístulas > fístulas

> problemas respiratorios ← < problemas respiratorios

Figura 6.39: Experiencia de Pierie con estómago total (A) y tubulización gástrica, con resección parcial (B) y total de la curvatura menor (C)

En el estómago entero pudieron observar la distribución difusa y extensa de todo el contraste en la red vascular intramural, con múltiples anastomosis entre las ramas terminales de ambas arcadas. Con escasas diferencias, la circulación también se evidenció preservada en la primera modificación, pero en el tubo

irrigado solo por la gastroepiploica derecha, la perfusión evidenció una ostensible disminución de las arcadas arteriales, sobre todo en el extremo proximal.

La utilización íntegra o incompleta o con anulación total de la curvatura menor guarda una relación directa con la longitud de la plastia que se desea obtener, pues si con el estómago completo es posible su elongación hasta el cuello y realizar una anastomosis sin tensión y bien irrigada (48) (49), con la última variante su extremo puede alcanzar hasta el nivel del ángulo mandibular. Pero, las opiniones divergen cuando se relaciona el tipo de plastia con la incidencia de complicaciones a nivel de la anastomosis esofagogástrica cervical. Malaise y colab. (49) reportaron que no observaron diferencias significativas cuando utilizaron indistintamente el estómago total o tubulizado, mientras que Thomas (50) documentaba que el aporte nutricio parietal podía ser considerado aceptable cuando provenía en exclusiva de la gastroepiploica derecha. En su disenso, Pieri (51) y Mahoney (52) conceptuaron que una vascularización reducida no deja de prevalecer como un factor de riesgo para una cicatrización anastomótica adecuada.

La elevación de cualquiera de los tipos de plastia y su denervación son considerados los factores determinantes de la pérdida de la peristalsis con su consiguiente retardo evacuatorio. Si bien las observaciones son también contradictorias en este aspecto, mientras algunos autores (53) (49) consideran que el vaciamiento es más prematuro y completo empleando el estómago total, es posible destacar que en estas circunstancias una capacidad de almacenamiento mayor de los alimentos ingeridos puede gravitar en relación a las plastias tubuladas. Obviamente, el retardo se incrementa cuando no se realizó ningún tipo de drenaje gástrico.

Heitmiller (54) realizó una investigación de dos tipos de plastias mediante el empleo de la tomografía axial computarizada. En primer lugar definió como espacio torácico mediastinal superior al sector comprendido desde el nivel de la carina por debajo y el opérculo torácico por arriba, limitado por detrás por la columna vertebral, la tráquea por delante, el cayado aórtico a la izquierda y la cavidad pleural derecha y el cayado de la vena ácigos por la derecha. Este espacio es limitado e inextensible, a excepción de la pared membranosa traqueal y de las estructuras derechas, que pueden ser comprimidas y desplazadas. A la serie de pacientes investigados los dividió en dos grupos. En el primero, elevó hacia el cuello al estómago con su diámetro total, y al segundo le resecó la curvatura menor por la que el reemplazo tubular presentó un diámetro aproximado de 5 cm.

En sus observaciones conceptuó que el factor más importante al considerar la movilización del estómago, con independencia de la vía de abordaje, es la preservación de un adecuado aporte y drenaje sanguíneo que asegure la viabilidad del reemplazo. Akiyama (55) y Collard (56) preconizaron que la mantención de los flujos arteriales, a través de la gastroepiploica derecha y de la gástrica derecha o pilórica, era indispensable pero, por el contrario, Thomas (50) ha demostrado que en la mayoría de los casos, el estómago entero puede ser translocado con el aporte exclusivo de los vasos gastroepiploicos derechos y que, cuando una complicación isquémica ocurre, preferentemente no se localiza en el fundus sino a lo largo de la curvatura menor. Liebermann-Meffert y colab. (57) comprobaron que el aporte sanguíneo de la pilórica es exiguo, inconstante y que puede ser reemplazado en los tubos gástricos por los provenientes de los vasos epiploicos. Documentaron que el 60% del flujo proviene directamente de la

gastroepiploica derecha; el 20%, de conexiones con los vasos de la gastroepiploica izquierda, y solo un 20% de las colaterales microvasculares submucosas. Los autores recomiendan como ideal que el diámetro de un tubo gástrico sea de 4 a 5 cm.

El segundo factor que consideró Heitmiller (54) fue la función deglutoria postoperatoria. Un tubo sustituto ideal sería aquel que permitiera el libre pasaje de un bolo alimenticio sólido. Con la intención de evaluar el diámetro mínimo que lo permitiera, sin que el paciente notara la dificultad, lo comparó con los conocimientos obtenidos con los portadores de anillos de Schatzki. En estos pacientes, la anomalía era completamente asintomática cuando el diámetro de la luz esofágica no disminuyera de un diámetro de 22 mm. (58). Asociando que este dato podía ser equiparado a la disfagia postoperatoria consecutiva a la sustitución esofágica con un tubo gástrico, destacó por similitud que la plastia debería tener un calibre mayor al relacionado. Benelmam y colab. (53) relacionaron a la capacidad de almacenamiento de un volumen alimenticio con el diámetro del tubo gástrico y reportaron que en las plastias tubulares la estasis es también temporaria, y que su evacuación es independiente del diámetro, de la longitud, e incluso de la influencia de la piloroplastia.

El último factor es la limitación del espacio mediastinal superior por el que el tubo gástrico deberá transponer para arribar a la región cervical. Con el empleo del estómago total, la presión del mismo sobre la membranosa traqueal o su distensión por deglución alimentaria, ingestión líquida o el simple pasaje de aire por su interior, se incrementa por la expansión consecuente, promoviendo cuadros respiratorios, en ocasiones severos, de accesos de tos, broncorrea o espasmos bronquiales. El tubo gástrico minimiza los síntomas respiratorios por una mejor adaptación anatómica, aunque se destaca que en valoraciones de las presiones intrapulmonares realizadas por Bartels y colab. (59), y del volumen respiratorio forzado (VEF1) y la capacidad vital (CV), investigados por Coral y colab. (60), no hubo diferencias significativas entre los hallazgos pre y postoperatorios.

Por los diferentes resultados postoperatorios que comenzaron a conocerse entre las series de oriente cuando se las comparaba con las obtenidas en occidente, Golsmith y Akiyama (43) evaluaron ciertas características anatómicas entre ambos grupos poblacionales. Por mediciones realizadas durante el acto operatorio, observaron que en los asiáticos el estómago presentaba diámetros más pequeños pero la longitud de su curvatura mayor era más extensa (45 cm vs. 40 cm, respectivamente) contrastando con las dimensiones de la curvatura menor que era inferior (17 cm vs 23 cm). Otro aspecto que indagaron fue el desplazamiento pilórico una vez liberado completamente el estómago, valorando que en los pacientes japoneses podía ser desplazado por arriba del plano hiatal.

Comentarios: *En base a las observaciones de Pieri y colab., nuestra preferencia es la tubulización gástrica pero con resección racional de la curvatura menor, de acuerdo a la longitud requerida para una anastomosis cervical con cabos irrigados adecuadamente y sin tensión.*

Es necesario destacar ciertas situaciones. Si el proceso es benigno y la extirpación del esófago se realiza en el mismo acto operatorio, sugerimos que el órgano se seccione en su segmento proximal a 5 cm aproximadamente distal al cricofaríngeo, lo que permite soslayar una extracción amplia de la curvatura menor. Igual situación se presenta

cuando el esófago ha sido extraído con anterioridad. Es imprescindible que la conservación de una longitud adecuada del segmento proximal permita que el ostoma se implante por debajo de la clavícula, lo que favorecerá un mejor manejo al permitir utilizar bolsas recolectoras de la saliva y también el empleo en la reconstrucción de un tubo con extirpación limitada de la curvatura menor (Figura 6.40). Por el contrario, si se trata de una lesión neoplásica, el concepto de resección racional podría ser aplicado para disminuir el número de filtraciones anastomóticas.

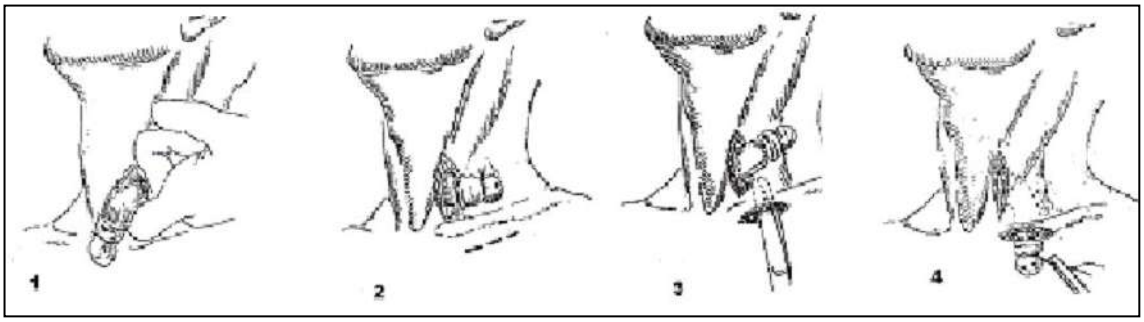

Figura 6.40: Ubicación subclavicular del esofagostoma cervical. 1 – Se exterioriza un segmento de 5-6 cm de esófago cervical; 2 – Incisión subclavicular; 3 – Se tuneliza por debajo de la piel; 4 – Se extrae al muñón esofágico, se ocluye la cervicotomía y se sutura el borde esofágico a la piel (61).

El principio se basa en la asociación de los conocimientos del flujo linfático periesofágico y gástrico. Tanabe y colab. (62) comunicaron que en el mayor número de pacientes de su serie, el sentido del flujo linfático del tercio superior del esófago era preferentemente drenado en dirección cefálica. Del proveniente de tumores localizados en el tercio medio, una corriente también ascendía hacia el mediastino superior y cuello, pero un flujo retrógrado se dirigía hacia las estaciones ganglionares abdominales superiores. El contraste era más ostensible cuando la neoplasia asentaba en el tercio distal. Desde esta situación, la prevalencia direccional del flujo era centrífuga, lo que explicaba la incidencia mayor de nódulos linfáticos perigástricos cercanos. Akiyama y colab.

(63) cuantificaron el número de adenopatías sectoriales comprometidas, objetando en parte las observaciones anteriores, al comprobar que en los tumores del tercio superior, las localizadas en el área gástrica superior o cardial presentaban una incidencia de 31,8%, sin evidencias de otras estaciones en el tercio medio de la curvatura menor; en las neoplasias del tercio medio era del 32,8 y 4,4%, respectivamente y del 61,5 y 21,2% cuando la localización primitiva era distal. Al no comprobar ninguna adenopatía más allá del 4° paquete vascular coronario, sugirió entonces que la resección de la curvatura menor debía incluir hasta la 5ª rama gástrica de la coronariaestomáquica o gástrica derecha (Figura 6.41).

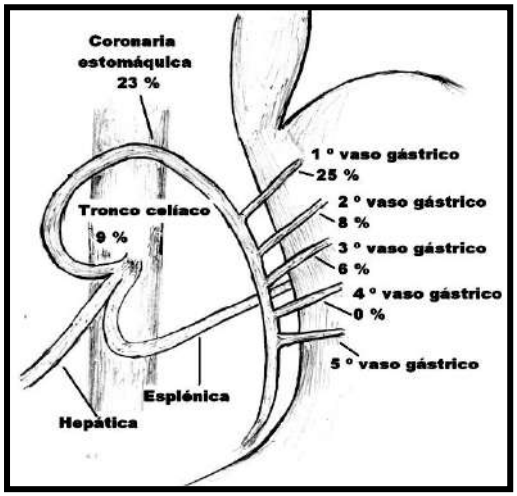

Figura 6.41: Incidencia de adenopatías metastásicas en la coronaria estomáquica y vasos de la curvatura menor (según Akiyama)

En una serie parcial de nuestra experiencia, disecamos y evaluamos las adenopatías cardiales y de la curvatura menor en 253 pacientes, comprobando que solamente en un 29,9% existía un compromiso metastásico.

Basándonos en las investigaciones de Pierie de que una resección parcial es la más conveniente, en las observaciones de Tanabe del compromiso distal diferente de los ganglios línfáticos según la localización tumoral, y de las consideraciones de Heitmiller de la mejor adaptación de la víscera sustituta en el espacio torácico mediastinal superior, reflexionamos si en la resección de la curvatura menor podríamos limitar su extensión, de acuerdo a los siguientes parámetros: si el tumor se ubica en el tercio inferior, continúa siendo mandatoria la resección que incluya el 5° vaso coronario; en las neoplasias ubicadas en el tercio medio, abarcaríamos hasta el 4° vaso y, si fuese del tercio superior, hasta el 3° pedículo inclusive. Obviamente, siempre evaluando la longitud de la plastia obtenida y su ascenso sin tensión a la región cervical.

Finalmente, como hasta el presente nuestra observación se basa en un número no significativo de casos, destacamos que le corresponderá al seguimiento y a la comparación de los resultados con las series de otros autores, la aseveración o nulidad de la modificación propuesta (Figura 6.42).

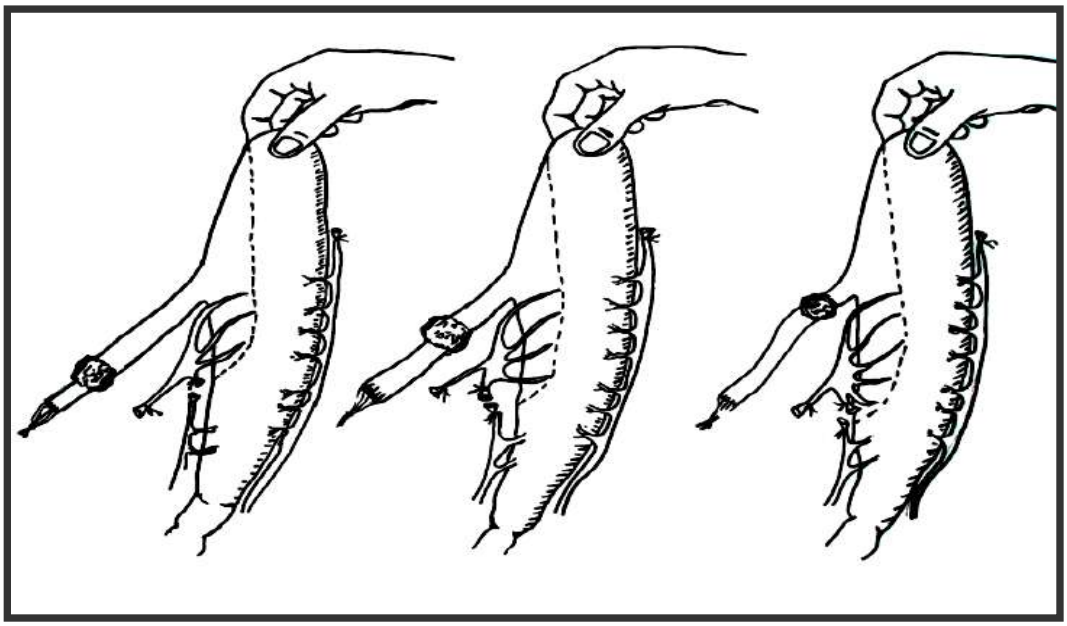

Figura 6.42: Nivel de sección de los vasos coronarios sobre la curvatura menor gástrica, de acuerdo a la localización del tumor del esófago.

Técnicas operatorias

El estómago, como se ha mencionado, es la estructura orgánica predilecta en la sustitución del esófago. Para su liberación se aborda al abdomen por una laparotomía mediana supraumbilical, con o sin resección de apéndice xifoides. Excepcionalmente se requiere de una prolongación subumbilical.

La sección de los mesos puede realizarse después de una resección del esófago por toracotomía o posteriormente a la extirpación del mismo por vía transhiatal. Si el abordaje empleado fue una toracotomía convencional o la instrumentación óptica, la meticulosa comprobación de un lecho esofágico exangüe es obligatoria antes de proceder a la oclusión del hemitórax. Por esta vía toda hemorragia es visible, su origen inmediatamente localizado y la oclusión del vaso no ofrece dificultades ostensibles. Diferente situación acontece cuando se utilizó el abordaje cervicoabdominal. El examen visual del lecho mediastinal desde el abdomen no confiere ninguna seguridad por la restricción del espacio transhiatal, por lo que acto seguido se procede a la aspiración del contenido sanguíneo de una o ambas pleuras, si estas fueron desgarradas durante la disección, introduciéndose a continuación una tira de gasa embebida en suero fisiológico en toda la extensión del mediastino con la intención de comprimir algún probable vaso sangrante. Otra maniobra útil es objetivar a toda el área mediante la introducción del mediastinoscopio descrito por Capitaine Funes (37) (Figura 6.37) al que se le puede adicionar una telecámara para ampliar la imagen y por su luz, mediante clipaje metálico, obturar toda pérdida sanguínea que se justiprecie significativa (Tabla 6.6).

Liberación del estómago

Al paciente se lo ubica en la mesa operatoria en decúbito dorsal, con su brazo derecho flexionado y por detrás de la región lumbar, por la necesidad de una toracotomía de emergencia, los electrodos ubicados en la espalda, sin sonda nasogástrica y, para el abordaje cervical, la cabeza lateralizada a la izquierda, en moderada hiperextensión y con un pequeño acolchado entre los hombros (Figura 6.11).

Tabla 6.6: Recomendaciones generales previas al cierre de una toracotomía o laparotomía

Tener presente

A – Si el abordaje fue torácico, antes de ocluir la brecha quirúrgica, controle:
1 – Drenajes bien ubicados
2 – No presencia de colecciones hemáticas o quilosas
3 – No oblitos

B – Si el abordaje fue transhiatal, controle:
1 – No colecciones hemáticas
2 – No oblitos
3 – Víscera sustituta correctamente elongada y fijada al hiato diafragmático
4 – Yeyunostomía técnicamente correcta, con asa fijada al peritoneo parietal

Si la sustitución es posible, se procede a la sección del ligamento triangular hepático hasta la visualización de las venas suprahepáticas o hasta exceder 1 ó 2 cm al borde derecho del relieve del esófago hiatal. El ligamento falciforme puede ser también seccionado para lograr una cierta rotación del hígado, aunque no es imprescindible. El lóbulo hepático izquierdo, convenientemente protegido, es separado hacia la derecha mediante una valva de Doyen o Deaver. Para que al operador se le presente la región hiatal, el ayudante tracciona de las paredes del estómago hacia abajo y levemente a la izquierda, evitando presionar sobre el pedículo vascular de la curvatura mayor. Previa sección del área avascular del epiplón menor (Figura 6.12), el esófago abdominal es aislado a través de la apertura del epiplón gastrohepático, de la reflexión peritoneal posterior y de la escisión de la hoja descendente de la membrana frenoesofágica (Fig. 6.13). Mediante maniobras instrumentales o simplemente digitales se lo libera por completo (Figura 6.14), rodeándolo con un tractor de látex fino o con un catéter de polivinilo K 9 ó K 30 (Figura 6.15).

Acto seguido, previa dilatación digital del hiato (9), introduce su dedo índice en el mediastino para rodear al anillo hiatal. Realiza una apertura del diafragma incidiendo con tijera al sector tendinoso sobre su dedo y, con el pulpejo exteriorizado por el orificio, aprehende los cabos musculares con pinzas de Kocher y los secciona. A ambos extremos se los transfixiona con puntos de lino Nº 30 ó seda, para ocluir las importantes venas diafragmáticas inferiores (Figura 6.16). La sección total hasta el apéndice xifoides (64) (65) puede ser prescindente.

El primer ayudante, con sus dedos derechos, eleva la pared anterior del estómago en la parte media de la curvatura mayor mientras que, con la mano izquierda, tracciona hacia abajo y arriba al colon. El estómago debe ser manipulado lo más suavemente posible, tomándolo con una pequeña gasa y lejos del pedículo. Se evitará cualquier toma de su pared con pinzas pues el uso indiscriminado de la tracción instrumental predispone a trombosis localizadas factibles de engendrar ulteriores isquemias con posibilidades de necrosis.

El cirujano identifica los pedículos vasculares gástricos y lejos de ellos, para evitar su lesión, comienza a ligar los vasos del ligamento gastrocólico en

dirección al píloro. Permanentemente controlará y evitará lesionar los vasos cólicos medios en el mesocolon transverso. Consideramos conveniente realizar las ligaduras previo directo aislamiento del vaso con pinza de Mirizzi, o mediante sellador de vasos, y no ocluirlas con pinzas hemostáticas. Destacamos que durante la liberación de la curvatura mayor debe evitarse la formación de hematomas, fundamentalmente en el borde gástrico.

Ante la eventualidad de una coalescencia entre las dos hojas del epiplón gastrocólico, una maniobra simple que permite su separación es introducir el dedo índice por el área avascular del epiplón menor para permitir la entrada del aire en la trascavidad de los epiplones (66) (Figura 6.44).

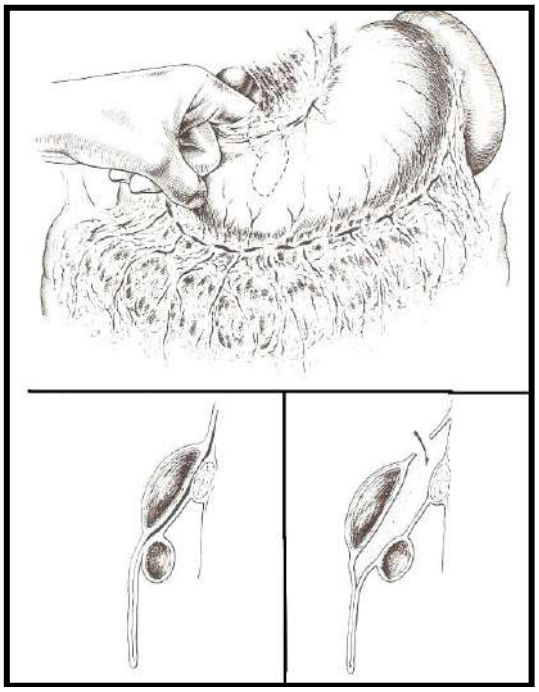

Figura6.44: Procedimiento simple para separar la coalescencia del epiplón gastrocólico. A través del epiplón menor se introduce el dedo índice para permitir la entrada de aire (Paulino).

Caudalmente la disección prosigue hasta el inicio del duodeno, donde las arterias gastroepiploica derecha y cólica media, en estrecha vecindad, deberán ser preservadas. Por debajo y a la derecha del píloro, los vasos gastroepiploicos son expuestos antes de su divergencia. Si se requiere un máximo de longitud del estómago, ambos vasos deberán ser adecuadamente disecados, para permitir la elongación del ángulo duodenal. Particular cuidado merecerá la vena, porque su efracción o ligadura implicará con seguridad el fracaso de la sustitución. Pero, enfatizamos que si no se ha adquirido experiencia con esta disección, es preferible no realizarla y finalizar la liberación a la altura del píloro.

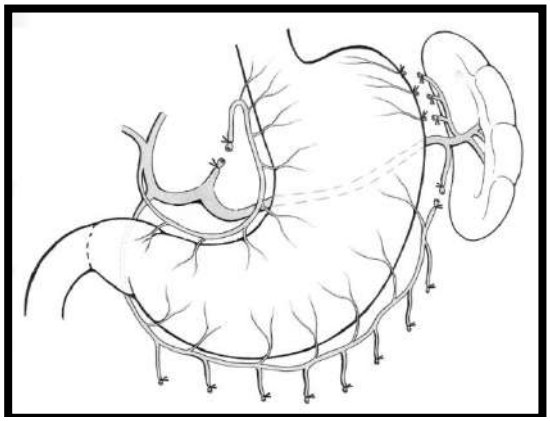

Figura 6.45: Esquema del procedimiento de liberación del estómago. Sección de la gastroepiploica derecha en su unión con la gastroepiploica izquierda, ligadura de los vasos cortos y de la coronaria estomáquica

Una vez finalizada la liberación caudal, la gastrolisis prosigue en dirección hacia el cardias. En el inicio de los vasos cortos, las ligaduras mediales *se apoyan* sobre la pared gástrica tratando, en lo posible, que el menor residuo de epiplón permanezca sobre su superficie, así como toda factible formación de hematoma por ligadura defectuosa. Como esta zona se constituirá en el extremo superior de la futura plastia, es

importante que en la región cervical se evite la presencia de todo foco de necrosis tisular en las adyacencias de la anastomosis. En proyección hacia el hilio esplénico, los recaudos deben extremarse para no lesionar algún vaso del pedículo o de la cápsula esplénica por una tracción excesiva o por desgarros de sinequias espleno-parietales. En este paso, utilizamos un pasahilo en ángulo recto que nos permite realizar la ligadura sobre el borde gástrico, ocluir también el otro extremo, seccionar el pedículo y, por último, mediante un hilo *montado*, ligar al tejido aprehendido (Figura 6.45).

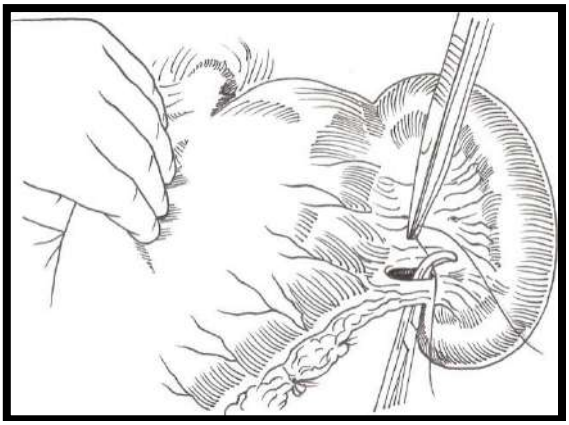

Figura 6.45: Ligadura del epiplón gastroesplénico

A continuación, elevando el cirujano hacia la línea media al estómago liberado en su curvatura mayor, se procede a la sección de las diversas fascias de coalescencias existentes en la cara posterior gástrica a través de planos avasculares. Lograda la completa liberación gástrica a través de su curvatura mayor, el último pedículo es el de los vasos coronarios estomáquicos. La existencia de adenopatías a ese nivel obliga a su previa extirpación completa. Si bien la arteria y la vena pueden ser disecadas y ligadas por separado, en la práctica ambas estructuras pueden ocluirse conjuntamente mediante una doble ligadura o mediante un punto transfixionado. Traccionando al estómago desde la curvatura mayor hacia arriba, se exponen el cuerpo y el borde superior del páncreas. El primer ayudante, con la mano izquierda apoyada sobre este órgano, ejerciendo una suave presión, rectifica a la curvatura del pedículo coronario, recubierto por una reflexión del peritoneo posterior, verticalizándola (Figura 6.46). La apertura serosa mostrará primeramente a la vena y luego a la arteria, que se ocluirán cerca de su origen en el tronco celíaco (66) (Figura 6.47).

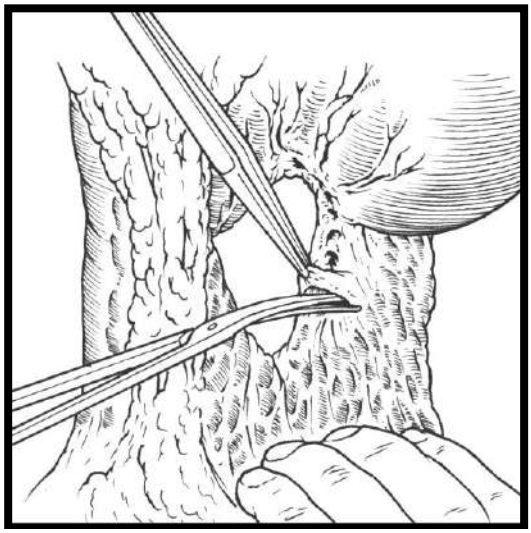

Figura 6.46: Elevando al estómago liberado desde su curvatura mayor

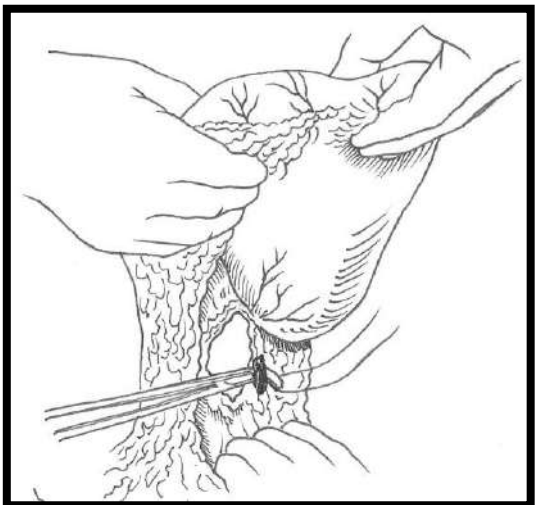

Figura 6.47: Ligadura del pedículo coronario

Una vez liberado el estómago de los ligamentos circundantes, su nutrición queda básicamente asegurada por el pedículo gastroepiploico derecho, siendo limitada la participación de la arteria pilórica.

Comentarios: *Es conveniente realizar la sección del anillo muscular hiatal para permitir un pasaje más liberado de la plastia, pero no es necesaria la apertura del diafragma hasta el apéndice xifoides.*

En un 5% aproximado de los pacientes existe una coalescencia entre la hoja posterior del ligamento gastrocólico y el mesocolon transverso. Con paciencia siempre es posible separar ambas estructuras sin lesionar ni a los vasos cólicos ni a la arcada de la gastroepiploica derecha.

Con respecto a la disección del área subpilórica, para obtener el mayor desplazamiento gástrico sugerimos extrema precaución, porque una laceración de la vena obligará a su ligadura y a descartar al estómago como víscera sustituta.

En tres ocasiones tuvimos una desinserción de la arteria coronaria en su nacimiento en el tronco celíaco, solucionándolo con una sutura de los bordes con polipropileno 000.

1- Técnica de Kirschner (68), Cámara-López (69), Orringer (9)

Algunos autores argumentan que una mejor perfusión arterial puede ser obtenida empleando al estómago en su totalidad, cuando se lo compara con el tubo por resección de la curvatura menor. Sus posturas se basan en que el fundus es perfundido por una extensa red capilar intramural, proveniente de los pedículos vasculares de ambas curvaturas, con el complemento de una efectiva función vasodilatadora por la simpaticectomía en la esqueletización de la curvatura menor (56). Otro argumento esgrimido para el uso del estómago completo es la ausencia de una línea de sutura en la vecindad de la anastomosis, que en las tubulizaciones podría provocar un estrechamiento de la banda tisular interpuesta con el margen de la sutura, disminuyendo su vascularización (70).

Indicaciones

En las neoplasias de cualquier sector del esófago pero preferentemente en las distales y del tercio medio.

Técnica quirúrgica

Ocluido el cardias mediante sutura manual o mecánica (Figura 6.48) y protegida la misma con un segundo plano seromuscular (Figura 6.49), la plastia es translocada íntegramente a la región cervical. Es el método preferencial de sustitución de Orringer (9), porque mantiene a todo el estómago como reservorio alimenticio y en nuestro concepto, disminuye el tiempo quirúrgico. Por último, es conveniente fijar la plastia

a los bordes del hiato para evitar su desplazamiento cefálico.

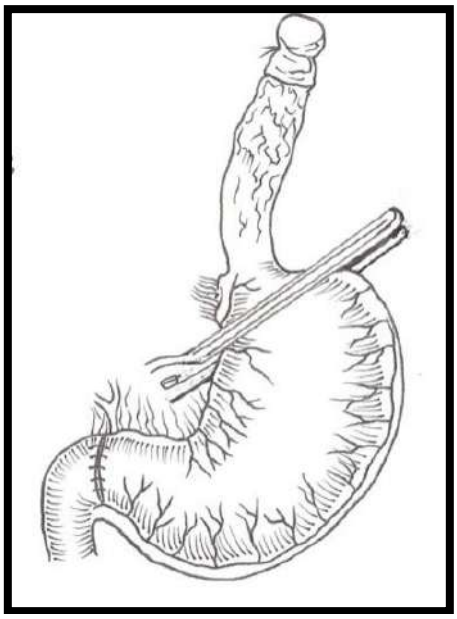

Figura 6.48: Oclusión cardial mediante sutura mecánica

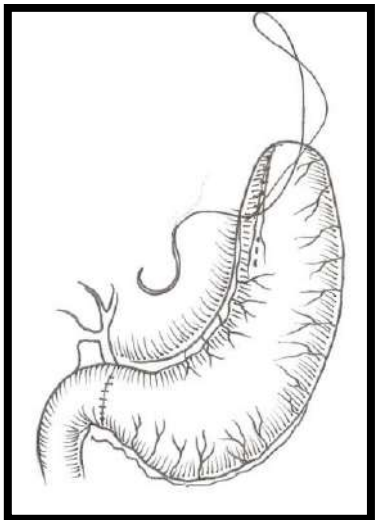

Figura6.49: Plano seromuscular de cobertura

Complicaciones

Las observaciones que destacamos son su posible compresión en la entrada del tórax o en el desfiladero que conforman la unión del manubrio con el cuerpo esternal, el segundo arco costal, la tráquea y la columna vertebral dorsal y, además, por su denervación siempre es factible una aguda dilatación.

Comentarios: *En general, es el procedimiento más aceptado y utilizado porque preserva totalmente la integridad del plexo vascular submucoso (56) (71). Sin embargo, restringe la elongación gástrica por la limitación que le impone la preservación de la curvatura menor, pues la última arcada de la gastroepiploica derecha queda distante entre 5 a 7 cm del lugar elegido para la anastomosis cervical, lo que supone la conformación de un área con una disminución del flujo sanguíneo. Hipotéticamente, el problema se acentuaría por investigaciones anatómicas realizadas que avalarían que, en 2/3 de los pacientes, no existe una directa comunicación entre los pedículos arteriales de las gastroepiploicas derecha e izquierda (72).*

Por la amplitud del segmento cefálico que la técnica preserva, superior en un término medio entre 2 a 3 cm a la del tubo gástrico logrado por resección de la curvatura menor, permite realizar la técnica de sutura longitudinal mecánica que ha sido preconizada por Orringer (73). Si se requiriera una mayor elongación, la capa seromuscular puede ser incidida transversalmente desde la curvatura menor a la mayor, permitiendo 1 a 2 cm. de elongación (74). Pinotti (10) sostenía que podría realizarse hasta 2 o quizás 3 miotomías.

2. Técnica de Kühlmayer y Akiyama

Descripta por Kühlmayer (76) y difundida por Akiyama (55), la propuesta del empleo del tubo gástrico ha sido sustentada por las siguientes causas: 1 – utilización de un órgano simple isoperistáltico; 2 – resección de la mitad proximal de la curvatura menor para la

extirpación de las posibles adenopatías en las enfermedades neoplásicas; 3 – preservación razonable de la red vascular intramural exclusiva de la gastroepiploica derecha; 4 – posibilidad de una mayor distensibilidad y elongación gástrica al seleccionar un *high point* por sobreelevación de la curvatura mayor; 5 – menor distancia entre la última arcada vascular de la gastroepiploica derecha y el sitio elegido para la anastomosis cervical.

Indicaciones

Al igual que la anterior, utilizable en las neoplasias de cualquier sector del esófago.

Técnica quirúrgica

El procedimiento se inicia verticalizando el estómago para escoger el extremo más elevado de la cúpula (*high point*), lugar de la futura anastomosis (55) (Figura 6.50). Para ello, se tracciona de la unión cardioesofágica hacia abajo al tiempo que se realizan maniobras de estiramiento y elevación de la curvatura mayor, como tratando de *enderezar* al órgano. Un punto seromuscular lo repara convenientemente. A continuación, *se apoya* el estómago sobre el tórax del paciente y con bisturí se procede a la sección de la capa seromuscular solamente, siguiendo una línea recta que conecte en dirección caudal los puntos donde las cuatro o cinco primeras ramas de los vasos coronarios se profundizan en la pared gástrica. De inmediato, los labios se separan y los vasos submucosos visibles son ligados por transfixión para evitar posibles hematomas en la línea de sutura o hemorragia interna en la plastia. La misma maniobra se repite en la cara posterior. Dejando por lo menos un excedente de 5 mm de mucosa gástrica con el futuro tubo, se procede por último a la resección de la curvatura menor (Figura 6.51). Ambos planos, mucoso y seromuscular, son ocluidos por separado mediante sutura continua, con material reabsorbible de ácido poliglicólico (000) con aguja atraumática (26 mm) el primero, y de polipropilene (000) el segundo, en prevención de filtraciones mediastinales por retracción del tejido muscular, ajustándolas con una gasa cada cuatro pases para lograr la completa oclusión de los vasos submucosos y siempre manteniendo la elongación de la línea de sutura, para minimizar su consecuente retracción.

Actualmente, ambas suturas manuales son reemplazadas mediante el procedimiento mecánico, preferentemente realizado desde la curvatura menor hacia el fundus o viceversa (Figura 6.52), manteniendo la tracción cefálica ante cada aplicación y protegiendo al plano con una línea de sutura invaginante de polipropileno 000 (Figuras 6.53).
Por último, en la opinión de Akiyama (55), los extremos terminales de los pedículos gastroepiploico y pilórico son sujetados con puntos a los bordes gástricos para evitar desgarros durante su elevación a la región cervical.

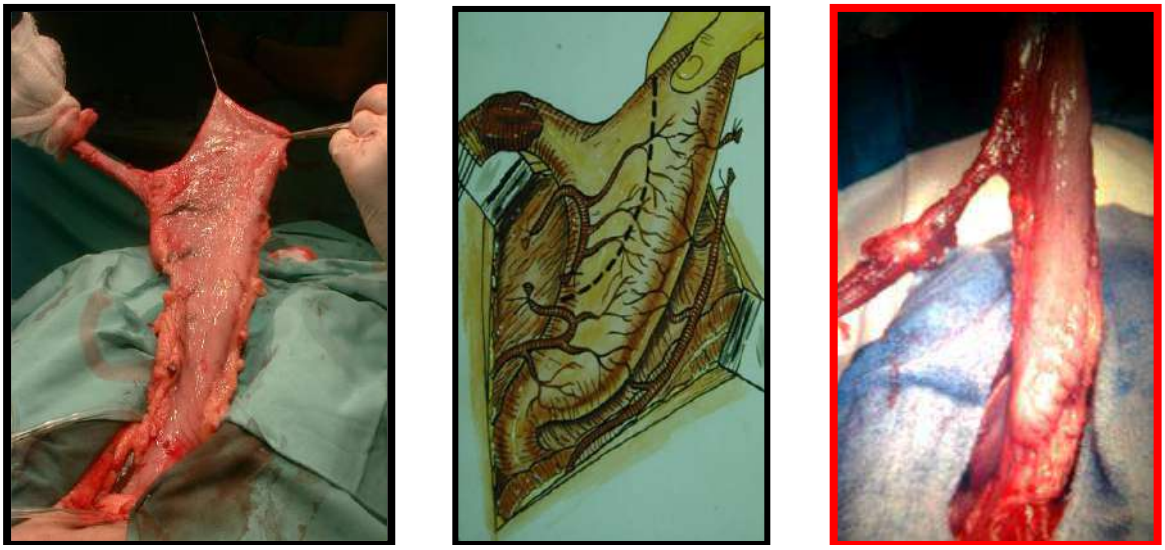

Figura 6.50: Selección del extremo más elevado del fundus (*high point*) por verticalización del estómago. La línea demarca la profundización de los vasos coronarios en la pared.

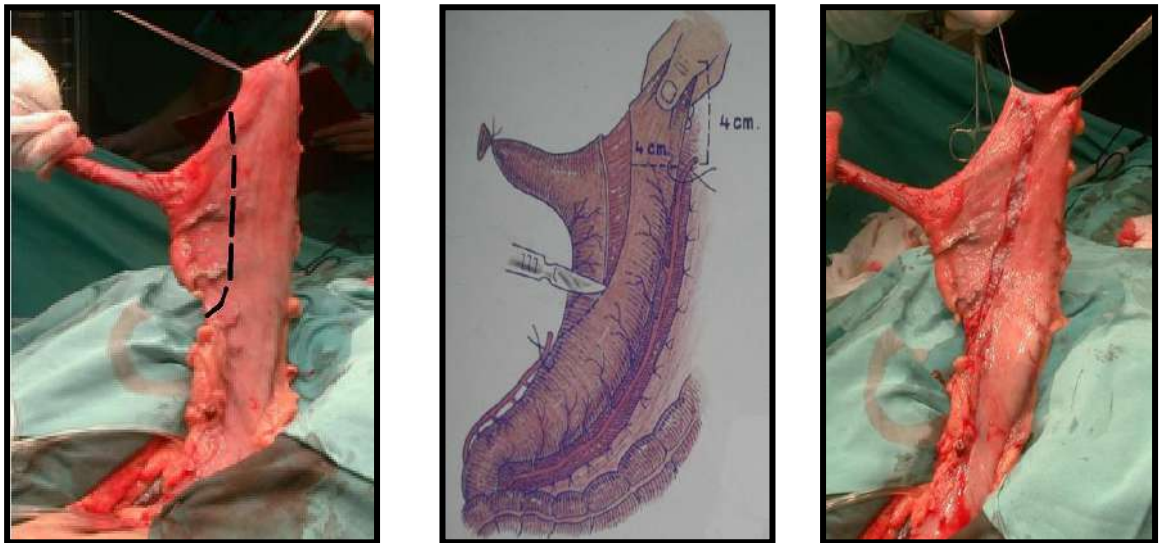

Figura 6.51: Sección de la capa seromuscular del estómago y ligaduras transfixionadas de los vasos submucosos. Sutura continua de ambos planos. Los extremos de los pedículos se unen a los bordes gástricos.

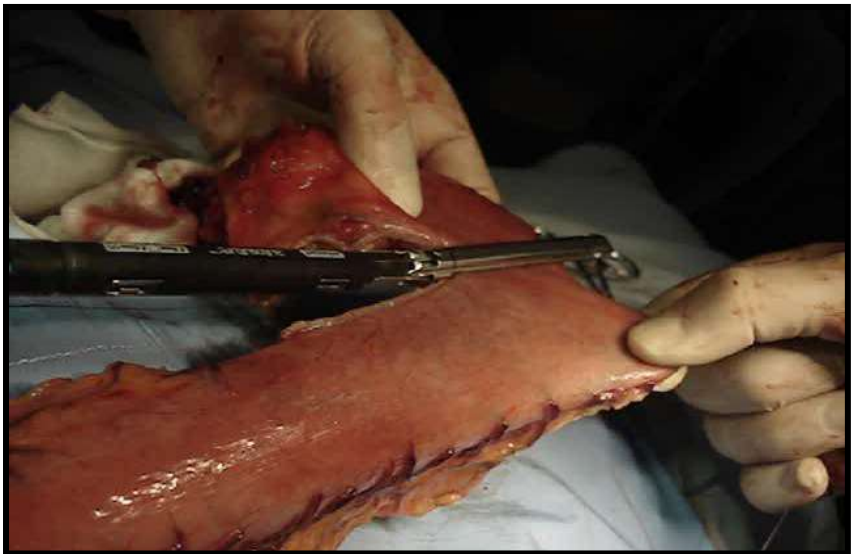

Figura 6.52: Extirpación de la curvatura menor por sutura mecánica

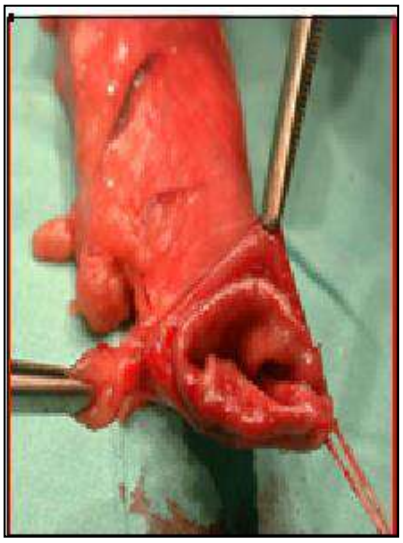

Figuras 6.53: El tubo gástrico finalizado.

Comentarios: *La tubulización incrementa aproximadamente en 1,5 a 2 veces la longitud del estómago, presentando un diámetro mínimo de 4-5 cm y una longitud promedio de 28 cm, con un máximo de 33 cm, lo que posibilita su elevación al cuello sin tensión. Incluso, dependiendo de las características anatómicas de la víscera o a ciertos procedimientos complementarios, su extremo cefálico puede proyectarse hasta el plano de la apófisis mastoidea.*

Modificaciones de la vascularización en el tubo gástrico

Las investigaciones arteriográficas realizadas en un estómago normal demuestran que la gastroepiploica

derecha, por su regular presencia, su mayor calibre y su adecuado flujo, nutre el área mayor adyacente a la curvatura mayor (55) (77). En el plano submucoso se anastomosa con las ramas provenientes de la gastroepiploica izquierda en un punto equidistante del píloro, aproximadamente entre los 2/3 distales y el tercio superior de esta curvatura (57). Pero, si en el examen de la pieza esta unión no es observable de forma adecuada, lo que acontece entre el 15 y el 20% aproximado de los pacientes, las anastomosis presentes en ese espacio posibilitan la vascularización completa y total del estómago. Medialmente la red vascular de la curvatura mayor también se une con los vasos provenientes de la curvatura menor, pero en la opinión de Ruiz Liard (78), esta situación es variable y es posible que no se logre en el 25% de los casos.

Conceptualmente, la preparación de un tubo gástrico significa transformar a una víscera *brevilínea* en un segmento *longilíneo* pero con la evidente diferencia de que el aporte vascular de este último quedará restringido y modificado de modo significativo. Puntualmente, la translocación de la plastia exige la supresión de ciertos vasos nutricios como los provenientes de la coronaria estomáquica, la gastroepiploica izquierda y los vasos cortos, permaneciendo entonces la gastroepiploica derecha como el principal sostén del tubo sustituto mientras que a la pilórica, por su escaso diámetro, se la desestima en su aporte (79). A pesar de la anulación de estos importantes pedículos, la profusa red vascular submucosa puede compensar la privación nutricia al modificarse la dirección del flujo en los capilares.

Analizando al tubo en su longitud, por las observaciones de Liebermann-Meffert y colab. (57), el 60% distal del mismo es nutrido directamente por la gastroepiploica derecha. El 20% craneal inmediato lo hace a través de un cambio en la dirección del flujo a través de las anastomosis en el plexo submucoso con los vasos provenientes de la gastroepiploica izquierda. Por último, el 20% cefálico, correspondiente al fundus gástrico, es paulatinamente vascularizado por el flujo sanguíneo plexual que proviene de la gastroepiploica derecha (80). Esta investigación demuestra que la nutrición del extremo proximal del tubo se reduce en significativa medida con la liberación gástrica, por lo que la maniobra de elongación y verticalización de la curvatura mayor (*high point*), tratando de reducir al máximo ese segmento superior, intenta preservar un adecuado aporte sanguíneo para la inmediata anastomosis con el esófago remanente.

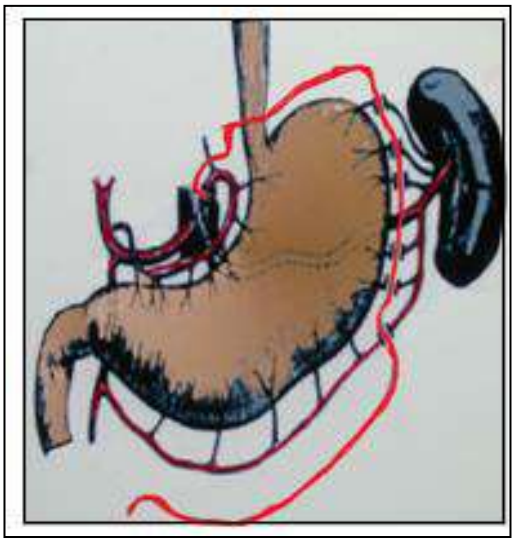

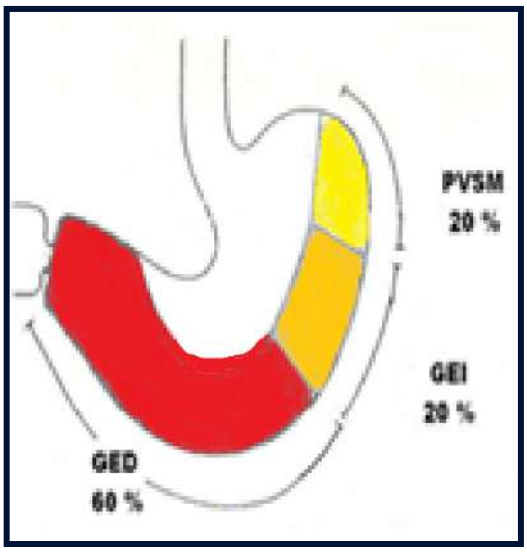

Figura 6.54: Linea de sección de los pedículos vasculares para esqueletizar al estómago. Vascularización de un tubo gástrico sin resección de la curvatura menor. La gastroepiploica derecha (GED) nutre el 60%; la gastroepiploica izquierda (GEI), el 20%; y el segmento cefálico restante lo logra a través del plexo vascular submucoso (PVSM) (Liebermann-Meffert).

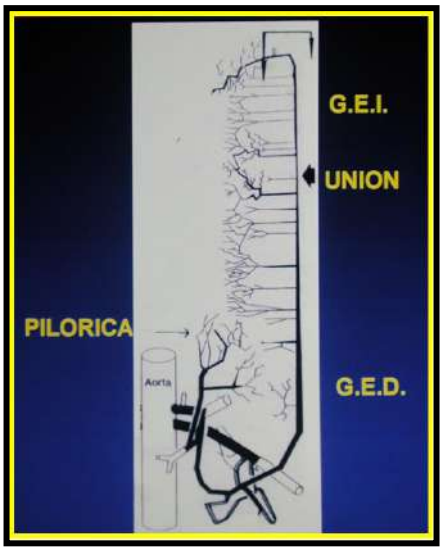

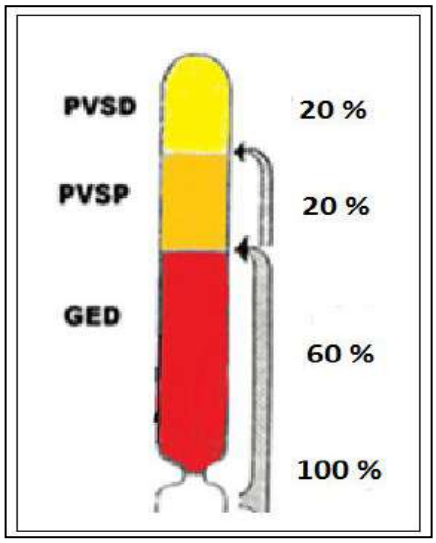

Figura 6.55: Vascularización del tubo gástrico con resección de la curvatura menor. Ligada la arteria gastroepiploica izquierda, el segmento intermedio se nutre por la reversión del flujo vascular del plexo submucoso proximal (PVSP) y el cefálico, muy disminuido, es lentamente vascularizado a través de los capilares del plexo vascular submucoso distal (PVSD) (Liebermann-Meffert).

En una reciente comunicación, Randjelovic y colab. (81) relataron las anormalidades anatómicas de las arcadas perigástricas investigadas en piezas de resección y su impacto en el postoperatorio cuando estas variaciones no habían sido convenientemente diagnosticadas. En un grupo de 426 pacientes, a quienes se les efectuó una gastrectomía con esofagectomía distal y linfadenectomía, encontraron un 12,6% de vasos aberrantes, concluyendo que las arcadas perigástricas arteriales y venosas comúnmente descritas en los textos de anatomía normal, solo fueron corroboradas en el 87,3% de las disecciones. Estos vasos aberrantes que pueden provenir del tronco celíaco, de los vasos gastroesplénicos, arterias hepáticas, de la mesentérica superior, de la aorta, de la arteria gástrica izquierda y de otros orígenes que no lograron identificar, pueden causar diversas complicaciones prematuras o tardías con probabilidades de desenlaces fatales (Tabla 6.7). En parte explicarían ciertas evoluciones desfavorables de un reemplazo con estómago cuando todas las precauciones técnicas fueron cuidadosamente preservadas.

Tabla 6.7: Lesiones orgánicas inmediatas y tardías que pueden acontecer por ligaduras de vasos anormales desconocidos en la preparación de un reemplazo gástrico (Randjelovic)

Inmediatas	Tardías
1 - Necrosis hepática	1 - Atrofia hepática focal
2 - Necrosis esplénica por coagulación	2 - Atrofia esplénica
3 - Necrosis pancreática	3 - Vasculopatía generalizada
4 - Necrosis del capuchón gástrico	4 - Rémora venosa tubo gástrico
5 - Filtración muñón duodenal	5 - Necrosis isquémica del tubo gástrico
6 - Necrosis del hiatus diafragmático	

Michels (82) y Hemming y colab. (83) han comunicado que en aproximadamente el 10 % de los pacientes, de la coronaria estomáquica se desprende un vaso aberrante hacia el lóbulo izquierdo hepático. En la liberación del estómago, su obligada sección puede ser causal de necrosis de todo ese sector. Para evitar la sección involuntaria de la misma, sugiere seccionarla distalmente bien cerca de la pared gastroesofágica.

Comentarios: *Tres factores son los que se destacan para una adecuada elevación de una plastia: 1 – un aporte arterial apropiado; 2 – un retorno venoso accesible; 3 – una longitud aceptable que anule toda tensión en la unión con el esófago remanente.*

La anulación repentina de varios pedículos vasculares, la sección de todos los mesos, la denervación troncular del estómago y la resección de la curvatura menor, obviamente influyen para que de forma imprevista se altere el flujo direccional arteriovenoso en el plexo submucoso. En el sector más cefálico del tubo gástrico de inmediato se observa la perturbación en la circulación a través de un cambio de la coloración y, en la actualidad, nuestro desconocimiento no nos permite comprobar si en la intimidad tisular no se producen incluso alteraciones histoquímicas hasta la paulatina reacomodación del flujo a

través de la inversión del encauzamiento habitual.

Durante el acto quirúrgico, es prudente destacar que una excesiva o incorrecta manipulación de la plastia o una exagerada tensión de su endeble segmento cefálico pueden comprometer a esa gradual vascularización y entorpecer el esencial aporte nutricio que es requerido en la región cervical. Maniobras suaves, desplazamientos cautelosos y observación permanente de su coloración son requerimientos básicos para ir evaluando su estado mientras se continúa con los tiempos quirúrgicos. Así también, en la transposición de la misma por cualquiera de las rutas elegidas, el esmero en la percepción adquiere una especial relevancia para reconocer y evitar cualquier posible compresión a la sustitución, por las estructuras osteocartilaginosas o por los órganos mediastinales durante su trayecto, así como la indeseable torsión sobre su eje vertical. La dehiscencia inmediata, la isquemia mediata o la estenosis alejada son facetas consecuentes del entorpecimiento al flujo arterial de ese extremo cefálico del tubo tan proclive a su interrupción.

Con la intención de lograr un mayor flujo arterial en el extremo superior de la plastia, y ante la inquietud que la ausencia de anastomosis entre las gastroepiploicas derecha e izquierda adquiriera una significativa prevalencia en el desarrollo de las filtraciones anastomóticas, analizamos la circulación en dos fetos mediante el relleno del sistema arterial con látex y posterior corrosión. Pudimos observar que las arcadas epiploicas actuaban hipotéticamente como factores complementarios de enlace cuando antes ocluíamos el presunto lugar de unión de ambas circulaciones (Figura 6.56). Llevado a la práctica quirúrgica, en 10 pacientes separamos al epiplón mayor de su inserción en el colon y cubrimos a la plastia con el mismo mediante una envoltura laxa. El principal inconveniente intraoperatorio fue franquear el espacio retrotraqueal por el obvio incremento del diámetro, por lo que presumimos que el tubo gástrico podría ser comprimido, obstaculizándose sobre todo su retorno venoso y linfático. La incidencia de fístulas no disminuyó, por lo que la opción fue abandonada.

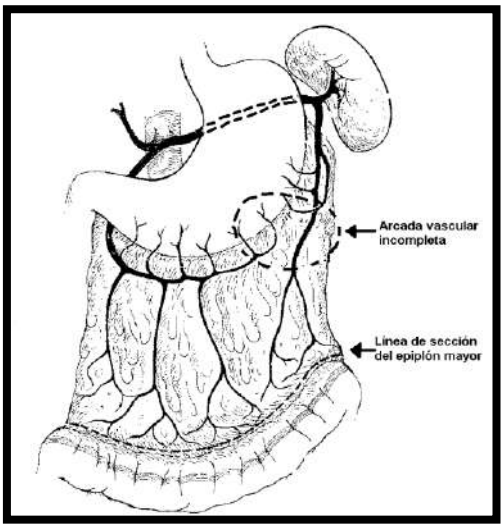

Figura 6.56: Arcada de la curvatura mayor sin anastomosis de los vasos gastroepiplocos (en círculo)

Modificaciones de la función en el tubo gástrico

Posteriormente a la liberación gástrica, a la resección de un sector del órgano y a una modificación forzada de su posición anatómica, la producción del factor intrínseco gástrico permanece normal durante un tiempo prolongado (84). La absorción de la vitamina B12 es usualmente satisfactoria pero en algunos pacientes puede mostrar niveles descendentes en las evaluaciones periódicas (85).

El vaciamiento depende del volumen del reservorio gástrico, de la ruta utilizada

para la reconstrucción y, sin unanimidad al respecto, si se ha realizado algún procedimiento de drenaje gástrico. La mayoría de los pacientes presentan un retardo del vaciamiento en la posición de decúbito siendo más rápida en la posición vertical (86) (87) (88). El estómago tubulizado se vacía en menos tiempo que cuando para la plastia se utiliza la víscera en toda su integridad (53).

No existe consenso con respecto a la motilidad en el estómago sustituto. La mayoría de los autores opinan que actúa como un tubo inerte y que su vaciamiento se produce por efecto de la gravedad, aunque reconocen que puede persistir cierta actividad motora espontánea durante el descanso y durante la deglución (86) (89) mientras que Walsh y colab.(90) sostienen que presenta cierta reactividad a la ingesta de agentes proquinéticos. La capacidad gástrica es mayor cuando todo el estómago es utilizado pudiendo mantener una actividad motora postoperatoria muchos años más que un tubo gástrico (56) (91).

Comentarios: *Dos observaciones. La primera es que en toda nuestra casuística utilizando al estómago como sustituto nunca hemos detectado una anemia megaloblástica lo que nos permite considerar que el factor intrínseco continúa activo en la sustitución y la vitamina B12 es absorbida por la mucosa gástrica. Solamente lo hemos constatado en un paciente con megaesófago perforado al que posteriormente de su resección tuvimos que también extraerle el estómago por hemorragia.*

La segunda es sobre la alimentación con el tubo gástrico sin drenaje pilórico. Si bien radiológicamente constatamos por seriadas que en algunos pacientes se observaron ciertas ondas propulsivas en el antro pilórico cuando el mismo se ubicaba por debajo del hiato, lo habitual es que durante los tres primeros años el bolo alimenticio se desplace distalmente por gravedad. Por ese motivo siempre enfatizamos que no deben acostarse por una hora como mínimo hasta "percibir" que ha franqueado la barrera pilórica. Pero debemos destacar, que en algunos pacientes, con el empleo de drogas proquinéticas se ha logrado neutralizar un reflujo bilioyeyunal sintomático y perseverante, lo que induce a reflexionar sobre la posible acción de ondas peristálticas mínimas o solapadas que son estimuladas por el fármaco.

3. Técnica de Sugimachi (92)

En la opinión de este autor, las dos condiciones básicas para una exitosa reconstrucción con un tubo gástrico es una efectiva longitud del mismo, con un adecuado aporte sanguíneo. Un problema reconocido en su preparación es la restricción de la capa seromuscular, que limita la elongación del plano mucoso induciendo a una isquemia distal, con la consecuente filtración de la anastomosis distal que justiprecia en un 50%. Con su técnica, considera que la reducción del diámetro gástrico posibilita el incremento del aporte sanguíneo y la disminución de la incidencia de las fístulas anastomóticas.

Indicaciones

En las resecciones por neoplasias esofágicas, su objetivo es lograr una plastia que le permita abordar la región cervical sin tensión por la vía retroesternal.

Técnica operatoria

Inmediatamente después de la ligadura y sección de los vasos cortos, de la gastroepiploica izquierda y de la coronaria estomáquica, el estómago

liberado por completo es apoyado sobre la pared anterior del tórax y, siguiendo una línea curva paralela y distante a 4 cm de la curvatura mayor, el plano seromuscular es incidido hasta el nivel de la capa mucosa (Figura 6.57). Los vasos seccionados son ligados con puntos de seda o ácido poliglicólico 000 con aguja atraumática en las caras anterior y posterior. A continuación, se realizan maniobras de elongación y, de inmediato, el plano mucoso es ocluido con sutura mecánica. La curvatura menor es entonces extraída del campo operatorio. Para el plano seromuscular emplea puntos de Lembert y finaliza la preparación con una piloroplastia tipo Heineke-Mikulicz (Figura 6.58).

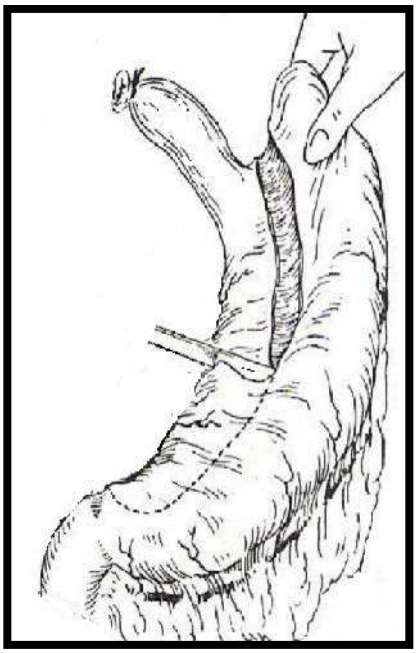

Figura 6.57: Incisión de la capa seromuscular preservando la mucosa



Figura 6.58: Extirpada la curvatura menor, la mucosa es ocluida con sutura continua o mecánica

En la anastomosis cervical ha utilizado dos técnicas de abocamiento, termino-terminal o realizándola en la cara posterior del tubo gástrico, y en una tercera serie ha complementado el procedimiento con una incisión de descarga en el plano seromuscular, distante a 5 cm de la línea anastomótica, para neutralizar la tensión de los haces musculares longitudinales del estómago (Figura 6.59).

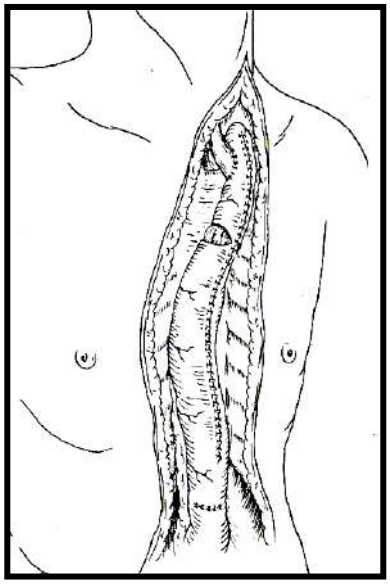

Figura 6.59: Tubo transpuesto por vía retroesternal. Anastomosis terminolateral cervical. Incisión de descarga subanastomótica

Comentarios: *Reconociendo que esta plastia tubular, por su diámetro, al igual que el yeyuno, es la más adecuada como sustituta del esófago extraído, su relativa aceptación es condicionada por el aporte nutricio y el consecuente número de filtraciones anastomóticas.*

El autor relata que la incidencia de fístulas disminuye en número significativo en base a la mayor elongación, el menor diámetro, la anastomosis en la cara posterior de la plastia y la descarga que realiza distalmente a la misma. Además, concluye que el tubo que logra tiene una longitud media de 38,1 cm. Si se considera que para abordar la región cervical por la vía preesternal se requiere de una plastia de alrededor de 27 cm, el segmento distal sobrante de 11 cm, que corresponde al área con isquemia relativa, puede ser extirpado logrando en el cabo gástrico una mayor seguridad anastomótica.

Pero, es obvio destacar algunas diferencias. Su técnica se basa en utilizar exclusivamente a la curvatura mayor del estómago, desde el cardias hasta el antro pilórico para lograr un tubo gástrico de un diámetro aproximado de 4 cm, en el que su viabilidad dependerá exclusivamente de la perfusión proveniente de la gastroepiploica derecha (92). Ello implica un menor reservorio para los alimentos ingeridos por vía oral, lo que redunda en el aumento del número de las ingestas y un supuesto retardo en lograr una nutrición adecuada.

Cuando se la compara con el método de Akiyama, observamos que el estómago recibe un mayor aporte sanguíneo por la preservación de la arteria pilórica y porque mediante la elongación de la curvatura mayor, se repara al extremo más elevado de la misma (high point) como el lugar apropiado para la anastomosis, que habitualmente se ubica entre 5 a 8 cm aproximados de la ligadura del primer vaso corto, sumándosele un mayor diámetro como reservorio alimenticio (Figura 6.60).

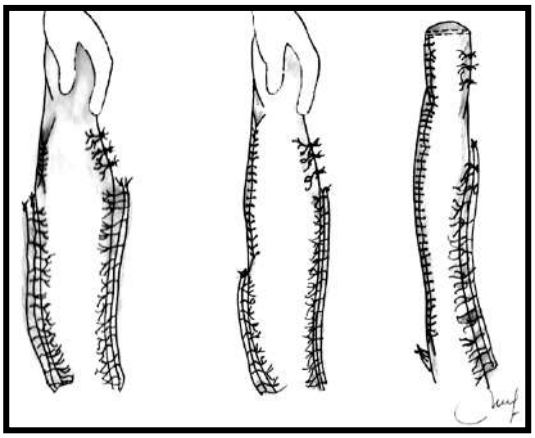

Figura 6.60: Esquema de la plastia con estómago total (Kirschner), tubular parcial (Akiyama) y tubular total (Sugimachi). Obsérvense la sección de los distintos pedículos vasculares.

Las suturas por separado de los planos mucoso y seromuscular tienen sus razones, al neutralizar la tensión que originan las contracciones de las fibras circulares, y así poder neutralizar las posibles filtraciones cuando la brecha se ocluye con puntos totales, con independencia de que sean separados o por sutura continua. Así también, la descarga que emplea, a 5 cm distal de la línea anastomótica, es una práctica original que intenta contrarrestar cualquier atisbo de tensión sobre la misma por la tendencia postoperatoria de contracción de la musculatura longitudinal.

En la opinión de Valente y colab. (93), en la resección de un adenocarcinoma esta técnica es preferible a la esofagoplastia parcial y anastomosis intratorácica con el antro píloro (Técnica de Biondi-Sweet), porque permite un vaciamiento más completo de la curvatura menor, por su escasa compresión en el espacio mediastinal superior y porque parte del segmento proximal, si es redundante, puede ser extirpado para obtener un mayor margen de seguridad de la resección.

Nosotros consideramos que ante una indecisión frente a un carcinoma de cardias para indicar una esofagogastrectomía total con reemplazo colónico por los riesgos operatorios o yeyunal, si los márgenes de resección gástrica se encuentran libres de infiltración, permite que su opción se contemple.

5. Técnica de Bern

Con la intención de anular los dos factores que se esgrimen como determinantes de la filtración anastomótica cervical, como lo son la deficiente vascularización del cabo oral de la plastia y la tensión a la que esta, en ocasiones, es suturada al esófago remanente, el Grupo de Bern (94) ha descrito su procedimiento en el que, por la experiencia recogida, ofrece una serie de ventajas que permiten disminuir la morbimortalidad postoperatoria.

La técnica consiste en obtener un mayor aporte sanguíneo en el tubo gástrico al preservar el pedículo de la curvatura menor, lograr un sustituto esofágico de mayor longitud que anule la tensión de la unión cervical y en mantener como reservorio a los segmentos corporoantral del estómago para una alimentación más tolerable y efectiva.

Técnica operatoria

Inmediatamente después de la movilización gástrica y la ligadura de la coronaria estomáquica en su nacimiento en el tronco celíaco, se procede a la extirpación de las adenopatías de la curvatura menor así como del tejido adiposo adyacente, cuidando de no lesionar ninguna de las estructuras vasculares y puntualmente a las tributarias de la vena gástrica derecha. Extendido el estómago liberado sobre la pared torácica anterior, a 2 cm por debajo de la unión gastroesofágica, desde la curvatura menor se comienza seccionando horizontalmente ambas paredes con sutura mecánica.

De forma paulatina se continúa con la diéresis paralela al fundo, a una distancia de 5 cm de este en dirección a la curvatura mayor avanzando mediante segmentos cortos de 2 cm de longitud. La sección se curva sobre el extremo superior de esta última y, una vez más, se dirige hacia la curvatura menor finalizando a 1 ó 2 cm por debajo del *punto inicial*. Durante todo el procedimiento oclusivo con sutura mecánica, es recomendable realizar una constante y suave elongación de los segmentos seccionados del futuro tubo sustituto. Por este procedimiento, la pérdida de tejido resecado equivale a un área aproximada de 6-10 cm2,

ostensiblemente menor que la extirpación de la curvatura menor. Toda la línea de sección se protege con un segundo plano musculoperitoneal mediante una sutura continua o con puntos separados con material absorbible. Complementan al procedimiento con una piloroplastia (Figura 6.61).

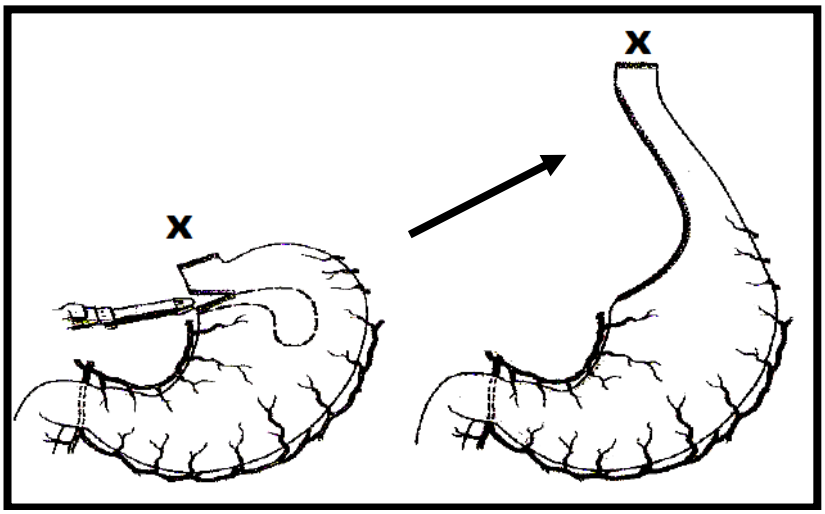

Figura 6.61: Técnica de Bern. Se preserva un segmento del esófago inferior y, liberada la curvatura menor, se la secciona paralelamente al fundo gástrico. Recibe un adecuado flujo arterial de la gastroepiploica derecha y de la pilórica.

En un estudio experimental randomizado, comparando a esta técnica con la gastroplastia convencional y con la que utiliza una reversión de la curvatura mayor, la evaluación del flujo sanguíneo en el extremo oral fue superior así como inferior la incidencia de filtraciones anastomóticas (95). En el análisis de la longitud lograda en pacientes con este procedimiento, la diferencia fue de 38 ± 4 cm, contrastando con la de las gastroplastias convencionales que fue de 31 ± 3 cm. Al respecto, Liebermann-Meffert y colab. (57), evaluando la perfusión en tubos que preservaban solamente la arcada vascular de la gastroepiploica derecha, demostraron una hipoperfusión significativa en el extremo craneal, por lo que recomendaron que debería resecarse ese sector para mantener un flujo anastomótico adecuado. Así también, el flujo proximal fue documentado por flujometría láser-Doppler, comprobándose significativas diferencias con los dos últimos procedimientos (96).

Complicaciones

En 119 reconstrucciones del tránsito digestivo superior, la incidencia de filtraciones anastomóticas fue de 9,2% y en el 5,9% de los casos hubo indicación de reintervención. Observaron necrosis del tubo en el 0,8% y una sola muerte fue atribuida a la insuficiencia de la sutura cervical (94).

Comentarios: *Esta técnica utiliza al fundus como un tubo isoperistáltico. Su indicación más importante es para corregir las estenosis distales del esófago aunque si se extiende hasta la mitad de la curvatura mayor puede elongarse hasta el cuello y unirse al remanente de esófago cervical.*

Es indudable que el procedimiento presenta una serie de ventajas con respecto a las técnicas habitualmente utilizadas y de los tres aspectos diferenciales comunicados por los autores, el permitir una mayor capacidad de reservorio gástrico evidentemente le otorga preferencia.

Donde admite ciertas dudas es con respecto a la extirpación de la totalidad de las adenopatías localizadas en la curvatura menor al preservar los pedículos vasculares que en teoría, imposibilitaría una extirpación oncológica radical. Por otra parte, durante la preparación del tubo, requiere del operador una constante atención en la manipulación con los instrumentos de sutura mecánica, para evitar defectos técnicos que obliguen a un replanteo sustituto, posibilidad que los autores relativizan.

Como alternativa operatoria es posible marcar con puntos transfixionados el trazo de la incisión. La sección es también factible de realizar sin el complemento de la sutura mecánica y los bordes de la brecha gástrica pueden ser afrontados con una sutura continua de material reabsorbible (97).

6. Técnica de Kitayama

Ante la significativa morbimortalidad que, en general, la esofagectomía radical presenta y siendo la fistulización de la anastomosis cervical la más frecuente y, en ocasiones, fatal complicación, Kitayama y colab. (98) destacaron que la longitud de tubo gástrico es un factor importante en la prevención de la tensión sobre la sutura.

Por otra parte, observaron que entre la última arcada vascular parietal de la gastroepiploica derecha y el sitio anastomótico existía una distancia mayor de 5 cm que correspondía a un segmento hipoxémico del tubo, factor condicionante de una insuficiencia tisular que también alteraría el mecanismo cicatricial.

Técnica operatoria

La liberación gástrica es similar a las descriptas y utiliza todo el estómago como sustituto esofágico. La diferencia es que preserva al epiplón mayor, desinsertándolo del mesocolon transverso con la intención de resguardar completamente todas las arcadas de su sistema vascular (Figura 6.62). La arteria pilórica es ligada y seccionada en el ángulo que conforma el antro pilórico con el borde vertical de la curvatura menor. Dos puntos de reparo seromusculares, superior e inferior, separados entre sí 1 cm, señalizan el lugar para realizar una incisión perpendicular a la curvatura menor hasta el plano submucoso, en una distancia de 4 cm, abarcando las dos caras gástricas. De inmediato, traccionando desde los puntos de reparos, las capas seromusculares son elongadas en dirección longitudinal hasta que los extremos se separen entre 4 a 5 cm. Puede ocurrir un pequeño sangrado que mediante una compresión suave con gasa se controla con facilidad. Por último, el plano seromuscular es suturado en paralelo a la curvatura menor.

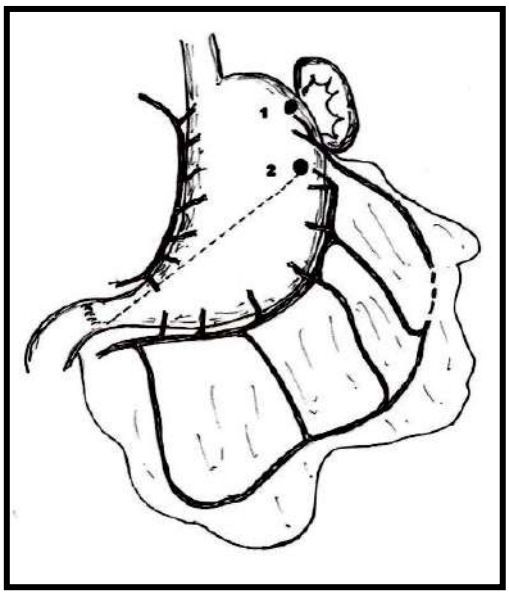

Figura 6.62: Desinserción del ligamento gastrocólico del mesocolon transverso

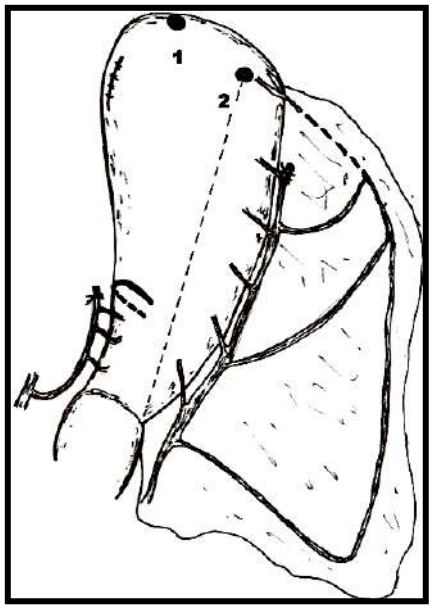

Figura 6.63: Elongación de la plastia. 1 – *High point*; 2 – Lugar de la futura anastomosis. En el extremo superior se observa la oclusión del cardias y abajo, sobre la curvatura menor, la incisión perpendicular de la miotomía, que es suturada en forma longitudinal para favorecer la elongación.

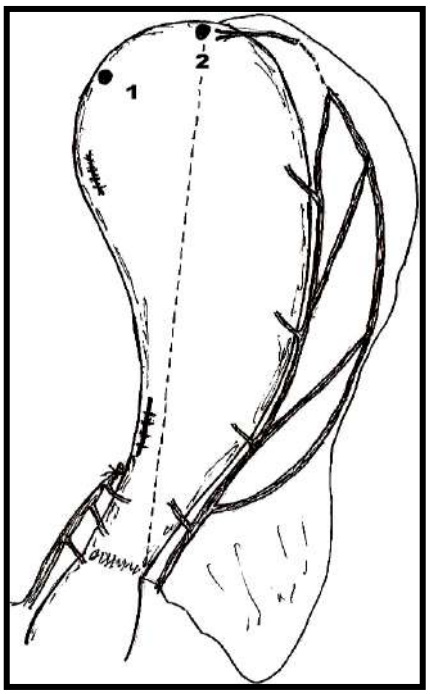

Figura 6.64: Rotación completa del fundus gástrico con el nuevo lugar para realizar la anastomosis

Mediante esta maniobra el tubo gástrico puede ser elongado entre 4 a 5 cm y, el primitivo *hight point* modificado por rotación antihoraria del fundus permite que disminuya la distancia con la última arcada vascular de la curvatura mayor, con la consiguiente reducción del segmento hipóxico. Todo el plexo vascular submucoso es preservado y la anastomosis cervical puede ser realizada a escasos centímetros de la última arcada vascular de la curvatura mayor.

Comentarios: *De acuerdo a nuestras investigaciones, consideramos que preservar al epiplón mayor tiene dos inconvenientes. El primero es que necesita de un mayor espacio mediastinal para alojarlo y ello no solamente implica un incremento de la compresión sobre ambas aurículas sino,*

además, interferencias en el retorno venoso de los pedículos epiploicos con la consiguiente edematización tisular. El segundo motivo es que para su traslado por un espacio que se restringe a la altura de la bifurcación traqueal y disminuye ostensiblemente en el opérculo torácico, se requiere de una tracción proximal mayor, lo que puede provocar algún tipo de desgarro de la delicada estructura epiploica.

Es original la miotomía que realiza en el ángulo antrogástrico de la curvatura menor con una metodología similar a la de una piloromiotomía. Pero también cabe un interrogante. El autor refiere que preserva completamente al plexo vascular submucoso y liga a la arteria pilórica en el lugar más cercano a su nacimiento en el pedículo hepático, lo que no acontece con el tubo gástrico. Pero, así como existe en muchos individuos una ausencia de anastomosis entre los vasos de las arcadas de la curvatura mayor, lo mismo puede acontecer entre los sistemas plexuales de ambas curvaturas gástricas (78). Desconocemos si pueden existir, en una misma persona, una independencia total de los tres plexos.

7. Técnica de Graviliu

Se basa en lograr un tubo a expensas de la curvatura mayor del estómago, que actúe como reemplazo del esófago y que, a la vez, al no implicar una resección gástrica preserve la capacidad de los diversos mecanismos de estimulación del tono y de las secreciones y prevenga de los síntomas de evacuación acelerada (99) (Figura 6.65).

Indicaciones

Es una técnica modificada original de Beck Jianu (100), que emplea un tubo gástrico anisoperistáltico vascularizado por la gastroepiploica izquierda. Ha sido utilizada de preferencia en el tratamiento de diversas lesiones benignas del esófago que obstruyen el pasaje del bolo deglutido. En patología neoplásica irresecable, el procedimiento no ha suscitado una aceptación amplia por la deficiente calidad nutricional del paciente, su significativa morbimortalidad y la posibilidad actual de sustitución por otros métodos paliativos menos agresivos.

Vía de abordaje

Se emplea una laparotomía supraumbilical y un abordaje cervical izquierdo preesternocleidomastoideo.

Técnica operatoria

El procedimiento se inicia con la sección del peritoneo posterior para liberar el bazo (Figura 6.66) y el páncreas y, mediante maniobras digitales, se progresa medialmente a través del tejido conjuntivo laxo, hasta la visualización del epiplón gastroesplénico que coincide con el plano de la aorta. Una vez movilizados estos dos órganos, en el hilio esplénico se visualiza el nacimiento de la gastroepiploica izquierda y, prácticamente en su interior, se procede a la ligadura del cabo medial. El bazo es extirpado y el páncreas separado convenientemente del plano prerrenal para su posterior verticalización (Figura 6.67). A continuación, se diseca el epiplón gastrocólico preservando la arcada vascular hasta una distancia aproximada de 3 a 4 cm del píloro, donde se liga y secciona (Figura 6.68). A partir de allí, las dos caras de la curvatura mayor gástrica son incididas, las que conformarán el extremo superior de la futura plastia. Previa introducción de un tubo plástico de 1 cm de diámetro que, apoyado sobre la curvatura mayor tutoriza un diámetro regular (Figura 6.69), mediante sutura mecánica recta se seccionan las paredes en sentido

longitudinal, reduciéndose de manera significativa el tiempo operatorio. Una sutura continua seromuscular asegura la hermeticidad de la extendida sección. Con esta técnica se logra un tubo de alrededor de 8 a 10 cm que, complementado con la verticalización del páncreas que se une a su pared con puntos (Figura 6.70), empleando la vía retroesternal, aborda sin tensión la región cervical. La anastomosis con un remanente de esófago se realiza en forma terminoterminal o terminolateral si fuese con la faringe. Solamente 2 cm del extremo inferior del tubo pueden permanecer en el abdomen para evitar su acodadura y, por intermedio de puntos separados, este segmento es fijado al borde del diafragma.

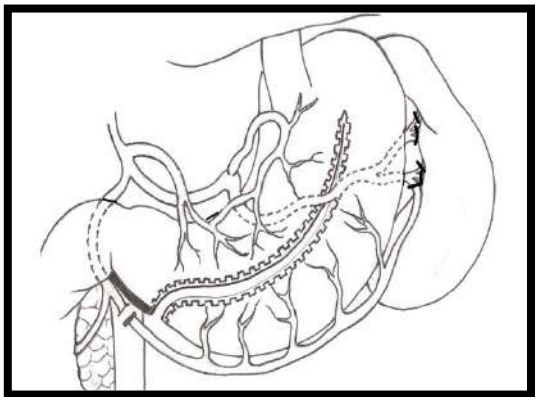

Figura 6.65: Esquema de la sección gástrica. Obsérvense las ligaduras intraesplénicas de los pedículos vasculares.

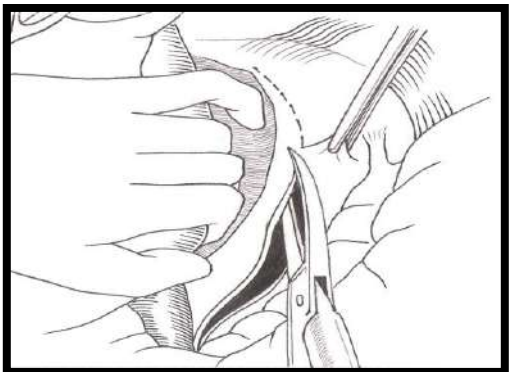

Figura 6.66: Sección del peritoneo posterior y liberación del bazo

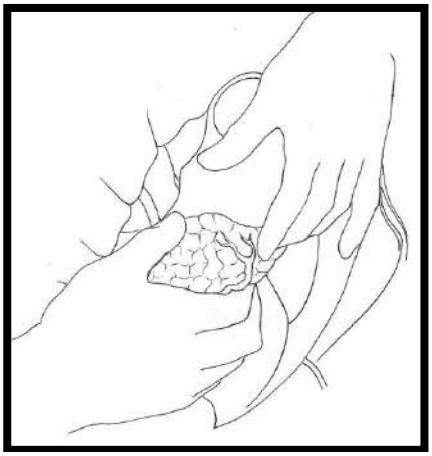

Figura 6.67: Liberación del páncreas para su verticalización

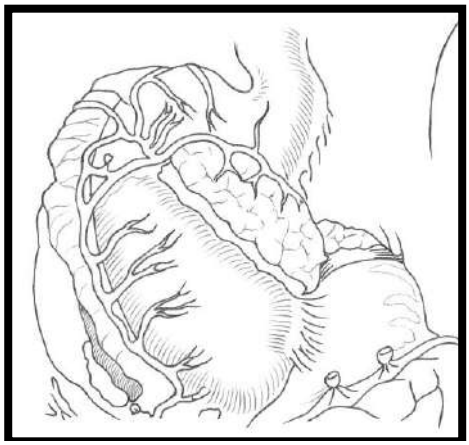

Figura 6.68: Epiplón gastrocolónico seccionado

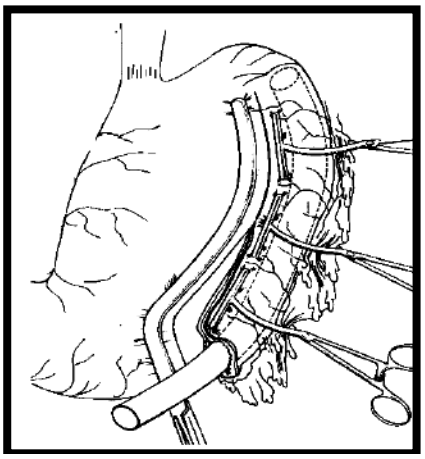

Figura 6.69: Se tutoriza la curvatura mayor y es posible realizar la sección gástrica mediante sutura manual o mecánica.

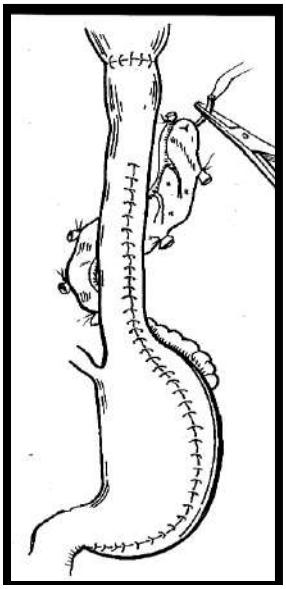

Figura 6.70: Procedimiento finalizado

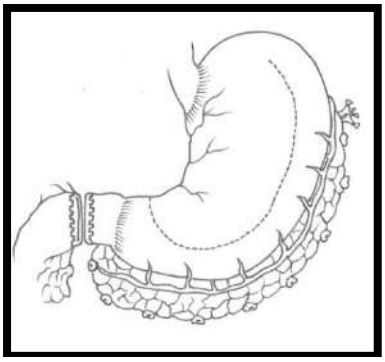

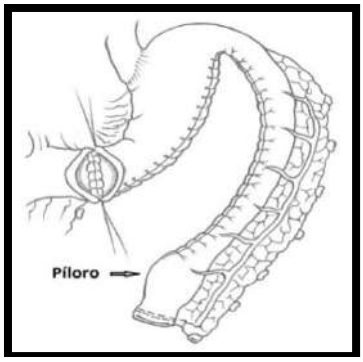

Figura 6.71: Técnica de Graviliu II.

Complicaciones

Se describen la necrosis del tubo, las fístulas anastomóticas, estenosis, abscesos subfrénicos, empiema y úlcera duodenal.

Comentarios: *En nuestro concepto, ante la presencia de una fístula traqueoesofágica con rápido deterioro del estado físico y psíquico por los accesos tusígenos repetitivos, el método es un recurso a considerar ante la imposibilidad o fracaso del taponamiento de la misma por una prótesis autoexpandible y la negación a desfuncionalizar al esófago mediante ostomas.*

No ha sido comprobado que la ligadura de la arteria esplénica incremente el flujo vascular en la gastroepiploica derecha, y la esplenectomía puede ser evitada si se demuestra que el parénquima esplénico puede mantener su viabilidad por vasos colaterales adyacentes.

8. Técnica de Postlethwait (101)

A diferencia del procedimiento de Graviliu, la técnica de este autor es también obtener un tubo a expensas de la curvatura mayor gástrica, pero nutrido

por la gastroepiploica derecha (Figura 6.72).

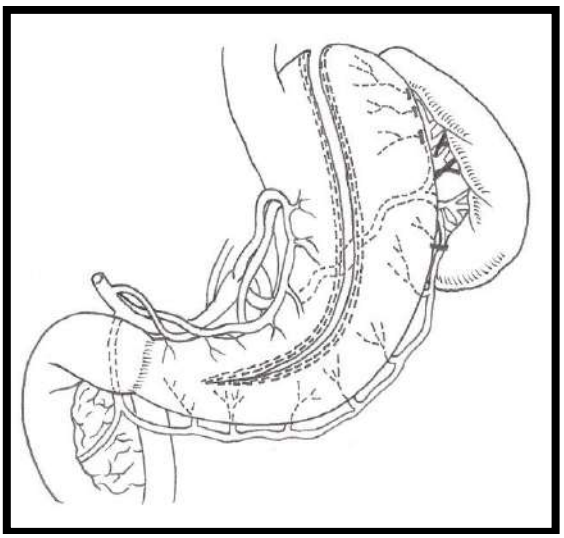

Figura 6.72: Esquema de la sección gástrica

Indicaciones

Al igual que la técnica precedente, ha sido empleada como procedimiento paliativo de la disfagia en los carcinomas irresecacables (102).

Vía de abordaje

El abdomen es abordado a través de una laparotomía supraumbilical y el cuello por una incisión preesternocleidomastoidea izquierda.

Técnica operatoria

El epiplón gastrocólico comienza a seccionarse entre ligaduras en la región del antro, a unos 3 ó 4 cm del píloro, preservando la arcada vascular de la gastroepiploica derecha. La liberación de la curvatura mayor progresa hacia la región proximalmente, hasta que el operador considere haber obtenido una longitud adecuada de tubo gástrico. Dos o tres vasos cortos deben ser ocluidos cercanos a la pared. Lograda la liberación de la curvatura gástrica, en la actualidad mediante sutura mecánica, la sección de ambas paredes se simplifica disminuyendo de manera significativa el tiempo operatorio. Se comienza realizando a 4 ó 5 cm del píloro una resección circunferencial mecánica, preservando un calibre adecuado para el pasaje de los alimentos al duodeno. Desde allí, con secciones proximales hacia la región esplénica, utilizando entre 5 a 7 cartuchos, se prepara el tubo que deberá conservar un diámetro aproximado y regular de 3 a 3,5 cm en su diámetro. En la última toma, la sutura ocluye la teórica boca anastomótica proximal. De inmediato, empleando material reabsorbible o irreabsorbible, toda la sección gástrica se protege con una sutura continua seromuscular con especial recaudo de no disminuir la luz de la plastia. Cercano al extremo proximal de esta, la sutura continua es reemplazada por puntos separados para prevenir su laxitud al preparar el cabo anastomótico (Figuras 6.73 a 6.76).

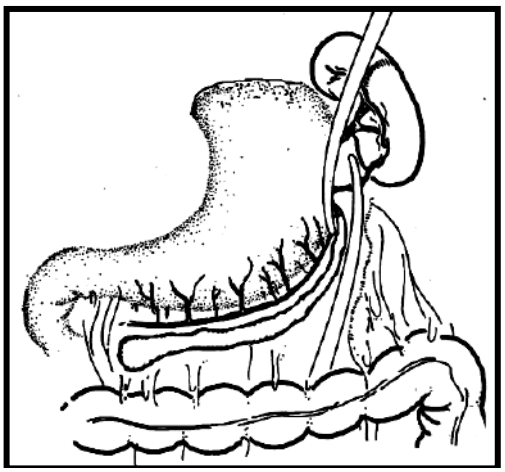

Fig. 6.73: Sección del epiplón gastrocólico

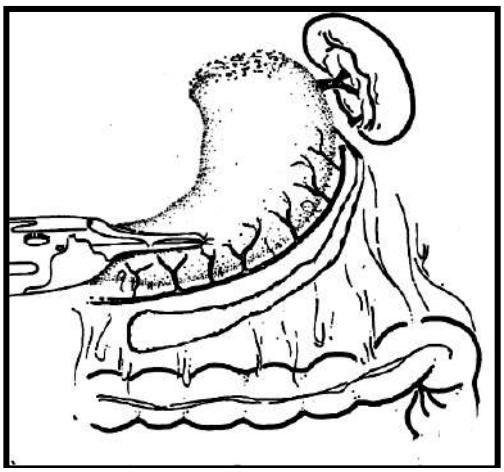

Fig. 6.74: Sección del tubo gástrico

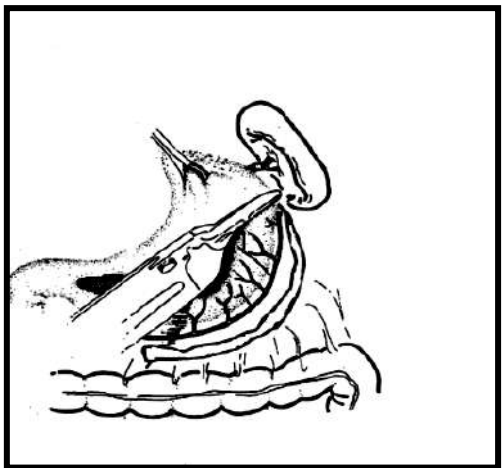

Fig. 6.75: Finalización del tubo gástrico

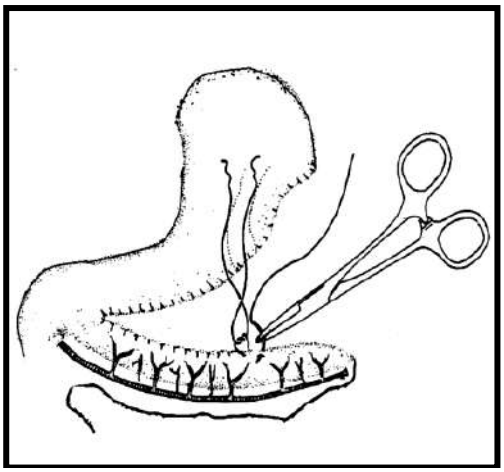

Fig. 6.76: Plano seromuscular de protección

Obviamente, la vía requerida para la transposición es la subesternal por la irresecabilidad del esófago tumoral. Si la preparación ha sido correcta y meticulosa, el extremo proximal puede llegar a la región cervical e incluso, hipofaringe sin tensión y la anastomosis puede ser realizada en forma terminoterminal.

La indicación de una piloroplastia, es relativa y alternativa de acuerdo al autor pues en sus evaluaciones no encontró diferencias de la evacuación gástrica posiblemente por la preservación de ambos neumogástricos. Complementa a la técnica con una amplia maniobra de Kocher que al elevar el antro, posibilita una mayor elongación de la plastia.

Complicaciones

En la experiencia del autor, la más importante ha sido la filtración anastomótica temporaria en un tercio de sus pacientes. La necrosis parcial o total del tubo no fue corroborada, pero observó un elevado número de reflujo gastroesofágico por la secreción de gastrina. En su serie de 20 pacientes, hubo una muerte postoperatoria por compromiso pulmonar y un 33% de

fístulas cervicales, sin necrosis evidente del extremo translocado.

Comentarios: *Comparándolo con la técnica de Graviliu (99), la preservación del bazo y la innecesidad de movilizar el páncreas, sumadas al flujo regular y confiable que proviene de los vasos gastroepiploicos derechos, permite suponer una mayor confiabilidad postoperatoria. Con respecto al reflujo gastroesofágico, según Henderson y colab. (103), en experiencias de laboratorio observaron que podía ser neutralizado ubicando un segmento remanente del tubo en la región subdiafragmática. No ha sido documentado que la plastia tubular conserve su peristalsis.*

La técnica de Postlethwait fue utilizada sobre todo para preservar la continuidad digestiva en pacientes con carcinoma de esófago irresecable, algunos de los cuales presentaban una fístula traqueoesofágica.

Este tipo de by pass esofágico, experimentado en nuestro medio por Alberti (102), fue abandonado o restringido en sus indicaciones por dos motivos. El primero, de acuerdo al análisis de la serie de Orringer (104), quien utilizó estómago total, por el número significativo de complicaciones a nivel de la anastomosis (19%), por la elevada morbilidad postoperatoria (59%) y la mortalidad hospitalaria (24%) que presentó. En las explicaciones no publicadas de numerosos autores, el probable motivo sería que la presencia del tumor actuaría como un factor gravitante negativo ante cualquier intento quirúrgico de reconstrucción. El segundo factor esgrimido fue el exiguo tiempo, de 5,9 meses de sobrevida logrado. Con técnicas menos agresivas como la intubación peroral o la alcoholización del tumor o su necrosis por láser, podría lograrse también un control limitado de la disfagia, sin los riesgos y la complejidad inherentes al procedimiento quirúrgico.

9. Técnica de Yamagishi (105)

Este autor prepara un tubo gástrico de 25 a 30 cm de longitud y de 2,5 cm de diámetro a expensas de la curvatura mayor, nutrido por el pedículo de la gastroepiploica derecha (Figura 6.77).

Realiza la sección distal a 3 cm del píloro y, para lograr un desplazamiento amplio y adecuado de la plastia, libera del tejido celuloadiposo al origen del vaso, en una extensión de 4 cm ligando todas las ramas destinadas al antro pilórico. El pedículo libre obtenido es de 10 a 12 cm.

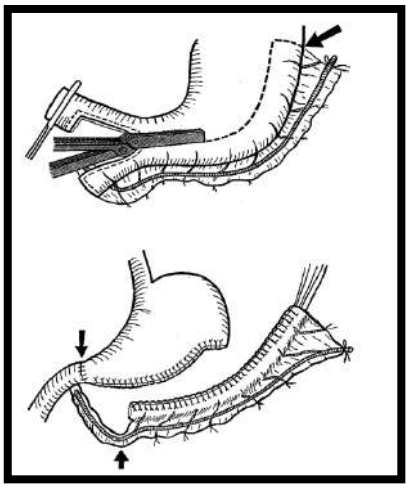

Figura 6.77: Preparación de la plastia mediante sutura mecánica y liberación del origen de la gastroepiploica

La plastia es transpuesta al cuello por vía mediastinal o preesternal y se realiza una anastomosis término-lateral con el esófago remanente. De inmediato, al extremo distal de la plastia gástrica proyectada sobre el plano de los apéndices xifoides se lo une con un ansa yeyunal en *omega*, con anastomosis en su base (Figura 6.78).

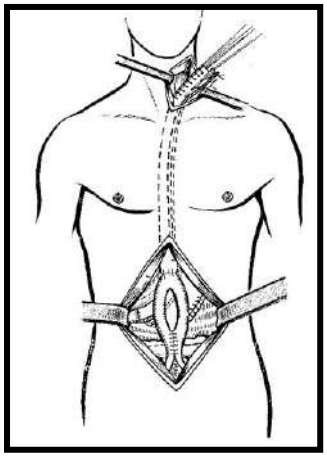

Figura 6.78: El procedimiento finalizado

Comentarios: *El autor indicó su técnica como tratamiento paliativo en pacientes con carcinomas irresecables del tercio superior del esófago, con nula mortalidad, escasa morbilidad y adecuada ingesta.*

Sin tener experiencia con este método, lo consideramos similar en los conceptos básicos descritos por Postlethwait pero de mayor complejidad.

10. Técnica de Von Fink

Esta técnica preserva la unión cardioesofágica, a ambos neumogástricos y evita la formación de esofagocele. Los requerimientos mínimos para realizar esta técnica de plastia revertida es una estructura gástrica indemne, sin lesiones secundarias, con un lóbulo hepático izquierdo de volumen normal y sin evidencias significativas de enfisema pulmonar, pues el descenso diafragmático dificultaría la aproximación apropiada del estómago hacia el cuello (106).

Técnica operatoria

Se preserva la arcada de la gastroepiploica derecha cuidando no lesionar el pedículo gastroepiploico izquierdo. A nivel del píloro, la gastroepiploica derecha y la pilórica son ligadas y seccionadas, y de inmediato el duodeno pospilórico es escindido y ocluido de forma manual o por sutura mecánica (Figura 6.79). Todo el estómago distal es liberado por el plano avascular de la curvatura menor así como por las bandas fibrosas de su pared posterior, quedando solo vascularizado por la gastroepiploica izquierda y por la coronaria estomáquica. Si se requiere aumentar su longitud para una adecuada anastomosis cervical, es posible obtener una extensión adicional de 7 a 8 cm de la plastia seccionando la totalidad de la pared gástrica en el ángulo derecho de la curvatura menor (Figura 6.80).

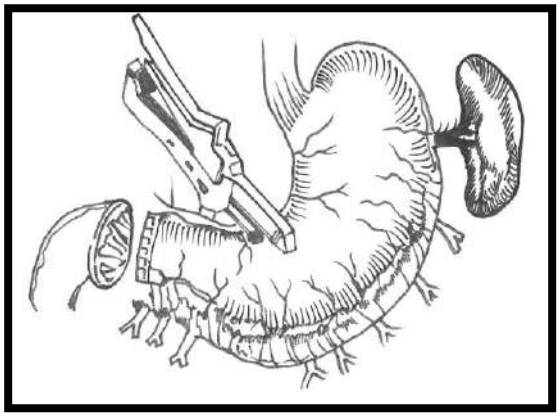

Figura 6.79: Liberación del estómago preservando los vasos gastroepiploicos derechos. Sección pilórica y aumento de la longitud de la plastia por sección de la curvatura menor

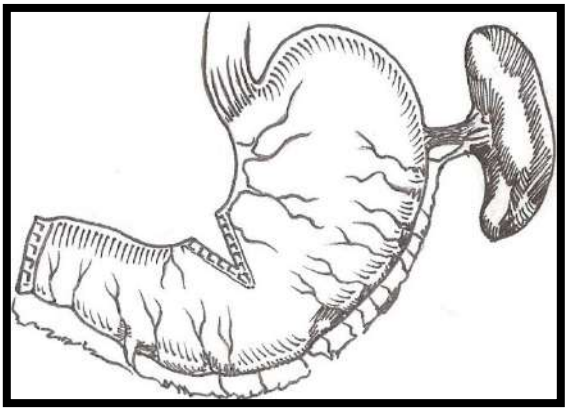

Figura 6.80: La plastia preparada para su eversión retroesternal

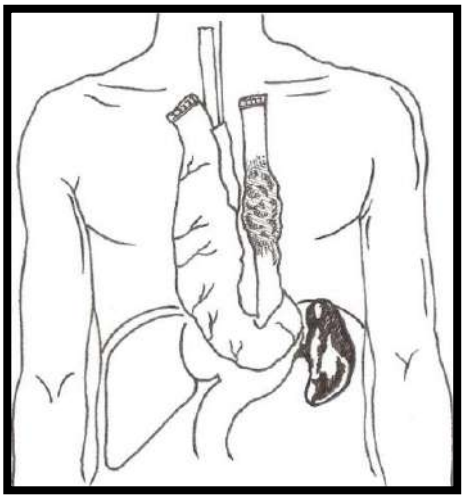

Figura 6.81: Sutura de la región antral al esófago cervical en el cuello y anastomosis del duodeno con la región más accesible del área subcardial.

En el cuello es disecado el esófago, dividido y ocluido su segmento distal. Por vía retroesternal se eleva al estómago invertido y la región antral gástrica es suturada con el esófago remanente proximal. La intervención se completa uniendo al duodeno con el lugar más accesible del área subcardial (Figura 6.81). Los autores emplean un catéter nasogástrico para aspirar las secreciones gástricas y bilioyeyunales. Un drenaje de la lodge esternal superior, a través de la cervicotomía, y una yeyunostomía de alimentación complementan el procedimiento. No es habitual que el extremo duodenal distal pueda ser aproximado al estómago subcardial, por lo que una gastroyetunostomía en omega o Y de Roux será necesaria.

Comentarios: *Ha sido descrita en particular como procedimiento paliativo en los carcinomas de esófago no resecables o por compromiso, con o sin fístula del árbol traqueobronquial, y en las estenosis intratables por ingesta de cáustico. El método puede ser combinado con una resección esofágica por vía transhiatal en el mismo acto operatorio o indicado después, en la reconstrucción del tránsito oral (107).*

Si bien no tenemos experiencia, consideramos que la preservación del drenaje del esófago inferior es conveniente en la exclusión de una fístula traqueobronquial y la diferencia con las técnicas de Graviliu, Postlethwait y Yamagishi evita las extensas suturas requeridas, las posibilidades del reflujo y disminuye el tiempo operatorio.

11. Técnica por Videolaparoscopía

Es una técnica que ha sido empleada por De Paula y colab. (32), con el objetivo fundamental de reducir las complicaciones intra y postoperatorias. Luketich y colab. (108) describieron posteriormente la resección y reconstrucción total del esófago a través de una toracoscopía y laparoscopía.

El instrumental es el habitualmente utilizado en cirugía laparoscópica, con una óptica de 30º y sutura mecánica lineal de 60 u 80 mm. La posición del paciente es en decúbito dorsal, con sus miembros inferiores entreabiertos y la

cabeza torsionada a la derecha para la disección cervical. La mesa operatoria es inclinada en Trendelemburg invertido de 30º, aproximadamente. El cirujano se sitúa entre las piernas del paciente. La óptica es manipulada por un auxiliar a su izquierda, y a su derecha se posicionan el ayudante responsable de la visión hiatal mediante la separación del lóbulo izquierdo del hígado y la instrumentista. El monitor de video es ubicado en la cabecera.

Previo neumoperitoneo, se introducen 5 trócares en la pared abdominal (109) (Figura 6.82). El primero (A), de 10 mm de calibre para la óptica, en un punto equidistante entre el tercio medio e inferior de la línea media supraumbilical; el segundo, en la línea medioclavicular derecha, inmediatamente por debajo del reborde costal, de 5 mm para el manejo de los instrumentales de la mano izquierda del cirujano; el tercero, en la misma localización pero a la izquierda, mediante un trócar de 10 mm, es para las manipulaciones de la mano derecha del operador; el cuarto, por debajo del apéndice xifoides, de 10 mm, es para el separador hepático, y el quinto, posicionado en el flanco izquierdo del paciente, de 10 mm, para las tracciones y presentación de las estructuras.

Se retrae el lóbulo izquierdo del hígado para exponer el hiatus esofágico y se lo sujeta con un autorretractor. Se comienza la disección dividiendo el ligamento gastrohepático y exponiendo el pilar derecho del diafragma. Se ligan los vasos cortos gástricos utilizando bisturí ultrasónico y endoclips largos. Es conveniente evitar la colocación de clips sobre los bordes gástricos por la posible laceración parietal de los mismos con los movimientos durante las tracciones. Como en las técnicas habituales, se preserva la irrigación por la gastroepiploica derecha y una vez

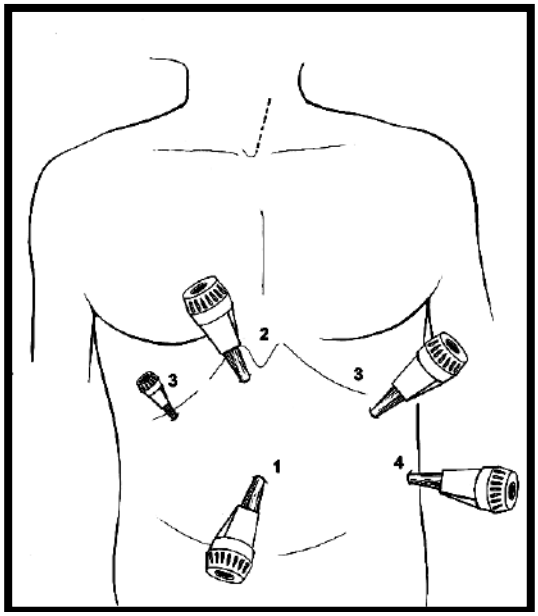

Figura 6.82: Ubicación de los trócares. 1 – línea media para la óptica; 2 – subxifoideo para la introducción del separador de hígado; 3 – izquierdo y derecho para la manipulación instrumental por el cirujano; 4 – para la tracción de estructuras intraabdominales

obtenida la liberación de la curvatura mayor, el estómago es retraído hacia arriba para disecar los ganglios linfáticos de los vasos del pedículo coronario. Cuando la arteria y vena gástricas son expuestas, se ligan y seccionan utilizando sutura mecánia vascular o doble clips proximal y uno distal.

El estómago puede ser utilizado en su totalidad como plastia o tubulizado por resección de la curvatura menor mediante el empleo de sutura mecánica lineal. Si se decide por un tubo gástrico, el mismo es construido mediante 5 a 7 cargas de Endostapler de 4,8 cm, comenzando por el extremo distal de la curvatura menor a través del trócar situado en el hipocondrio derecho. El resto de los disparos se realizan desde el trócar situado en la línea media. La plastia debe quedar unida por un sector final proximal para poder traccionar de la misma en dirección al cuello (Fig. 6.83).

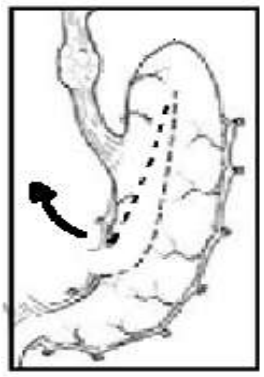

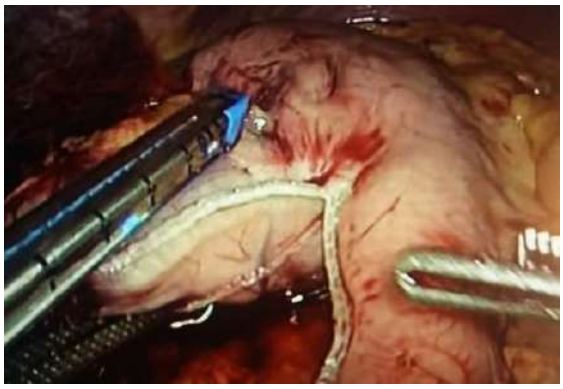

Figura 6.83: La sección de la curvarura menor no llega hasta el fundus. Desde la región cervical se tracciona y se procede a la separación y extirpación.

Braguetto y colab. (110) lo exteriorizan mediante una minilaparotomía de 5 cm una vez seccionado el esófago cervical y traccionado hacia la cavidad abdominal, efectúan la tubulización gástrica en forma extracorpórea mediante sutura mecánica y refuerzo de la misma con un surget manual con material reabsorbible (ácido poliglicólico 3-0), lo que otorga mayor seguridad al procedimiento quirúrgico. En contadas circunstancias realizaron la oclusión mediante dos planos de sutura manual.

Si se decide complementar el procedimiento con una piloroplastia, la misma se realiza utilizando tijeras ultrasónicas y se ocluye la brecha transversalmente mediante Endostitches 2-0.

El último paso de la intervención abdominal es la disección del pilar izquierdo y derecho del hiatus para acceder al mediastino. Esta maniobra se realiza al final, con objeto de minimizar el obligado desplazamiento del anhídrido carbónico en el mediastino. Ambos pilares son seccionados para ensanchar el hiato y prevenir la obstrucción de la gastroplastia.

Simultáneamente, por una incisión cervical preesternocleidomastoidea izquierda de 4 a 6 cm, el esófago cervical es movilizado y expuesto. Mediante disección digital, de modo progresivo se libera al esófago de los órganos mediastinales hasta contactarse con la disección transhiatal. Seccionado inmediatamente por debajo del cricofaríngeo, se introduce una sonda gruesa (K-10) por la cervicotomía, a la que se sutura el extremo del tubo gástrico que es traccionado hasta el cuello, para efectuar la esofagogastroanastomosis a este nivel. De Hoyos (109) propone no seccionar por completo la curvatura menor y traccionar del tubo gástrico desde el cuello. Con esta modificación se evitaría la torsión de la plastia durante el trayecto ascendente.

La pieza se extrae del campo a través de la cervicotomía y, previa comprobación que llega sin tensión, vascularizada, con adecuado retorno venoso y con la seguridad que no se ha rotado en su ascenso (la sutura de la curvatura menor debe permanecer hacia la derecha), se procede a reconstruir la continuidad digestiva. La misma se puede lograr utilizando un CEEA 21 ó 25 introducido a través de una pequeña gastrostomía o directamente por sutura manual. Por último, bajo guía laparoscópica, se tracciona suavemente a la plastia gástrica hacia el abdomen y se fija al diafragma con tres Endostitches 2-0.

Se realiza una yeyunostomía aproximadamente a 20-25 cm del ángulo de Treitz. El kit de yeyunostomía se coloca en forma percutánea en la cavidad peritoneal, bajo visión endoscópica y luego dentro del yeyuno, al que se ancla con la pared abdominal con cuatro Endostitches 2-0 para prevenir la torsión del asa yeyunal. El tubo alimenticio es fijado a la piel con sutura irreabsorbible.

Ambas cavidades pleurales pueden ser drenadas sistemáticamente o, si el operador prefiere, solo aquella cuya pleura mediastínica fue lacerada.

Comentarios: La técnica admite algunas reflexiones. La primera es que si se complementa el procedimiento con una laparotomía, para acelerar el tiempo operatorio o preparar el tubo gástrico, o simplemente para lograr un drenaje pilórico más fácil técnicamente, consideramos que se trata de una conversión del abordaje endoscópico y la longitud de la laparotomía es secundaria en cuanto al dolor y a sus posibles complicaciones. El segundo cuestionamiento es que mediante la técnica laparoscópica no es posible verticalizar el tubo gástrico para tratar de disminuir el segmento de hipoperfusión cefálico descrito por Liebermann-Meffert, lo que supuestamente condicionaría dos inconvenientes. Por un lado, en ciertos estómagos llegarían con tensión al cuello y, por otra parte, hipotéticamente, incrementaría el número de filtraciones anastomóticas cervicales severas por el menor aporte sanguíneo. Hasta el presente, si bien la cirugía mini invasiva gana adeptos en muchos centros quirúrgicos, por sus resultados similares a la transtorácicas y transhiatal y por sus dificultades técnicas posteriores a una adyuvancia, su empleo no ha logrado un consenso unánime (112) (113).

11. Nuestras modificaciones

Hemos realizado mínimas modificaciones al tubo gástrico propuesto por Akiyama, siempre con el objetivo de obtener su máximo de elongación y para que el antro pilórico, al final de la reconstrucción, nos permita ubicarlo en posición subdiafragmática, distante entre 10 y 15 cm del anillo hiatal.

En la oclusión de la curvatura menor, para la que adoptamos la técnica de Sugimachi, cuando no se cuenta con suturas mecánicas, primero reparamos los labios con puntos simples en número de tres o cuatro, equidistantes uno del otro para disminuir la retracción de la sutura y como prevención ante cualquier dehiscencia que se presente y limite la separación de los labios (114) (Figura 6.84).

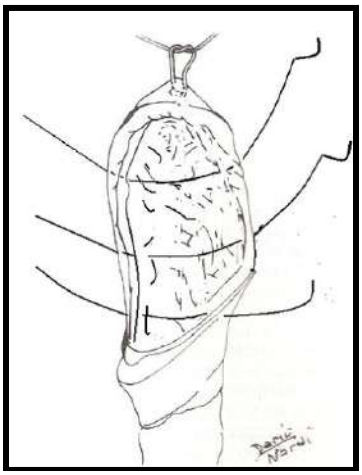

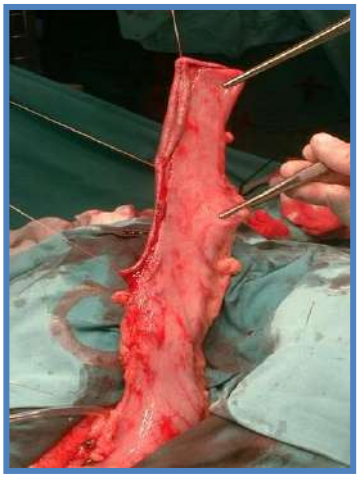

Figura 6.84: Con tres puntos equidistantes tomando la mucosa, ocluimos la brecha gástrica. Como realizamos sutura continua con polipropileno 000, cuando esta toma contacto con un punto de reparo, se unen ambos cabos.

Finalizada la anastomosis cervical traccionamos en sentido caudal a la plastia desde el abdomen mientras mantenemos digitalmente fijo al estómago subanastomótico, con la intención de lograr una correcta ubicación retromediastinal sin desplazamientos o acodaduras. Nos obligamos a destacar que esta maniobra deberá ser realizada con extrema suavidad, porque en un caso tuvimos una dehiscencia parcial de la anastomosis. Para evitar el desplazamiento pleural o cualquier herniación imprevista de un segmento yeyunal, fijamos la cara anterior de la plastia con uno o dos puntos a los bordes hiatales. Esta posición rectilínea favorecería la realización de futuras maniobras endoscópicas que puedan ser requeridas.

Durante muchos años no hemos ocluido por completo a los labios del abordaje cervical, pensando que con ello posibilitaríamos el drenaje externo de una eventual fistulización anastomótica. Para eso, a la mitad superior la cerrábamos con puntos de De Donatti, pero al resto lo dejábamos con puntos diferidos que podían ocluirse de inmediato si por la brecha se comprobaba la aspiración de aire hacia el mediastino con los movimientos respiratorios, el que persistentemente era evacuado por los drenajes pleurales. En la actualidad, ocluimos al abordaje cervical sin ningún avenamiento externo pero, en ciertos casos, cuando se nos presentan algunas dudas sobre la viabilidad del extremo cefálico, preferimos la oclusión parcial de la herida.

Si bien examinamos al grado de oclusión pilórica posdenervación en el examen final de la gastroplastia, solo en contadas ocasiones hemos debido recurrir a un drenaje pilórico. Así también, nunca hemos fijado su capuchón cefálico a los planos prevertebrales porque consideramos que si la sustitución presentaba una longitud adecuada para anastomosarla en el cuello, la propia presión negativa de las cavidades pleurales actúa como factor de un desplazamiento centrípeto.

Drenaje gástrico

En las resecciones del esófago, la vagotomía es un hecho prácticamente inevitable, por la estrecha relación que presentan ambos troncos neurales con el órgano digestivo y el margen es más exiguo, cuando más distal es la localización del proceso. En el estómago, su denervación altera las capacidades motoras y excretoras y en consecuencia, un retardo en la evacuación de su contenido es además incrementado por la disfunción pilórica.

Existe consenso generalizado acerca de que en el primer año de una sustitución esofágica el bolo alimenticio desciende por el interior del tubo gástrico inerte exclusivamente por gravitación, y el interrogante planteado ha sido si era imprescindible adicionar a la técnica un procedimiento quirúrgico que anulara el mecanismo esfinteriano para evitar la estasis y sus síntomas. Pero argumentos discrepantes plantearon la necesidad de prevenir el síndrome de evacuación rápida (*dumping*) y el reflujo duodenogástrico con sus relativamente intratables síntomas, así como su potencial modificación metaplásica de la mucosa.

La indicación reglada de un drenaje complementario continúa siendo un tema controvertido, por los resultados discordantes que se obtuvieron en las investigaciones reportadas. Al respecto, Lerut y colab. (115), en una completa y exhaustiva revisión sobre el tema, analizaron distintos aspectos con la intención de clarificar el problema. En evaluaciones retrospectivas con píloro indemne, Angorn (116) no comprobó endoscópicamente ni por laboratorio evidencias de lesiones inflamatorias en la plastia, por lo que este autor concluyó que el drenaje era prescindente. Hölscher y colab. (117), examinando pacientes entre 6 a 12 meses posteriores a la reconstrucción, confirmaron los hallazgos anteriores. Por su parte, Bonavina y colab. (86), en evaluaciones más alejadas, entre 1 y 5 años, y utilizando un alimento mezclado con radionucleidos, documentaron el rápido vaciamiento de la plastia gástrica, que no difería cuando se lo comparó con un grupo control.

Figura 6.85: Evacuación gástrica sin piloroplastia. El drenaje se realiza intermitentemente en torno a 60 minutos.

Dispares conclusiones arribaron otros autores en base a grupos randomizados. Huang y colab. (118), mediante controles baritados, concluyeron que una piloroplastia de rutina no era necesaria. Chattopadhyay y colab. (119), empleando alimentos líquidos radioactivos, comprobaron un retardo en el vaciamiento gástrico, pero sin observar una diferencia significativa entre los grupos con y sin piloroplastia. Por el contrario, Mannell y colab. (120), evaluando a plastias gástricas translocadas por vía retroesternal, comunicó que el drenaje pilórico prevenía de cuadros letales de broncoaspiración por la estasis que se producía.

El estudio más extenso en período de tiempo fue el diseñado por Fok y colab.

(121). En el postoperatorio inmediato, mensuraron a diario el drenaje gástrico, a través de un catéter nasogástrico, observando una mayor extracción en el grupo con piloroplastia. A las dos semanas, comparando la calidad de ingesta con una alimentación similar, encontraron una mejor respuesta en el mismo subgrupo. A los 6 meses no existían diferencias en la deglución, pero el subgrupo con piloroplastia refirió un menor porcentaje de síntomas indeseables, como regurgitaciones y distensión abdominal. A su vez, un mayor tiempo de estasis pudo documentarse empleando alimentos mezclados con radioisótopos, en los pacientes a quienes no se les realizó ningún tipo de drenaje. Por sus hallazgos, concluyeron que existe una gran variación individual en el vaciado gástrico, pues algunos pacientes asintomáticos presentaban un evidente retardo evacuatorio y viceversa, lo que motivó subrayar que las diferencias pueden corresponder a la actividad privativa de cada tubo sustituto.

Velanovich (122), en una serie de 58 pacientes sin piloroplastia, observó que 11 de ellos (19%) presentaban síntomas relacionados con la gastroparesia, como nauseas, vómitos, saciedad inmediata y presión retroesternal. Dos de ellos requirieron dilatación endoscópica, a un tercero hubo que realizarle un drenaje pilórico y los ocho restantes fueron tratados con terapéutica conservadora. Como dato significativo, ninguno de los pacientes presentó episodios de dumping, pero en 7 casos (12,1%) se diagnosticó reflujo gastroesofágico y cinco (8,6%) de ellos desarrollaron estricturas en las anastomosis.

Otras variables fueron analizadas con la intención de conocer sus efectos sobre el vaciamiento gástrico. Finley y colab. (123) estudiaron la relación de las distintas vías, comparando en particular la resección por toracotomía derecha con el abordaje cervicomediastinal y ambas con anastomosis cervical. Con la primera técnica hubo una alta incidencia de retardo evacuatorio (11%), lo que contrastó con lo observado con la resección transhiatal, que fue del 4%. A su vez, Bemelman y colab. (53) observaron, en relación al diámetro del órgano sustituto, que la evacuación gástrica era del 38% cuando todo el estómago había sido utilizado y del 3% si se correspondía a una plastia tubular. En sus conclusiones, argumentaron que el complemento de un drenaje pilórico no afectaba el vaciado, que se debería a la directa presencia de los alimentos y que la piloroplastia, si bien facilitaba el drenaje, no influía sobre los gradientes de presión intraluminal.

Por su parte, Collard (123) documentó, en trazados manométricos, la recuperación paulatina en el transcurso del tiempo de la motilidad de la plastia gástrica, siendo indistinto que se utilizara un tubo o todo el órgano, aunque destacó que las presiones obtenidas eran mayores en esta última variedad. Responsabilizó por las diferencias a la resección de la curvatura menor, que anula parte de los mecanismos de comando del plexo mientérico.

Sin haberse demostrado que la técnica de la piloroplastia clásica supere a la piloromiotomía, o a la dilatación digital o instrumental desde el interior de la plastia, el procedimiento es por lo general catalogado como seguro y sus complicaciones raras veces acontecen (124). Pero, como todo método complementario, no está exento de imprevisibles contratiempos.

Zieren y colab. (125) reportaron una disrupción fatal y dos estenosis diagnosticadas por episodios de vómitos. Huang y colab. (118), evaluando dos series de pacientes con y sin piloroplastia, observaron en el primer grupo una elevada incidencia de reflujo biliar (55,5%), de *dumping* (33,3%), de neumonía por aspiración (16,7%) y de

ulceraciones gástricas (22,2%), que contrastaban con los hallazgos del segundo grupo (8,6 %; 6,9 %; 3,4 % y 1,7 %, respectivamente).

Es evidente que sin drenaje pilórico se produce un cierto retardo en el vaciamiento gástrico cuando el paciente comienza a deglutir alimentos. Esta consecuente obstrucción pilórica, por lo general, no persiste más allá de una hora y es advertida cuando acontece el pasaje del contenido al duodeno. Pero, si este se retarda o se acompaña de regurgitaciones o estados nauseosos, la primera opción terapéutica es tratar de acelerar la evacuación con estimulantes de la motilidad, como los proquinéticos o el empleo de macrólidos (eritromicina). Es ante su ineficacia, que la dilatación con balón neumático por fibroendoscopia es un procedimiento que puede solucionar el problema. Por último, la decisión por un drenaje quirúrgico ulterior o directamente por una resección antropilórica con anastomosis distal en Y de Roux debe ser meditado de modo conveniente, pues el píloro se proyecta casi en las adyacencias del hiato diafragmático cuando la plastia fue elevada por vía retromediastinal.

Comentarios: *Solo en los treinta primeros casos de nuestra serie con tubo gástrico retromediastinal hemos realizado piloromiotomía, procedimiento que de inmediato abandonamos por observar un significativo número de episodios de reflujo biliar con neumopatías por aspiración, y porque en una oportunidad perdimos un paciente por filtración duodenal a través de la doble sutura. En un caso posterior, nos vimos obligados a indicarla intraoperatoriamente por el hallazgo de una retracción por úlcera cicatrizada. En todos nuestros pacientes observamos y comprobamos radiológicamente el retardo evacuatorio, situación bien tolerada en el 84,6% de los pacientes y acompañada de dolor en los restantes. Solamente en el 17,2% de los casos utilizamos activadores de la motilidad y nunca tuvimos que recurrir a la dilatación o a la realización de un drenaje quirúrgico. A su vez, la incidencia de síntomas relacionados a una acelerada evacuación ha sido de presentación excepcional y de escasa repercusión.*

Desconocemos el mecanismo intrínseco del funcionalismo pilórico en los tubos gástricos y si sus efectos adversos son meramente mecánicos o consecutivos a trastornos hormonales o por su desinervación.

Por último, la Tabla 6.8 pretende señalar los aspectos contradictorios en la indicación de un drenaje gástrico de rutina con su exclusión como complemento de la técnica de reemplazo

Tabla 6.8: Diferencias de la evacuación de la gastroplastia con y sin drenaje quirúrgico

	Sin drenaje	Con drenaje
Filtración postoperatoria	No	Posible
Vaciamiento gástrico	Retardado	Favorecido
Síntomas de retención	++	–
Neumonía espirativa	<	>
Reflujo bilioenterogástrico	<	>
Dumping	<	>
Control médico del reflujo	+ Fácil	+ Dificultoso
Recuperación funcionalismo antral	¿Posible?	¿Incierto?
Hipotética metaplasia epitelial	< incidencia	> incidencia

Abordaje cervical

Es habitual realizarlo en el mismo acto quirúrgico de la resección esofágica o eventualmente, si el paciente ha sido reintervenido para anular la discontinuidad del tránsito alimenticio, presentándose con un ostoma cervical.

La cabeza es lateralizada a la derecha con el cuello en hiperextensión (126). Una almohadilla entre ambas escápulas

para elevar al torso es conveniente, reparando en el apoyo adecuado del occipucio. La incisión se efectúa paralela al borde anterior del esternocleidomastoideo izquierdo (ECM), a partir de la horquilla esternal y en una longitud de 5 a 8 cm, o hasta la proyección en vecindad con el cartílago cricoides. Pinotti (127) prefiere abordar al esófago cervical a través de una incisión oblicua casi transversal, entre 2 a 3 cm por arriba del relieve esterno-clavicular (Figura 6.86).

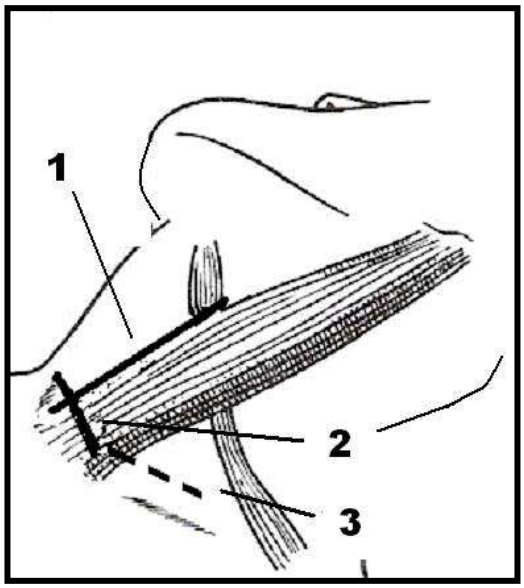

Figura 6.86: Vías de abordaje del esófago cervical: 1 – preesternocleidomastoidea; 2 – transversal de Pinotti; 3 – retroesternocleidomastoidea de Camaño

Previa ligadura en algunas ocasiones a la vena yugular anterior, separando lateralmente al ECM, se procede a la apertura de las fascias de los músculos omohioideo y esternocleidohioideo que cruzan el campo operatorio de afuera hacia adentro y de abajo hacia arriba y se los secciona con electrobisturí, o pueden también ser preservados (128). El lóbulo de la tiroides es suavemente luxado hacia la línea media por el dedo índice del ayudante, y la vena yugular interna y la carótida primitiva en sentido opuesto, mediante un separador de Faraveuf. No es imprescindible ligar ningún paquete vascular tiroideo o si se prefiere, solo el pedículo inferior. Se reconoce la tráquea y, por detrás de la misma, bien cercano al plano vertebral, se incide la fascia, y en el surco traqueoesofágico se reconoce al recurrente, que no requiere ser disecado ni reparado. Si no se lo individualiza, recomendamos liberar la cara posterior esofágica, en primer término del plano vertebral con el dedo índice, lo más caudalmente posible. A continuación, el ayudante modifica levemente la tracción del complejo laringotraqueotiroideo hacia arriba y el esófago cervical, entonces, se individualiza en el plano profundo entre la columna cervical y la tráquea (Figura 6.87). Se solicita al anestesista que desinsufle el balón neumático del tubo endotraqueal.

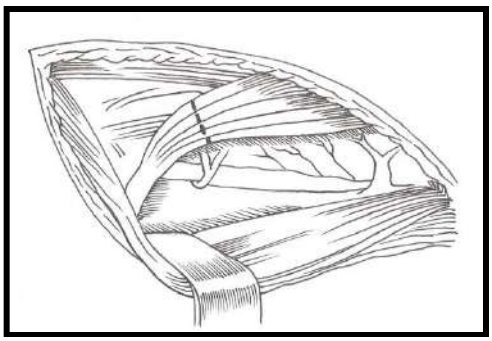

Figura 6.87: Sección del homohioideo

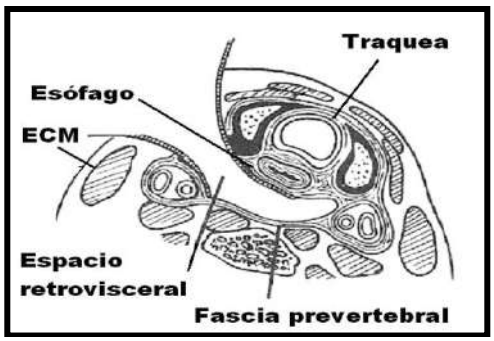

Fig. 6.88: Apoyado sobre el plano vertebral, (en líneas de puntos) se libera la cara posterior.

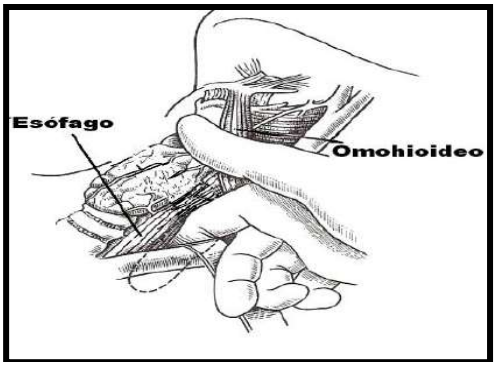

Figura 6.89: Liberación distal

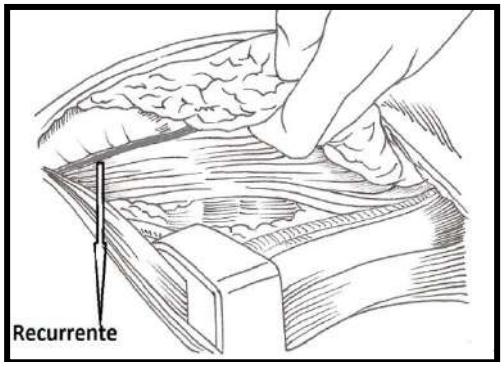

Fig. 6.90: Se observa el recurrente y se procede a separar la cara anterior de la membranosa traqueal

De inmediato, se aprehende su borde izquierdo con una pinza de disección atraugrip o siempre con maniobras digitales, el dedo es adosado sobre su cara anterior, liberándolo de la pared membranosa traqueal (Figura 6.88).

El tiempo más dificultoso es desprender al esófago de la unión del cartílago con la membranosa traqueal. Con una pinza con su extremo curvado o con el instrumento que nosotros empleamos (Figura 6.89), se lo circunda y eleva mediante un catéter de látex o de polivinilo K 30 ó K 9 (Figura 6.90). El siguiente paso es, mediante la tracción, continuar la separación del esófago distal de la membranosa traqueal. Liberado totalmente de su ubicación mediastinal, previo reparo con puntos de los bordes laterales proximales, se secciona al esófago en la región cervical para extraerlo en su totalidad por el abdomen.

El abordaje derecho no es una vía electiva, exceptuando cuando el operador, a través de una toracotomía derecha, presiona con su dedo índice desde el interior del tórax sobre el borde anterior del ECM, mientras el ayudante diseca los planos cervicales divulsionándolos con una pinza en dirección al tutor como reparo. Una vez logrado el contacto, con el extremo del

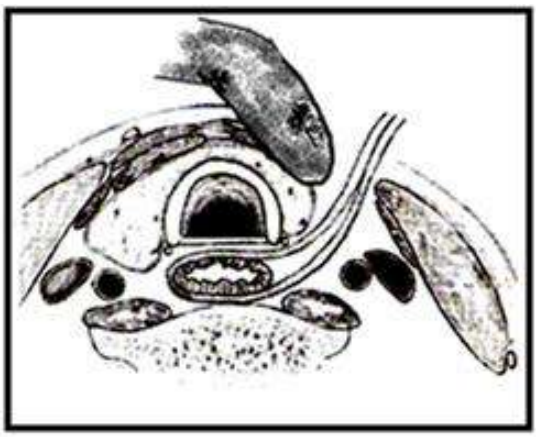

Fig. 6.90: Liberado el esófago cervical, se lo rodea con un catéter de polivinilo para traccionarlo y separarlo de la pared posterior de la tráquea por disección digital.

instrumento aprehende al guante del cirujano y, al retirar su mano, la introduce en la cavidad pleural. El remanente de esófago torácico, convenientemente reparado, es entonces traccionado con facilidad al cuello mediante una mínima disección (Fig. 6.91).

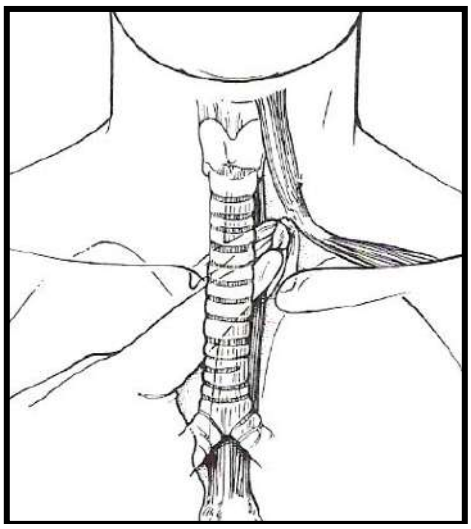

Figura 6.91: Con un dedo desde el hemitórax derecho, presiona sobre la fosa supraclavicular izquierda.

Por la vía derecha, el esófago se ubica en una proyección anatómica más hacia la izquierda por lo que su borde derecho no presenta una adecuada proyección para disecarlo; el recurrente laríngeo se encuentra más expuesto, pudiendo ser lesionado con facilidad al separar y circundar al esófago de las estructuras vecinas y por último, la posibilidad de existencia de un recurrente aberrante acontece con mayor frecuencia en ese sector (129).

Camaño (18) ha propuesto abordar al esófago cervical por una vía posterior al ECM. La incisión que utiliza es paralela a la clavícula desde la mitad del relieve del músculo hasta la vena yugular externa a la que no liga. Libera el borde externo del ECM y, por el triángulo posterior del cuello, reconoce a la aponeurosis cervical profunda que cubre a los músculos escalenos y al frénico. El plano vertebral es reconocido fácilmente y en la cara anterior de la columna cervical se libera digitalmente al esófago. Con este abordaje, el autor evita la lesión recurrencial por preservar la celda tiroidea, obtiene un acceso más directo al esófago y un mejor plano declive de drenaje en la eventualidad de una fístula anastomótica, pero Maillard y Hay han comentado que han debido abandonarla por la incidencia del síndrome de Claude Bernard-Horner (130).

Las dificultades mayores se presentan cuando la plastia, preferentemente colónica, debe ser anastomosada a la faringe o hipofaringe por estenosis consecutiva a la ingesta de cáusticos. La incisión cervical debe entonces realizarse desde el ángulo de la mandíbula hasta el hueco supraesternal, por delante del ECM. Gersik y colab. (131) han catalogado a las lesiones como faríngea, cuando la oclusión comienza por arriba de la proyección del cartílago tiroides; hipofaríngea, cuando se localiza entre esta última y el cricofaríngeo (proyección del cricoides); y cervical, por debajo de esta última (Figura 6.92). Mediante el examen endoscópico, complementado con las proyecciones anatómicas, es posible su ubicación correcta para el abordaje quirúrgico adecuado.

En pacientes con lesiones en la hipofaringe o en el esófago cervical, la faringe es disecada previa ligadura del pedículo tiroideo superior. Los músculos omohiodeo, esternohioideo y esternotiroideo son seccionados y la carótida primitiva desplazada externamente. Mediante disección digital, la pared lateral y posterior de la faringe es liberada del plano vertebral mientras que por vía oral, se introduce una bujía para reconocer el lugar de la estenosis. Ante la presencia de una estrictura supraglótica alta, previa división del músculo estilofaríngeo y resección del asta mayor del hueso hioides, se realiza una incisión longitudinal de unos 2,5 cm de largo, lateralizada hacia la izquierda de los músculos constrictores faríngeos superior y medio, y si es hipofaríngea, del constrictor inferior, incluyendo si fuese necesario al cricofaríngeo y a la pared del propio esófago. El recurrente izquierdo puede ser sacrificado.

Figura 6.92: Esquema de la ubicación de las anastomosis de acuerdo a la localización de la lesiones faringoesofágicas, según Gersik

Comentarios: *Utilizamos el abordaje preesternocleidomastoideo izquierdo por hábito quirúrgico con la técnica transhiatal. Cuando factores estéticos graviten (personas jóvenes, mujeres, cuellos elongados), una incisión oblicua casi transversal a 3 cm por arriba del relieve clavicular, puede reemplazarla otorgando similar campo quirúrgico (128). Al procedimiento de Camaño lo empleamos en dos ocasiones, pero realizando incisiones verticales, y consideramos que es una vía de abordaje adecuada, e incluso que podría ser empleada cuando se debe reintervenir sobre el esófago cervical.*

Cuando realizábamos la esofagectomía en dos tiempos, siguiendo los preceptos de Cámara-López, introducíamos el dedo índice desde el hemitórax derecho, presionando con su extremo sobre la fosa supraclavicular derecha por delante del esternocleidomastoideo, mientras el ayudante divulsionaba la piel y las fascias sobre el mismo. Una pinza aprehendida al guante del operador era arrastrada hacia el hemitórax, tomaba el hilo de reparo del esófago proximal seccionado y lo arrastraba al cuello para fijarlo (Figura 6.91. Rotando suavemente a la cabeza, por vía izquierda, también es factible. Esta técnica simplificaba la instrumentación del ostoma cervical sin requerir su disección, a través de una mínima incisión y sin el latente peligro de la lesión recurrencial.

Translocación de la plastia

Cualquiera de las sustituciones puede ser elevada hacia la región cervical por varias vías, las que por preferencia, conveniencia y habitualidad serían: 1- retromediastinal; 2- retroesternal; 3- endomusculoadventicial esofágica; 4- transpleural derecha e izquierda; 5- subcutánea (132) (65) (3133) (Figura 6.93). Su elección dependerá de varios factores.

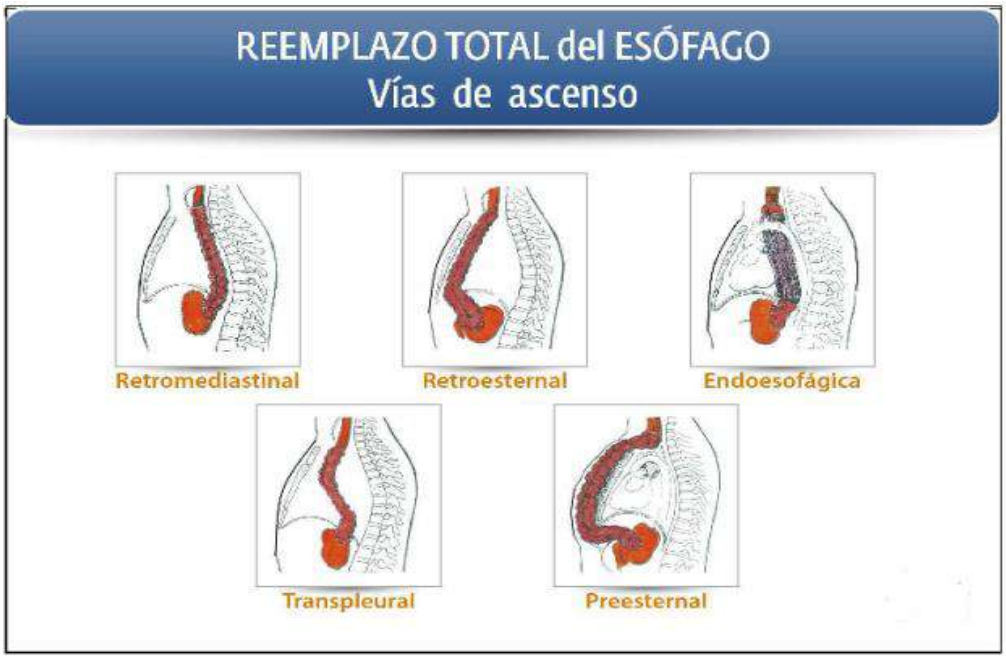

Figura 6.93: Vías de transposición de las plastias al cuello

El primero se relaciona con las preferencias del cirujano para la obtención de los mejores resultados y de su planificación, de acuerdo a los conceptos terapéuticos que considere más apropiados. Ello dependerá de si ha utilizado una toracotomía derecha o izquierda, con o sin laparotomía, o simplemente una resección por el procedimiento transhiatal.

En segundo lugar, dependerá de la etiología, localización y extensión de la enfermedad esofágica. Si esta es benigna, evaluará si extrae el órgano o, por precaución o por considerarlo desfuncionalizado, decide abandonarlo en su lecho. Si el proceso fuese maligno, la alternativa variará de acuerdo a si un remanente de tejido neoplásico no ha podido ser extirpado convenientemente, o existe la sospecha de una fístula traqueoesofágica. Otro concepto que puede ser esgrimido es que, ante una tumoración de extensión mayor de 5 cm y a pesar de la resección completa realizada, la inconveniencia de emplear el lecho natural del esófago para su sustitución por si una eventual recidiva local pueda comprimirla. Por último, si se opta por la complementación de una terapéutica actínica, la inmediata vecindad del órgano sustituto a la aorta es un factor predisponente para la formación de un proceso plástico que puede evolucionar hacia la ulceración fatal de la pared vascular.

El tercer factor es si la restructuración ha sido diferida por impedimentos técnicos, o por necrosis, o por la extracción obligada de una plastia necrosada.

El cuarto factor es la elección del órgano sustituto, que se debe considerar por los beneficios que se obtendrán y por los riesgos inherentes a la víscera elegida.

La distancia entre un punto fijo del abdomen y otro similar en el cuello varía según la ruta de elevación utilizada para la translocación de la plastia. En las observaciones de Litlle (134), las mediciones de la vía retromediastinal representaron una media de 30,3 (± 2,1)

cm, que contrastó con los 32,2 (± 2,6) cm de la subesternal y de los 34 (± 2,7) cm de la subcutánea preesternal. A similares conclusiones arribaron Coral y colab. (135), realizando investigaciones en cadáveres donde constataron que por la ruta posterior, las distancias al cuello disminuían en una media de 2,5 cm. Se deduce que una elongación mayor del órgano sustituto es requerida para la anastomosis cervical, de acuerdo a la elección o necesidad de la vía utilizada y ello implica que el aporte nutricional guardará una relación indirecta con la longitud de la misma.

El espacio retrocardíaco es la ruta preferencial y, eventualmente, cuando aquella no puede ser utilizada es la retroesternal. La vía subcutánea lograda por el decolamiento de la piel preesternal ha sido casi abandonada.

Ambas rutas presentan sus ventajas y objeciones. El mediastino posterior, el más utilizado, ha sido destacado por: 1 – no requiere preparación operatoria, 2 - su trayecto más corto (1.9 cm < que la subesternal y 3.7 cm < que la subcutánea preesternal); 3 – ser el lecho natural; 4 – menor incidencia de filtraciones anastomóticas cervicales; 5 – su facilidad en las dilataciones de las estenosis postoperatorias; 6 – porque en teoría puede comprimir pequeños vasos sangrantes o taponar laceraciones mínimas de la membranosa traqueal; 7 – por posibilitar una mejor calidad de ingesta por la comunicación más directa entre el esófago cervical remanente y el estómago; 8 – los resultados funcionales son mejores; 9 - menor compromiso cardiovascular que la retroesternal.

Como reparos se argumenta que: 1 – su necrosis o su filtración condiciona de inmediato un severo cuadro séptico muy difícil de neutralizar a pesar de la extracción de la plastia; 2 – por su eventual ulceración y fístula aórtica, si se indica irradiación mediastinal postoperatoria; 3 – por los inconvenientes para movilizar el estómago en la corrección de una firme estenosis de la anastomosis; 4 – porque la ruta favorece la aspiración traqueal de un reflujo biliogástrico; 5 - por las recidivas neoplásicas que obstruirían a la plastia; 6 – por su obliteración temprana cuando no se la ha utililizado en el mismo acto operatorio (Tablas 6.9 y 6.10).

Tabla 6.9: Inconvenientes vía retromediastinal

1	- Control hemorragia de la plastia
2	- Severidad infección por filtración
3	- Posibilidad de broncoaspiración
4	- Desviación plastia hacia la derecha o izquierda
5	- Posibilidad de obstrucción por recidiva neoplásica
6	- Dificultad de reintervenciones alejadas (tumor en la plastia)
7	- Movilización de la plastia (estenosis cicatriciales)
8	- Irradiación del lecho mediastinal por la posibilidad de fístula gastroaórtica
9	- Obliteración prematura si no es utilizada precozmente

Tabla 6.10: Contraindicaciones vía retromediastinal

Contraindicaciones vía retromediastinal

- Operación en 1 tiempo con toracotomía
- Intervención en dos tiempos (resección y posteriormente reconstrucción)
- Infección del lecho mediastinal por filtración de la plastia
- Restos de neoplasia abandonada
- Posibilidad o indicación de irradiación post reconstrucción
- Si el espacio por detrás del manubrio esternal es estrecho, imposible de dilatar digitalmente o dos dedos no pueden ser rotados en uno u otro sentido

Conceptos totalmente opuestos a los descriptos fundamentan el empleo del espacio retroesternal (Tabla 6.11).

Tabla 6.11: Aspectos diferenciales topográficos de la plastia

VÍAS DE ASCENSOS DE LAS PLASTIAS
Ventajas e inconvenientes

	Retromediastinal	Retroesternal	Subcutánea
Lecho natural	Si	No	No
Longitud trayecto	<	>	>+
Preferencias	+++	+	-
Fístulas anastomóticas	+	++	+++
Mediastinitis	+++	+	No
Broncoaspiración	+++	+	No
Desplazamiento plastia	Si	Probable	No
Compresión pulmonar	Posible	No	No
Compresión cardíaca	Primeros días	Posible	No
Calidad de ingestas	+++	++	+
Dilatación estenosis	Fácil	Difícil	Muy difícil
Movilización plastia	Muy difícil	Fácil	Muy fácil
Control hemorragia			
Estética	-	-	Desagadable
Irradiación posterior	Desaconsejable	-	-

La ruta retroesternal es la segunda elección. Tiene cierta predilección en los niños porque el espacio favorece una mejor adecuación de la plastia que el retromediastinal. Es también la predilecta si se plantea que se indicará radiación del mediastino posterior o si se prevé una recurrencia tumoral local (30 % de posibilidades). Por último, al no contactar con el árbol traqueobrónquico y la aorta, es preventiva de filtraciones con ambos sistemas. Como reparo se le reconoce que presenta una mayor repercusión cardiológica.

El espacio retroesternal es fácilmente logrado mediante disección roma dígitomanual exangüe, obtenida desde el borde superior del manubrio esternal e inferior del cuerpo del esternón, introducida desde el abdomen a través de una brecha diafragmática. La progresión se realiza en contigüidad estricta y permanente con la cara posterior del esternón. Hasta que ambos índices no se contacten en el interior del tórax, la disección no deberá apartarse de la línea media. Una vez logrado este paso, la cavidad se amplía con la introducción del dedo medio desde arriba y de los restantes dedos por debajo, mediante movimientos oscilantes (Figura 6.94). Es aconsejable que no se intente extender la disección lateralmente, más allá del plano de los cartílagos condrales, para evitar la apertura de las cavidades pleurales, en particular la derecha. Maillard y Hay (136) han comunicado que este trayecto es un 25% más largo (5 a 10 cm) cuando se lo compara con la vía retromediastinal. El monitoreo cardíaco es imprescindible por el desplazamiento obligado del corazón hacia atrás. En la opinión de Mannell y colab. (120) tiene varias ventajas. La posible distensión del estómago por aire o líquidos en el postoperatorio inmediato no comprime los pulmones, disminuyendo el riesgo de una neumonía en este período, el peligro de una mediastinitis es obviado y no puede ser comprometido por una recidiva neoplásica, por lo que se puede indicar radioterapia sin temor a una lesión de la plastia.

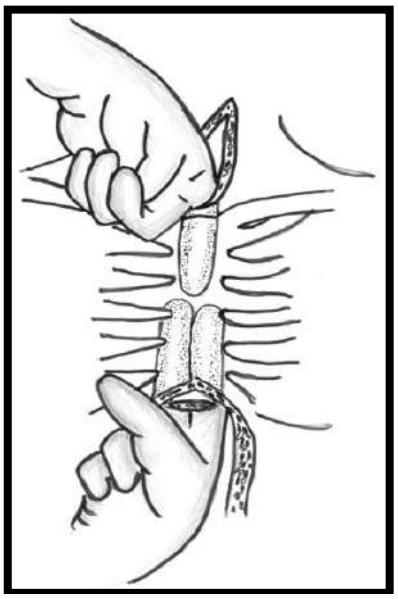

Figura 6.94: Preparación digitomanual de la vía retroesternal. El paso siguiente al dibujo es también introducir el dedo medio por la región cervical y otros dos a cuatro dedos por el foramen diafragmático hasta contactarse interiormente.

Las paletas disectoras ideadas por Cámara López (40) (Figura 6.95) son muy prácticas para lograr con seguridad y nula repercusión cardiovascular el objetivo propuesto. El instrumento, en calibre progresivo, es deslizado hacia la región cervical, presionando su extremo superior, ligeramente curvado, sobre la pared posterior del esternón. A nivel del ángulo de Louis, un estrechamiento natural del conducto siempre se encuentra presente. Con movimientos oscilantes de las espátulas o con la ayuda del dedo índice introducido por la cervicotomía, el relativo obstáculo es fácilmente soslayado.

Figura 6.95: Paletas descritas por Cámara-López para la preparación del túnel subesternal. Obsérvese la curvatura del extremo superior de los instrumentos para su apoyo en la pared posterior del esternón. Las espátulas miden 30 cm de longitud y entre 1 y 6 cm de ancho.

Dowson y colab. (137) prefieren, al utilizar esta vía, realizar una esternotomía longitudinal. En sus observaciones comunicaron que la isquemia por obstaculización al retorno venoso de la plastia es posible por la estrechez del túnel en la entrada del tórax. Los autores recomiendan la sección del tronco venoso innominado, la resección de parte del manubrio esternal, epífisis clavicular interna y el cartílago de la primera costilla. Compensan la posible morbilidad inherente a la sección esternal con los beneficios de una plastia bien vascularizada. La esternotomía, de inmediato a la finalización de la intervención, es ocluida con la técnica habitual.

Las rutas transpleural derecha o izquierda son empleadas cuando la resección se realizó mediante el abordaje torácico. La disección mediastinal del esófago y la integridad de la cavidad pleural contralateral condicionan que la víscera sustituta ubicada en el lecho retrocardíaco se desplace hacia el hemitórax abordado en los instantes inmediatos a su oclusión.

La vía subcutánea es el último recurso a utilizar para elevar la plastia. Sus desventajas, en especial la cosmética, la necesidad de una longitud excepcional del órgano de reemplazo y el elevado número de filtraciones anastomóticas son sus principales inconvenientes. La angulación en la región cervical es muy aguda y dificulta el pasaje de los alimentos. En la preparación del túnel durante la disección lateral se deberá extremar las precauciones porque pueden lesionarse los vasos del pectoral mayor provenientes de las mamarias internas, por lo que se sugiere utilizar un instrumento flexible. Sin embargo, Yannopoulos y colab. (138) destacaron que la viabilidad del esófago proximal, al liberarlo de su lecho mediastinal, es posible en una extensión variable entre 7 y 16 cm. La nutrición se logra a través del plexo submucoso y el cirujano, por razones de seguridad, determina el lugar de la sección distal por su coloración, el sangrado espontáneo y el grado de peristalsis. En la opinión de los autores, sus indicaciones formales serían cuando no es posible emplear el estómago o el colon para una sustitución total, como cirugías previas, pancreatitis, peritonitis, o porque una anastomosis intratorácica es desaconsejable por limitaciones cardiopulmonares, o un residuo neoplásico no ha podido ser extirpado en un paciente con una cirugía cardíaca previa que ha obliterado el espacio retroesternal. Otra propuesta es la disrupción de una anastomosis esofagogástrica distal o esofagoyeyunal con reconstrucción en dos tiempos. En síntesis aceptaríamos que la indicación formal sería en los pacientes con severa enfermedad cardiopulmonar pulmonar y extensas sínfísis pleuropulmonares porque no ejerce presión sobre los

órganos intratorácicos. La sección del esternocleidomastoideo es casi siempre necesaria. En el postoperatorio requiere relativamente un menor tiempo de empleo de la AMR que las anteriores y permite la complementación de injertos miocutáneos. Se accede fácilmente a la misma en caso de necrosis o fístula.

El reparo más importante es el aspecto cosmético, en especial en el sexo femenino por el abultamiento de la piel en la región supraclavicular y subesternal que se produce al deglutir el alimento, requiriendo maniobras manuales de presiónes para su desplazamiento.

Exceptuando a las vías transpleurales, la translocación del tubo de reemplazo requiere habitualmente de un doble mecanismo para su desplazamiento hacia el cuello: del empuje digitomanual distal y del complemento de una tracción suave proximal a través de un catéter previamente ubicado en el espacio a ocupar que fundamentalmente direcciona a la sustitución.

Confirmada una vez más la ausencia de pérdidas sanguíneas importantes en el lecho mediastinal, por visión directa o por evaluación objetiva al extraer la tira de gasa compresiva alojada temporariamente en el mismo al extirpar el esófago, o por la aspiración de una o ambas pleuras si han sido laceradas, o por observación mediastinoscópica, la plastia es elevada anudando el reparo fúndico (*hight point*) al extremo distal de un catéter mediastinal, que fue antes ubicado en ese espacio (139). El cirujano toma el extremo proximal del órgano sustituto entre su pulgar, por su cara anterior, y sus dedos índice y medio por la cara posterior, y lo eleva dirigiéndolo a través del mediastino posterior, mientras desde la cervicotomía, con la otra mano o el ayudante tensiona con suavidad el catéter como intentando solo direccionar a la translocación. A nivel de la bifurcación traqueal, el pulgar debe retirarse porque el espacio se estrecha. El cirujano continuará empujándola para elevarla y compimiéndola suavemente hacia la columna para evitar su rotación, destacando que evitará perder el contacto con la sutura de la curvatura menor para prevenir torsiones. Este sincronismo es requerido como prevención de desgarros parietales así como indeseables rotaciones de la plastia. Pero, en esta maniobra, al igual que durante la extracción manual del esófago, enfatizamos que constantemente se monitoree el ritmo cardíaco y la tensión arterial. El fundus translocado, o el colon, es recibido en la región cervical y mediante tracción sostenida sobre el eje de la curvatura mayor o el borde antimesentérico, respectivamente, se intentará obtener un segmento aproximado entre 4 a 8 cm de longitud.

Comentarios: *Debemos analizar diversos aspectos.*

El primero concierne al exiguo espacio que anatómicamente presenta el opérculo torácico. La entrada al tórax se encuentra conformada por la 1ª vértebra dorsal, los primeros arcos costales y el borde superior del manubrio esternal. A partir de allí y hasta el nivel del ángulo de Louis, el diámetro natural del contexto torácico se reduce de forma ostensible, lo que permite suponer que la ubicación de cualquier estructura de mayor volumen que el esófago normal puede ser alterada en su viabilidad por un consecuente obstáculo a la circulación nutricia o por alteración del drenaje venoso.

Consideramos que una maniobra útil para evaluar el diámetro del orificio antes de deslizar a la plastia es introducir desde el abdomen a la mano derecha. Si solo en el paso por detrás del manubrio esternal se logra emerger dos dedos por la cervicotomía y no es posible movilizarlos para agrandar el paso,

aconsejamos resecar el segmento izquierdo del manubrio esternal o emplear la vía retroesternal. La seguridad, para evitar la compresión de la plastia, es lograr introducir sin dificultad tres dedos y que estos logren ser parcial y suavemente rotados en uno y otro sentido (Figura 6.96).

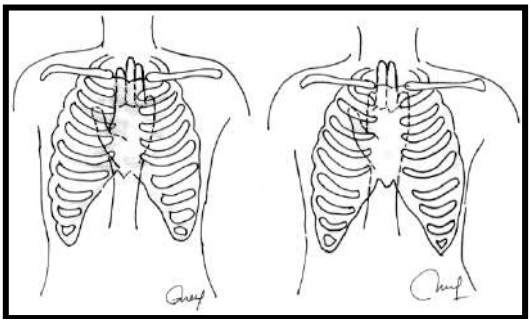

Figura 6.96: El opérculo torácico es un sector que limita al desplazamiento cervical de la plastia por vía retromediastinal. Si tres dedos del operador pueden ser introducidos con facilidad, el diámetro es el adecuado. Si en cambio solo permite la introducción de dos dedos, sugerimos la observación de la vascularización durante 20 minutos.

Al segundo lo referimos a la protección del extremo proximal, que por una tracción brusca o excesivamente sostenida, al quedar detenida en el plano que conforma el ángulo de Louis y la 2ª vértebra dorsal, puede lacerarse en sentido longitudinal. Han sido preconizadas diversas técnicas, con la intención de soslayar esta complicación. Shriver y colab. (140) cubren el extremo con una bolsa plástica y anudan a la plastia lateralmente con hilo de seda. La lubricación externa favorece su deslizamiento. En nuestra práctica hemos utilizado de forma indistinta una sonda de Foley N° 18 con el balón insuflado para desplazar los posibles obstáculos tisulares, o el capuchón semirrígido de un sachet de suero de 100 cm3, o la combinación de una sonda de Foley con una bolsa plástica, con resultados también aceptables (Figura 6.97), pero no lo realizamos de rutina.

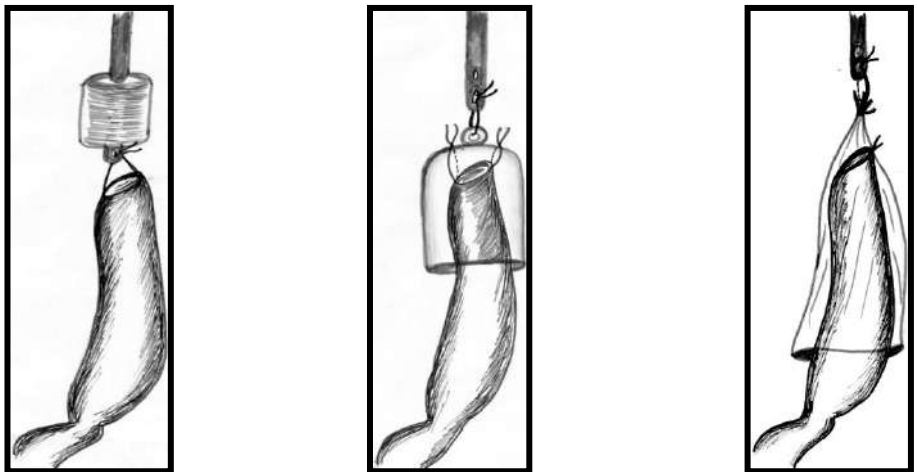

A **B** **C**

Figura 6.97: Protección de la plastia en la elevación por el mediastino a la región cervical: A – Con sonda de Foley; B – Con capuchón de plástico semirrígido; C – Con bolsa plástica

Una de las causas esgrimidas para explicar el número mayor de filtraciones de la anastomosis cervical, que se produce cuando se opta por la ruta subesternal, es que el trayecto requiere de una plastia de mayor longitud y esta puede quedar tensionada al abordar el cuello. Orringer (104) destacó que, en ocasiones, una exostosis exagerada posterior de la epífisis esternal de la clavícula izquierda puede comprimir el extremo proximal de la plastia en la entrada del tórax, situación anatómicamente magnificada por su plano natural de inclinación (Figura 6.98). El esófago cervical se sitúa en esta región por detrás y a la izquierda de la tráquea, por lo que sugirió para amplificar el espacio y evitar esta complicación, la resección de la mitad izquierda del manubrio esternal, conjuntamente con el primer cartílago costal y la epífisis medial de la clavícula (Figura 6.99). Situación similar puede acontecer con una exostosis de la sexta vértebra dorsal visualizable antes en la tomografía.

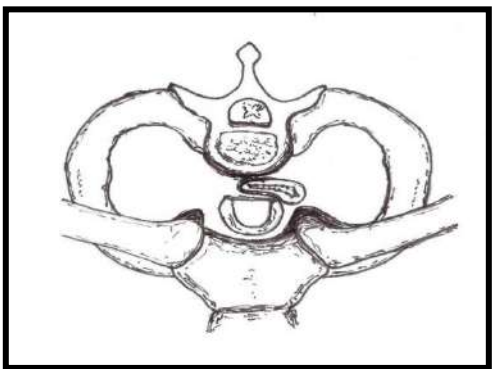

Figura 6.98: Exostosis de la epífisis clavicular izquierda

A través de la cervicotomía, se libera en primer lugar al manubrio de los ligamentos posteriores luego de la separación digital del tronco venoso innominado. De inmediato, se seccionan las inserciones esternales y claviculares del esternocleidomastoideo y en el ángulo entre la clavícula y el extremo medial de la primera costilla se introduce la sierra de Gigli para su sección. Esta maniobra requiere precaución porque la vena subclavia ubicada inmediatamente por debajo de la epífisis clavicular interna puede ser lesionada. A continuación se extirpa con precaución el cartílago condral para evitar lacerar la pleura parietal. Los vasos mamarios internos deben ser preservados por si existiera la posibilidad de un injerto libre de yeyuno en caso de necrosis de la plastia o, directamente, pueden ser ligados. Por último, con costótomo, se realiza la extirpación del manubrio esternal.

La entrada al tórax, cuyas dimensiones son de alrededor de 5 cm en sentido longitudinal por 10 cm en transversal, se incrementa entre un 40 a 60%, lo que permite anular todo factor compresivo sobre una plastia transpuesta a la región cervical.

Según Barkley y colab. (141), la resección de la unión esternocondroclavicular es bien tolerada en general, pero una prematura depresión del hombro puede ocasionar la compresión de la vena subclavia sobre la primera costilla, entorpeciendo el drenaje

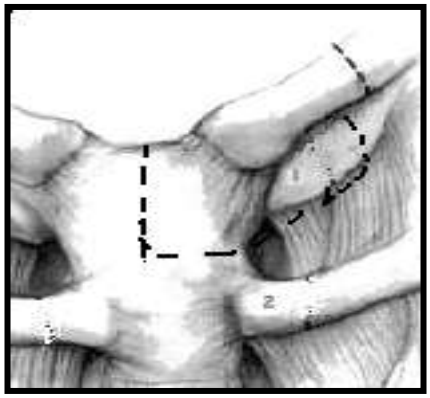

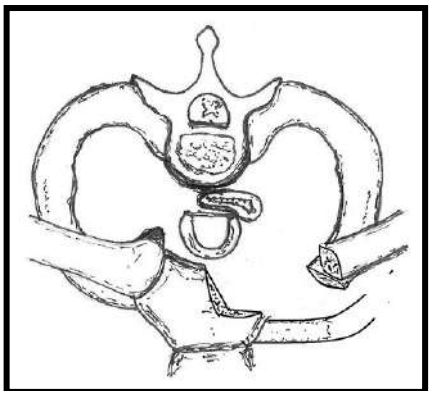

Figura 6.99: Resección de la mitad izquierda de manubrio esternal, epífisis interna de la clavícula y primer cartílago condral para ampliar la entrada al tórax

venolinfático con la consecuente edematización del miembro superior. Como profilaxis, los autores recomiendan en el postoperatorio inmediato la elevación del brazo y la abstención de administrar fluidos y medicamentos a través de sus afluentes venosos del antebrazo izquierdo. En los controles a largo plazo observaron secuelas mínimas, como dificultad en el funcionalismo o movimiento del brazo o del hombro y, aunque en un número muy limitado, persistía una restricción para elevar al miembro por encima de la cabeza. Kotsis y colab. (142) comunicaron que la entrada del tórax no es un complejo anatómico que obstaculiza la elevación de la plastia y que incluso, puede actuar como factor compresivo isquémico. A su criterio, con la desinserción de los fascículos esternales del esternocleidomastoideo es suficiente para reducir la posible presión externa. En dos ocasiones en que lo hicimos para evitar la resección esternocondroclavicular no comprobamos un aumento de los diámetros de la entrada al tórax como preconizan estos autores.

En el concepto de DeMeester y Kauer (129) esta resección puede ser obviada cuando en la extirpación del esófago ha sido preservado un segmento cervical suficiente, que permita que la anastomosis quede a nivel o inmediatamente por debajo del plano del borde superior del esternón. En esta situación, las posibilidades de compresión prácticamente no existen y las ondas peristálticas del esófago remanente propulsan con suficiencia al bolo alimenticio.

Otra observación de la ruta subesternal ha sido también descrita por DeMeester y Kauer (129) cuando en la entrada al espacio precardíaco a través del diafragma, la inserción del pericardio conforma un ángulo agudo que puede dislocar a la plastia y elongar los vasos, entorpeciendo sobre todo el retorno de la circulación venosa. Una incisión longitudinal del pericardio de 2 a 3 cm por arriba y sobre su base con cierre transversal, convierte a la angulación en un plano romo (Figura 6.100). En ocasiones no procedimos a ocluir la brecha sin observar alteraciones consecuentes, pero destacamos que la pérdida del líquido intrapericárdico puede originar un dolor precordial intenso, confundible con una obstrucción coronaria, y que incluso es posible que se refleje en el electrocardiograma como un desnivel S-T o una T invertida. Por lo común dura de 2 a 3 días, desapareciendo de forma paulatina con

el adosamiento de sus hojas serosas o por efecto de corticoides.

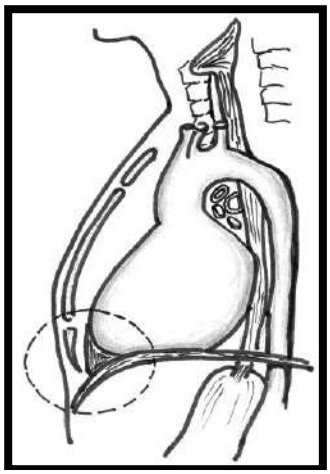

Figura 6.100: Inserción anterior del pericardio que puede obstruir por compresión a una plastia subesternal

Una variante aceptada con reparos por la experiencia limitada existente al presente es la técnica en que solo extirpan la mucosa del esófago preservando las capas musculares y adventicial en su original lecho retrocardíaco. Sugerida por Rhen (127), experimentada en laboratorio por Akiyama (132), practicada por Saidi (143) (144), ha sido conceptuada por Hiebert (145) como una técnica simple, ingeniosa y lógica. Los fundamentos de la vía endoesofágica son esencialmente disminuir las pérdidas sanguíneas, proteger las estructuras mediastinales en la disección roma, minimizar las complicaciones traqueales y del conducto linfático, preservar los neumogásticos y el recurrente torácico y utilizar el tubo muscular del esófago residual como un túnel a través del que el estómago o el colon son elevados al cuello para la anastomosis primaria.

La mucosa esofágica es la estructura más importante de las distintas capas que conforman al órgano y es posible considerarla como el revestimiento interno más resistente del aparato digestivo. Este último concepto se sustenta en que, a pesar de su exigua circulación nutricional y de la ausencia de mecanismos protectores, es infranqueable ante la potencial agresión de las virulentas cepas de microorganismos que habitan en el interior de su luz, así como también es reconocida por su firmeza textural en las anastomosis con vísceras sustitutas. Posee además como característica una mayor movilidad y una clara separación del plano muscular, presuntamente por el alto contenido lipídico en ese sector, lo que permite una fácil disección y por la que puntualmente, es posible diferenciarla del resto de los órganos del tracto alimenticio.

La intervención propuesta por Saidi, en particular para los carcinomas del tercio distal, se inicia con la exploración del esófago cardial a través de una laparotomía supraumbilical. Traccionando de la unión esofagogástrica con un catéter o similar, se apoya el esófago disecado sobre el dedo índice de la mano izquierda y se realiza una miotomía circular transversalmente a su luz, no menos de 7 cm por arriba del margen superior palpable de la tumoración. Con el mismo dedo, se separa la capa muscular de la mucosa, introduciéndolo en la submucosa en dirección cefálica. La colocación previa de una sonda nasogástrica por vía nasal actúa como tutor palpable en la disección y con su tracción distal suave pero firme, las maniobras de separación de las capas son facilitadas. La liberación continúa hacia el tórax superior, tan proximal como fuese posible (Figura 6.101).

Por disección cervical, la mucosa es también disecada con la técnica comparable a la distal. En este sector existen usualmente algunas fibras vasculares entre las capas muscular y la mucosa, que deberán ser seccionadas pero las pérdidas sanguíneas ceden de

forma espontánea. Esta separación proximal es conveniente secundarla de modo simultáneo con las maniobras desde el abdomen hasta que los dedos disectores de ambas manos se contacten. Los bordes musculares del esófago cervical son reparados con puntos de sutura o tomados con pinzas de Babcock y la mucosa es entonces seccionada en el cuello y extraída íntegra desde la disección inferior, mediante una tensión sostenida del tutor, al que ha sido adherida con puntos transfixionados. Un segundo catéter es acoplado previamente y permanecerá en el túnel muscular como guía para su dilatación y luego como elemento tractor para la posterior elevación de la plastia. Destacan los autores que es conveniente realizar la dilatación con movimientos digitales espiralados y con presión sostenida sobre los bordes laterales, para evitar lesiones de las estructuras mediastinales. Se eleva la plastia evitando su rotación axial, empujándola desde el abdomen con maniobras suaves pero sostenidas.

Figura 6.101: Procedimiento de Saadi. A – En la región cervical se incide la capa adventicial y muscular del esófago; B – Con tijera se las separa de la mucosa; C – Mediante maniobras digitales se divulsiona distalmente; D-E-F – En el esófago inferior se realiza la misma maniobra; G – Se seccionan ambos cabos mucosos y se extrae la mucosa del tubo muscular; H – Dilatación manual del tubo muscular; I – Elevación del tubo gástrico por su interior

La importancia de una resección distal y proximal sobre márgenes libres de infiltración neoplásica es esencial como factible causa de recidiva local. Por esta técnica, de inmediato a la apertura del hiatus diafragmático y a la sección de ambos neumogástricos, un segmento de 10 cm por arriba del extremo palpable del tumor es mandatorio para evitar las progresiones linfáticas submucosas. Si el margen es de solo 5 a 6 cm, el método no es aconsejable y la disección no deberá realizarse como preconizan los autores. Ante estas circunstancias, la indicación es la resección completa del órgano. Otra contraindicación a la técnica es la ubicación tumoral en el tercio medio y superior, pero su factibilidad es también posible cuando el proceso se localiza en el esófago cervical.

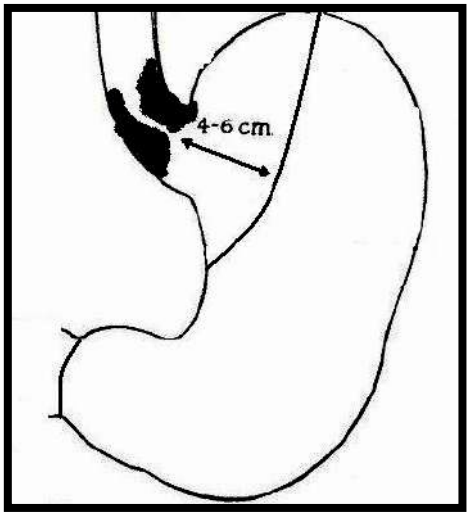

Figura 6.102: Margen de resección del estómago en los tumores localizados en el cardias, según Orringer

No existen evidencias de que una compresión por contracción reactiva posterior de los haces musculares del tubo provoque una isquemia relativa o entorpecimiento del drenaje venoso y se constituya en factor determinante de filtraciones anastomóticas. En la opinión de Saidi y colab., la dilatación digital es la maniobra clave para que ello no suceda. El músculo se distiende y se adapta anatómica y funcionalmente al órgano sustituto, lo que ha sido posible documentar por los autores mediante estudios contrastados y visualización endoscópica. En el empleo del colon enfatizan que la técnica previene su dislocamiento y actúa como factor limitante a su redundancia.

Reportan además que si durante la extracción de la mucosa se produce una laceración de la misma, esos islotes pueden ser abandonados en caso de existir dificultades para su extracción.

En el análisis histológico de la capa interna se ha observado que la muscularis mucosa es incluida en la extracción por lo que si eventualmente, el túnel muscular no es utilizado de inmediato por la plastia sustituta, en escasas semanas, se oblitera por un tejido conjuntivo fibrótico (127).

Comentarios: *Si bien nuestra experiencia hasta el presente es muy limitada con el empleo del tubo muscular, ciertas situaciones indeseables nos han permitido obtener algunas conclusiones. Hemos utilizado la técnica en siete pacientes portadores de megaesófagos gigantes por recidivas quirúrgicas y fracasos de las dilataciones. En dos de ellos, la sustitución se realizó mediante una gastroplastia tubulizada y en los restantes con el empleo del colon izquierdo y transverso. En un paciente, por la cronicidad del proceso, no pudimos extraer la totalidad de la mucosa y quedaron unos islotes abandonados en su luz. Previo a la translocación realizamos un lavado profuso del interior extrayendo algunos restos alimenticios. En su evolución, a los dos meses de la intervención, se produjo una estenosis del tercio distal del órgano, imposible de dilatar endoscópicamente (Figura 6.103). Por la topografía del proceso obstructivo debíamos haberlo explorado por una toracotomía izquierda, pero decidimos hacerlo por vía derecha, pensando que un segmento del tubo podría ser la causa. En la exploración observamos un flemón de contenido purulento asintomático, pero al proceder a la apertura de las capas adventicial y muscular, comprobamos que la obstrucción correspondía a un proceso pericolónico fibrótico distal y a un puente vascular arterial. El colon fue liberado y el pedículo vascular ligado y seccionado con buena evolución. Al examinar el tubo muscular, pudimos comprobar que no producía ningún obstáculo y permanecía dilatado por completo. Pensamos que la causa del flemón tórpido se debió puntualmente al abordaje cardial para la introducción retrógrada de la sonda nasogástrica y a la imposibilidad de contener la espontánea evacuación del*

contenido fermentado y pútrido de la luz del megaesófago.

Figura 6.103: Estenosis del segmento torácico inferior de una coloplastia por la compresión de un flemón mediastinal

En sus fundamentos, la técnica puede ser comparada al procedimiento habitual de la extirpación del esófago por vía transhiatal, en especial por su similitud en la abstención de extirpar las adenopatías mediastinales contiguas, pero puede ser conceptuada de menor riesgo al evitar la liberación del órgano de las estructuras mediastinales adyacentes (146).

En una reflexión reciente más estricta, consideramos que la técnica de Saidi debe ser incluida dentro del armamento técnico de los cirujanos, especialmente ante la necesidad de una resección de un megaesófago grado IV de prolongada evolución, con o sin recidiva, con o sin episodios de hemorragia o de broncoaspiración y ante la incertidumbre de un desarrollo neoplásico. La indicación puntual se fundamentará en la edad del paciente. Si fuese mayor de 80 años, la obstrucción podría ser paliada con una operación tipo Heyrovsky o Serra-Doria (147). El problema se complejiza en las personas con expectativa de vida significativa. Ferreira (148) propuso la extracción de la bolsa esofágica mediante el stripping del órgano, o extirpación por tracción desde el abdomen introduciendo un instrumento intraluminal, o mediante una sonda pero extraluminal, como prefiere Pinotti (65). Es posible resecar todo el esófago dilatado en forma manual por vía transhiatal, o instrumentalmente por abordaje torácico, pero en ocasiones, las firmes adherencias a los órganos vecinos enfrentan al cirujano con un dilema que en lo inmediato deberá resolver, o continúa con la disección a pesar de los potenciales riesgos inherentes, o decide extraer solo la mucosa. Si acuerda por esta última técnica, puede a su vez ocurrir que la separación se dificulte por la ausencia sectoriales de un plano de clivaje, por la cronicidad del proceso o por las acodaduras del dolicomegaesófago. Para soslayar este inconveniente, proponemos, al igual que en el colon, el lavado profuso intraoperatorio del esófago con la finalidad de extraer todo su contenido por arrastre mecánico, y así poder disminuir o anular la agresividad de las cepas colonizantes. Seccionado el órgano en la región cervical, se realiza una incisión mínima por arriba del cardias y se introduce un catéter K 225 ó 227. Desde arriba se inyecta una solución de suero fisiológico con iodo povidona, que es extraída distalmente por succión mecánica intermitente, recogiéndose el líquido perfundido por una tubuladura fuera del campo quirúrgico. Una vez que se instilaron unos 10 litros de suero, se eleva el catéter hasta su visualización en el cuello, y allí se le une un rollo de gasa cuyo diámetro se ajuste al del megaesófago y se lo une a su vez a otro catéter K 9 ó 10. Mediante tracción distal del rollo se intenta extraer todo aquel residuo que haya resistido al lavado, y el catéter más fino es para que tutorice el

trayecto para la elevación de la plastia. El catéter K 225 y el rollo de gasa se recogen y envuelven en una compresa estéril y se la retira del campo. A continuación se extirpa parcialmente el segmento esofágico inferior y se trata de extraer la mayor extensión de mucosa por el plano avascular. Una vez finalizada la reconstrucción, un drenaje K 225 con múltiples fenestraciones es ubicado entre la capa muscular y la víscera sustituta, sin aspiración mecánica. Es conveniente que se conecte su extremo distal a un frasco de drenaje de tórax como medida precautoria.

Por último, si una hemorragia profusa se produce durante la confección de la ruta retroesternal, un doble taponaje cervical y abdominal del trayecto o la introducción de una sonda de Foley por la incisión del cuello, a la que se le insufla el balón neumático, pueden ser maniobras efectivas mientras se realiza de urgencia una esternotomía mediana longitudinal. La lesión del tronco venoso innominado es la causa más frecuente (149).

Con respecto a la plastia colónica en su translocación al cuello por vía retroesternal, es importante evitar la apertura pleural para prevenir el desplazamiento del conducto hacia la cavidad pleural y su muy posible acodamiento. El trayecto deberá ser lo suficientemente amplio como para deslizarlo con facilidad, sin estrecheces para evitar su compresión y directamente posicionado bajo estricto control para prevenir tensión, acodaduras, torsiones o redundancias. El extremo superior excedente debe ser resecado.

Anastomosis cervical

Es indudable que en cualquier víscera abdominal que es elevada al cuello se producen alteraciones en sus funciones habituales y estas pueden gravitar para una correcta cicatrización de los cabos. Por otra parte, supone que al ser ubicada a lo largo de un trayecto no convencional, queda expuesta a factores que agreden su integridad anatómica y que pueden incluso interferir en su viabilidad. Por último, la plastia quedará situada en la caja torácica, donde los gradientes tensionales relacionados con los movimientos respiratorios adquieren una relevancia particular y exclusiva de esa área corporal, con desconocimiento actual de su repercusión, en particular sobre los drenajes más vulnerables, como son el venoso y el linfático.

Diversos factores han sido valorados con el propósito de lograr una adecuada y segura anastomosis. Häring y Franke (155) subrayaron en el cabo esofágico que: 1 – la carencia de un revestimiento seroso; 2 – las fibras musculares longitudinales; 3 – la tensión centrípeta; y, 4 – la relativa circulación propia parietal, actúan adversamente. Por su parte, Gil Mariño (154) ha destacado que la víscera sustituta debe presentar: 1 – un buen acceso hacia el cabo esofágico; 2 – una circulación preservada; 3 – una vitalidad conservada; y 4 – una longitud suficiente para neutralizar tensiones centrífugas.

Principios fundamentales han sido propuestos por Akiyama (150) al valorar, según su experiencia, que es la confrontación correcta de los planos anatómicos a unir lo que posibilita una anastomosis más segura. Los mismos son: 1 – Integridad epitelial. Es el más importante. Las lesiones ulceradas de la mucosa, o cualquier defecto, y la tensión en la línea de sutura interna pueden evolucionar hacia una dehiscencia con fístula salival o desarrollar una esclerosis con la consiguiente estenosis. 2 – Adecuado afrontamiento de la capa interna de los extremos de ambas vísceras, sin inversión o eversión mucosa. Ni el tejido epitelial ni las superficies serosa o adventicial tienen

capacidad de adhesión entre sí. La unión cicatricial efectiva se obtiene a partir de ambas capas submucosas. 3 – Maniobras instrumentales cuidadosas durante la sutura que evite traumatismos innecesarios. 4 – Mínima cantidad de material de sutura para disminuir al máximo la reacción tisular. 5 – Efectiva descompresión extra o intraluminal en el sitio de la anastomosis.

En la Tabla 6.12 se describen las numerosas opciones donde la anastomosis puede ser realizada con el extremo gástrico.

Tabla 6.12: Alternativas en el sector gástrico para la anastomosis cervical

1. Técnica de Akiyama

La técnica de Akiyama (150) ha sido propuesta preferentemente para la anastomosis cervical esofagogástrica. Asegurada la inexistencia de tensión en la plastia transposicionada, al esófago remanente se le extirpan 4 mm de su adventicia y muscular para permitir la redundancia de su mucosa. A su vez, sobre el *neofundus gástrico*, prácticamente en el *high point* o cercano a él, se efectúa una incisión en losange de la serosa y muscular de 15 mm de diámetro, para adecuarlo después o directamente de forma similar al extremo esofágico (Figura 6.104). Si es necesario, los vasos del plexo submucoso son ligados con puntos hemostáticos por transfixión y el islote residual interno de ambas capas externas es extraído con sumo cuidado a efectos de evitar hematomas en la mucosa.

Fig. 6.104: Técnica de Akiyama

Finalizada la aproximación mediante la sutura del plano posterior externo de ambos órganos (adventiciomuscular esofágico y seromuscular gástrico) se realiza una pequeña abertura de la mucosa gástrica, aspirándose su escaso contenido y ambos bordes mucosos redundantes son aproximados mediante puntos separados, empleando material reabsorbible de ácido poliglicólico (4-0). A continuación, se procede a suturar el plano anterior mucoso con nudos internos, para finalizar con un segundo plano externo complementario, pudiéndose realizar los cuatro últimos puntos con la técnica Gambi para que los nudos se sitúen en el interior de la superficie mucosa.

Es conveniente realizar los puntos que fijan el plano adventiciomuscular del esófago con toma paralela a la boca anastomótica, porque las fibras circulares ofrecen una mayor resistencia que las longitudinales.

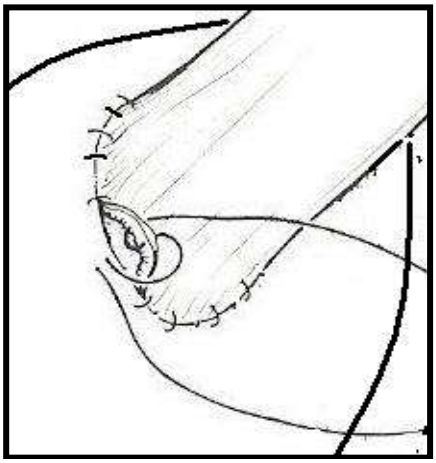

Figura 6.105: Puntos invaginantes de Gambi

2. Técnica con instrumentación mecánica

Los instrumentos de sutura mecánica circular simplifican la técnica de anastomosis y es una de las razones de su popularidad. Desde otra óptica, facilitan la unión con la víscera sustituta en ciertas áreas en las que la sutura manual requiere de una especial habilidad técnica del operador y, a pesar

de ello, no asegura una correcta impermeabilización a la filtración sobre la línea de síntesis, como acontece en el mediastino inferior entre el cabo esofágico y un asa yeyunal, o en el ápex del tórax. Numerosas publicaciones no randomizadas comparando la sutura manual con la mecánica demostraron una mínima incidencia de filtraciones y estenosis con este último método (153). Sin embargo, observaciones posteriores objetaron esta aseveración a favor de la unión manual (154) (Figuras 6.106 a 6.108).

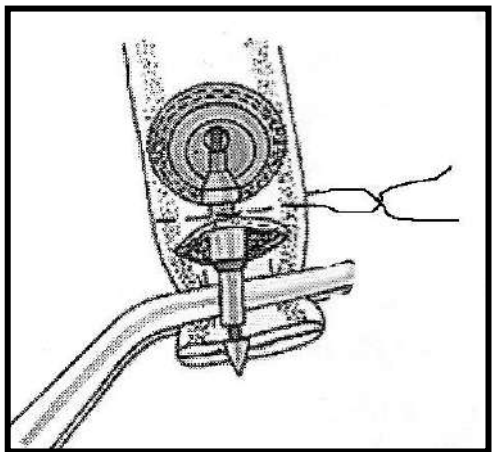

Figura 6.106: Introducción del cabezal en el esófago proximal y realización de jareta

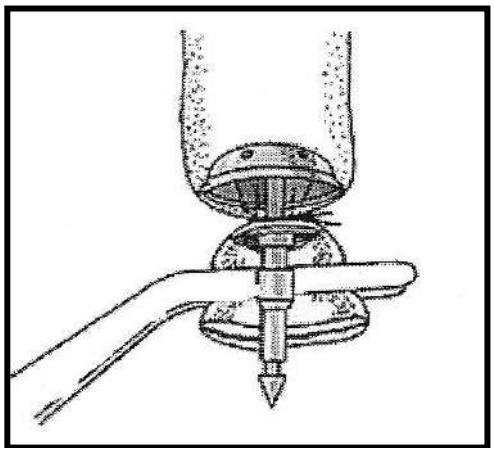

Figura 6.107: Ajuste del cabezal

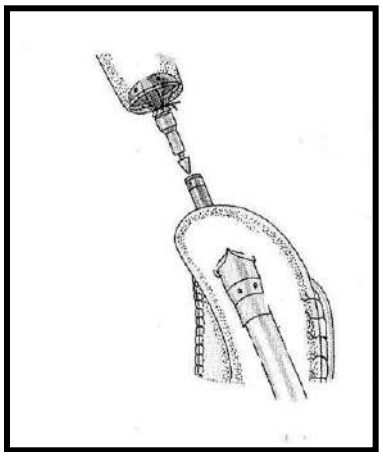

Figura 6.108: El vástago introducido en la plastia gástrica

Uno de los inconvenientes relatados con la técnica mecánica la distorsión de la vascularización gástrica submucosa en el lugar de la gastrostomía para coloca el instrumento, lo que puede condicionar una mayor isquemia en el capuchón anastomótico (155).

Por último, se ha enfatizado sobre la relación directa existente entre las dificultades para la anastomosis mecánica y su relación con las complicaciones postoperatorias. Akiyama, presumiblemente intentando obviar este inconveniente, propuso

realizar la anastomosis introduciendo el instrumento a través de la cavidad bucal, mientras que el vástago era introducido en el capuchón gástrico previamente transposicionado en la región cervical. Este cambio en la metodología habitual puede provocar un edema significativo en la región faríngea por la introducción del instrumento. La postura actual, sea a través de laparoscopía o antes de elevar al cuello a la plastia, es introducir al vástago utilizando el segmento superior del sector de la curvatura menor a resecar y recién completar su extirpación en la región cervical una vez realizada la anastomosis

3. Técnica de Orringer

Orringer (158), con la intención de disminuir las filtraciones en la línea de sutura y las estenosis por retracción cicatricial, ha modificado la técnica de anastomosis describiendo un procedimiento laterotermial logrado mediante la combinación de una sutura lineal mecánica con el complemento de la instrumentación manual.

Movilizado el estómago, se requiere en la región cervical un segmento de 4 a 5 cm del fundus que se apoya sobre la aponeurosis prevertebral (Figura 6.109). Con una pinza de Allis se tracciona del cabo esofágico redundante hacia la derecha y se realiza con electrocauterio una gastrostomía vertical de 1,5 cm en la pared anterior, distante de la sutura gástrica de la curvatura menor y del extremo del fundus, para permitir la inserción de un cartucho con grampas de 3 cm de longitud (Figura 6.110). Al extremo esofágico se lo secciona en bisel anteroposterior y con puntos de reparos con la plastia gástrica se alinean los segmentos a suturar. El disparo de la grapadora origina una anastomosis laterotermial de 3 a 4 cm de longitud entre la pared posterior del esófago y la anterior del estómago (Figuras 6.111-6.112). Por último, los bordes anteriores de la gastrostomía se unen con el extremo esofágico libre en dos planos; el interno con una sutura continua empleando material reabsorbibles, y el externo con puntos separados (Figuras 6.113 a 6.115).

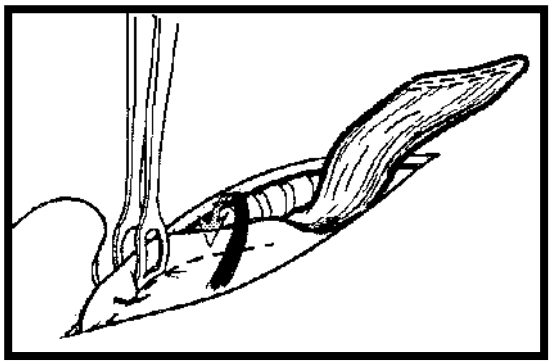

Figura 6.109: El estómago es ubicado por delante de la aponeurosis prevertebral, 4 a 5 cm por arriba de la clavícula. El esófago seccionado oblicuamente es traccionado hacia arriba mientras que a la pared anterior gástrica se la eleva con una pinza de Babcock. Un punto tractor distal fija la estructura al campo quirúrgico.

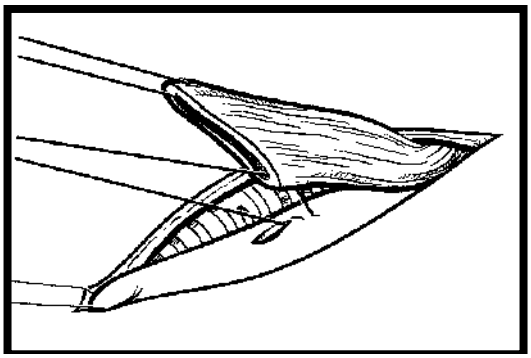

Figura 6.110: Decidido el sitio de la anastomosis, se realiza una gastrostomía vertical de 1,5 cm y se secciona el extremo redundante del cabo esofágico; mediante un punto se une al extremo superior de la gastrostomía con el posterior del cabo esofágico. Con otro punto se tracciona del ángulo anterior del esófago biselado.

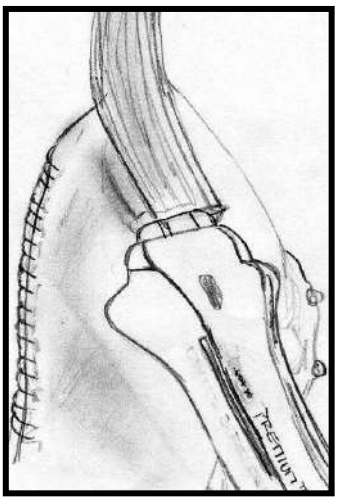

Figura 6.111: Una engrapadora es introducida suavemente dentro de ambas estructuras mediante movimientos de rotación y, cuando se logra la alineación correcta, se efectúa la unión mecánica.

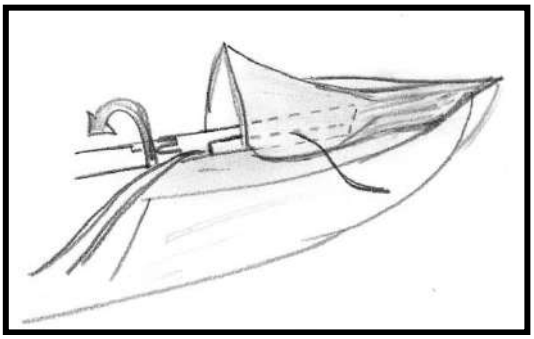

Figura 6.112: Antes de proceder a la unión, dos puntos tractores a cada lado mantienen a las paredes extendidas.

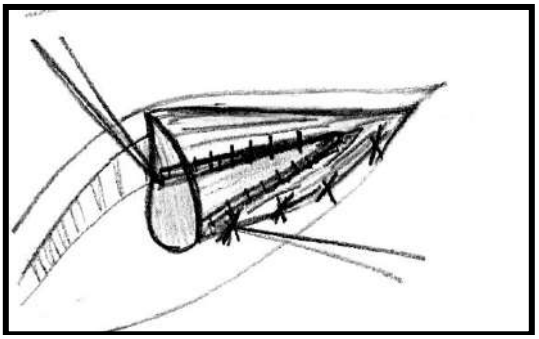

Figura 6.113: Sutura lateroterminal finalizada. Se observan los puntos laterales de ácido poliglicólico 0000 a cada lado. En este instante se progresa un catéter nasogástrico.

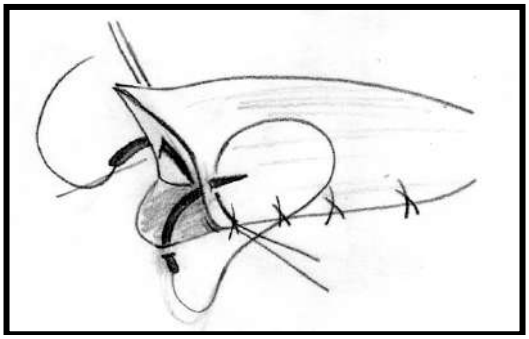

Figura 6.114: Oclusión de la brecha anterior, con una sutura continua de material reabsorbible.

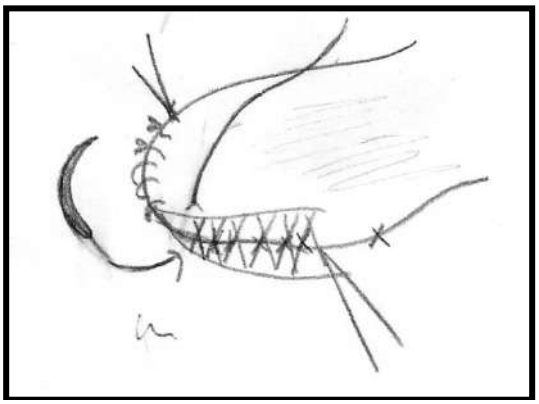

Figura 6.115: Un segundo plano con puntos separados complementa el procedimiento.

4. Técnica del telescopaje

En principio consiste en invaginar el extremo distal del esófago en la luz del órgano interpuesto, fijándolo interiormente. Propuesto por Szücs y colab. (161) para la anastomosis cervical, es un procedimiento descrito en la literatura médica en anastomosis por resecciones de vísceras en el sector abdominal.

Un segmento de 3 a 4 cm del esófago remanente es requerido. La anastomosis puede ser del tipo terminal del esófago con la cara anterior del estómago (Figura 6.116) o, si el tubo gástrico presentara un diámetro estrecho, los autores optan directamente por una unión terminoterminal (Figura 6.117).

La mucosa es fijada a la capa muscular con puntos interrumpidos para evitar su retracción. A continuación, una sutura de puntos separados entre 10 a 15 mm, proximal al extremo esofágico, une la cara posterior del esófago a la pared anterior del tubo gástrico, configurando una línea de anclaje posterior (Figura 6.117 A). A 4 mm de esta referencia, se secciona en paralelo a la pared gástrica (B) y se introduce en su lumen el segmento remanente de 10 a 15 mm (C), invirtiéndose incluso con esta maniobra a la línea de anclaje posterior. La sutura anterior se realiza también mediante puntos interrumpidos, tomando a la pared esofágica y a la gástrica a 4 mm de los labios, para que cuando se realice la aproximación los nudos queden invertidos dentro de la luz (D) (Figura 6.118).

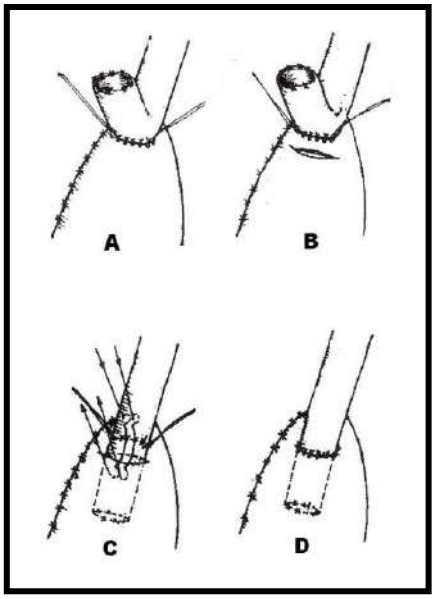

Figura 6.116: Anastomosis terminolateral

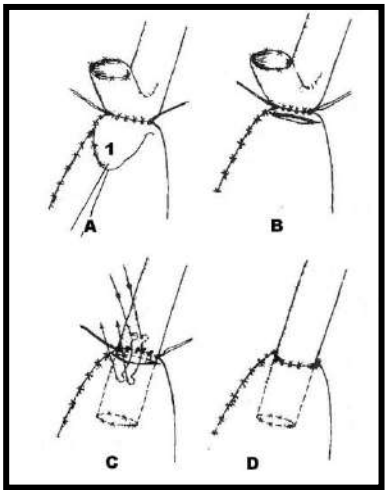

Figura 6.117: Anastomosis terminoterminal. 1 – *High point*

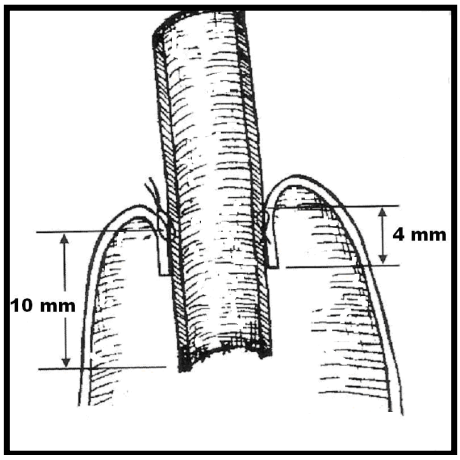

Figura 6.118: Procedimiento de Szücs terminado

Los autores comunicaron 11,1% de fístulas anastomóticas, siendo de 15,9% para las anastomosis termino-lateral y 7,8% para las termino-terminal. Las estenosis cicatriciales se presentaron con una incidencia de 10,1%, resolviéndose con dilataciones en 4 de los 11 pacientes, mientras que en 7 casos hubo requerimiento de reintervención.

Comentario: *El reconocimiento de cualquier inconveniente en los extremos de las vísceras a anastomosar (borde exangüe o con hematomas, cabo a*

tensión, puntos muy separados o demasiado aproximados) representa la mejor garantía de la profilaxis de la fístula.

El esófago remanente y el estómago son confrontados, asegurándose la inexistencia de tensión. Se escoge el extremo del capuchón gástrico como lugar preferencial de la anastomosis o su cara posterior, como opción alternativa, aproximadamente 5 cm por debajo del mismo. El empleo de material atraugrip de cirugía vascular minimiza la agresión tisular, pero destacamos que durante el procedimiento los cabos no deben presentarse con pinzas sino solo mediante los hilos tractores. Evítese, además, la cauterización de los vasos mucosos con electrobisturí, así como la fijación de la plastia a las estructuras aponeuróticas del cuello, para evitar posibles áreas de necrosis parietal por isquemias o hematomas (Figura 6.119). Finalizada la anastomosis cervical, traccionamos suavemente el estómago hacia el abdomen, con el objeto de rectificarlo en su longitud y con la intención de ubicar al píloro entre 10 y 15 cm por debajo del anillo hiatal seccionado (158), y fijamos su cara anterior con uno o dos puntos seromuscular al margen hiatal.

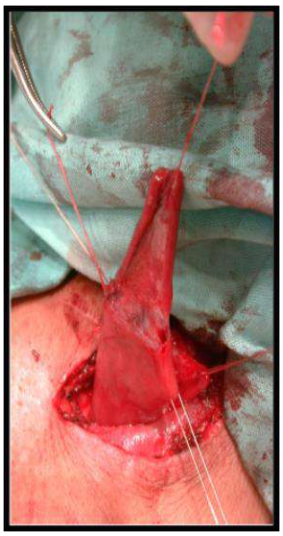

Figura 6.119: Extirpación del *hight point* por isquemia previamente a la anastomosis cervical

Hemos utilizado todas los procedimientos anastomóticas descriptos sin observar una ventaja significativa de uno sobre el otro. Incluso, en un plano o en doble plano, con puntos separados o con sutura continua total o solamente del labio posterior. Donde las diferencias fueron ostensibles aconteció cuando empleamos material reabsorbible, con aguja atraumática, con prehensión de los labios con pinzas atraugrip y si era posible, realizada siempre por un cirujano seleccionado del equipo quirúrgico.

Con respecto a la fundoplicatura, no es sencilla realizarla en el cuello porque no solo requiere de un segmento longitudinal extra de tubo gástrico sino porque, además, el diámetro del mismo (4 cm) no permite envolver al esófago en toda la circunferencia sin evitar su compresión.

En un caso decidimos realizar la anastomosis mediante la introducción del vástago por la cavidad oral. No fue sencillo porque la presencia del tubo endotraqueal obstaculizaba las maniobras y además, al instrumento (cabezal de 25 mm) debimos aplicarle demasiada presión para aproximarlo al yunque. Observamos que toda la mucosa faríngea quedó muy traumatizada con áreas ulceradas y sangrantes. El paciente evolucionó con una filtración importante.

En una serie de 16 pacientes decidimos seccionar a la boca anastomótica del esófago en bisel, comúnmente denominada pico de pato con la intención de disminuir la incidencia de las estenosis. Mediante mediciones intraoperatorias, comprobamos que su diámetro aumentaba entre 2,5 a 3 mm, lo que hipotéticamente posibilitaría un pasaje alimenticio más adecuado a pesar

de la retracción cicatricial. A la vez, no ocluimos totalmente el extremo del tubo gástrico al realizar el cierre de la curvatura menor, calibrándolo de acuerdo al orificio a anastomosar del cabo esofágico (Figura 6.120).

Las filtraciones presentaron una similar incidencia y las estenosis una leve disminución.

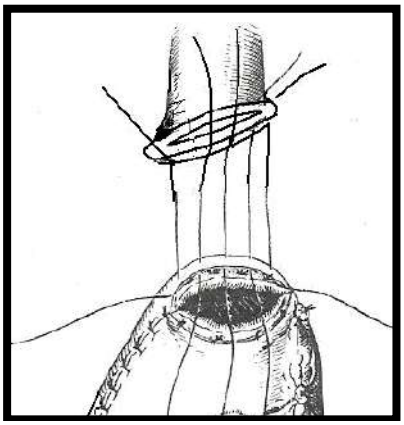

Figura 6.120: Presentación del extremo superior oblicuo del tubo gástrico a la boca anastomótica esofágica seccionada en tipo *pico de pato*

Sobre la anastomosis longitudinal propuesta por Orringer, Peracchia (159) ha comunicado que es importante preservar una distancia de 2 cm entre el extremo superior de la incisión anastomótica y el neofundus gástrico, para evitar el riesgo de una necrosis isquémica del tejido interpuesto entre ambos sectores. Por su parte, Lerut y colab. (157) conceptuaron que este tipo de anastomosis requiere de un largo segmento remanente de esófago cervical, que por razones oncológicas, contraindicaría una resección neoplásica ubicada en la mitad superior del órgano. Por su parte, Feins (153) consideró que se requería un diámetro mínimo de 6 cm para lograr una instrumentación adecuada, lo que hipotéticamente no sería posible en una plastia tubular, o tendría sus inconvenientes. A su vez, Casson y colab. (152) comunicaron una disminución de la incidencia de filtraciones pero con un mayor compromiso mediastinal cuando se produjo la dehiscencia.

En la actualidad, con la intención de obtener una boca anastomótica de mayor diámetro para disminuir los síntomas adversos de la retracción cicatricial, realizamos en la parte media de ambas paredes del muñón cervical esofágico una incisión vertical de 10 mm. De inmediato procedemos a la regulación de los labios extirpando los ángulos de la sección, para luego realizar la unión con el estómago. El diámetro del extremo distal del esófago se incrementó en 8 mm (5-10 mm) y en los últimos 31 pacientes, si bien no se redujo la incidencia de filtración anastomótica, observamos que decreció significativamente el requerimiento de dilataciones postoperatorias (Figura 6.121).

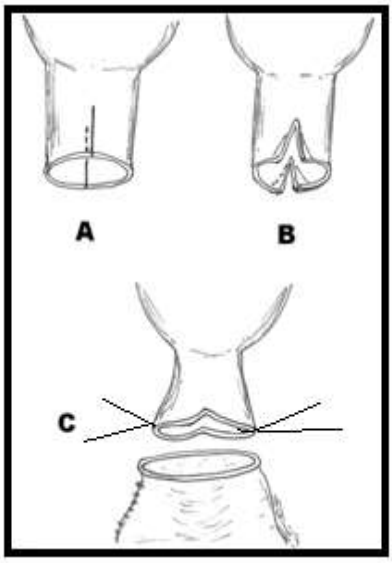

Figura 6.121: Ampliación del extremo anastomótico del muñón esofágico cervical. A – Incisión de 1 cm en la parte media de las caras esofágicas; B – Extirpación de los extremos angulados de la sección (línea entrecortada); C – Aumento del diámetro y tracción complementaria desde los reparos laterales

Tabla 6.13: Conceptos diferenciales entre las anastomosis esofagogástrica de Akiyama y Orringer

Técnica	AKIYAMA	ORRINGER
- Inconvenientes longitud segmento esofágico		
- Ca. 1/3 sup.	+ / ++	+++
- Ca. 1/3 medio	No	+
- Ca. 1/3 infeior	No	No
- Tiempo operatorio	+++	++
- Fístula anastomótica	+	+
- Estenosis anastomosis	25 %	5 %
- Dilataciones	Si	No
- Costo	+	+++

Con respecto a la anastomosis faringocolónica, se realiza en un solo plano con puntos interrumpidos o continuos de ácido poliglicólico 000 ó 0000.

Drenaje cervical

La anastomosis de dos órganos contaminantes sobre un lecho aséptico induce a un drenaje preventivo de la lodge para extraer el posible contenido de secreciones o sangre que

hipotéticamente podrían acumularse en la región cervical. Así también, es opinión que permite la temprana detección de una filtración de la anastomosis, favoreciendo el aislamiento del proceso al derivar hacia el exterior al material contaminante.

El drenaje del lecho quirúrgico se realiza a través de una incisión posterior al abordaje cervical, indistintamente por arriba o por debajo de la clavícula, ubicando al extremo interno en las proximidades de la anastomosis esofagogástrica. El mismo puede ser categorizado como tipo pasivo cuando su funcionalismo es por consecuencia de la gravedad, o activo si se le aplica un sistema de succión artificial (4). Es extraído cuando el volumen recogido es menor a 10 ml por día, lo que habitualmente acontece entre el 3º y 4º día del postoperatorio (163).

Sin embargo, su empleo sistemático ha sido cuestionado en recientes publicaciones. En investigaciones con ratas, García-Olmo y colab. (164) observaron un efecto adverso por inhibición del proceso cicatricial en la línea de sutura cuando al drenaje lo ubicaban en las cercanías de una anastomosis colónica. Como prevención de hematoma después de una esofagectomía, su utilidad también ha sido planteada porque las pérdidas de secreciones tisulares o sanguíneas son insignificantes y pueden ser absorbidas o drenadas hacia el mediastino o la cavidad pleural, por la comunicación directa existente y por la misma presión negativa intratorácica que las atraería. Al respecto, Horstmann y colab. (165) comunicaron que un drenaje no reduce la incidencia de hematomas o acumulación de secreciones ni de fístula anastomótica. Por último, como detector de una filtración de la anastomosis, es removido tempranamente cuando el volumen de fluidos extraídos tiende a negativizarse, período que no coincide con las manifestaciones de la filtración cervical (166).
Choi y colab. (163), en el análisis de dos series similares randomizadas, no encontraron diferencias en la morbilidad cuando lo emplearon o prescindieron del mismo e incluso, planteando las dudas sobre si no favorecería la filtración anastomótica.

En definitiva, el potencial beneficio de un drenaje rutinario en el cuello posterior a una anastomosis cervical aparentemente no es necesario.

Comentarios: *La mayoría de los autores prefiere ocluir totalmente la brecha cervical drenando las secreciones con un Penrose o tubo de látex ubicado en las adyacencias de la anastomosis con su extremo distal, dirigido a la entrada del mediastino superior. Muy pocos prescinden del mismo basados en el concepto de que su oclusión por coágulos sanguíneos o fibrinosos es lo habitual y que su presencia actúa meramente como un cuerpo extraño con limitados beneficios.*

Nuestra posición durante una extensa serie fue ocluir la mitad superior de la brecha y dejar entreabierta la mitad inferior con puntos de piel diferidos, para afrontarlos solo si por la cervicotomía se aspiraba aire hacia el mediastino con cada movimiento respiratorio. Ante esta última circunstancia, el operador sospechaba de inmediato su posibilidad, al observar por el drenaje de un hemitórax la evacuación persistente de contenido aéreo sincrónico con los movimientos respiratorios, sin que existiera una causa de origen pulmonar, pero si la pérdida continuaba a pesar de haberse afrontado los labios del abordaje cervical, entonces la presunción de un desgarro de la membranosa traqueal adquiría consenso.

Destacamos que en los primeros instantes del postoperatorio, una pérdida

aérea por los avenamientos pleurales es normal y corresponde a la reexpansión pulmonar y al contenido aéreo atrapado en la cavidad peritoneal, que se traslada al tórax atraído por la presión negativa a través del hiato diafragmático y del casi frecuente desgarro de la pleura mediastinal (167). En esta eventualidad, la pérdida se agota en contados minutos.

El motivo por el que adoptamos la modificación de la incisión cervical parcialmente ocluida es por haber observado, en varias ocasiones, el drenaje espontáneo de una colección purulenta cervical o cervicomediastínica, seguido de la presencia de una fístula anastomótica cuando ocluíamos totalmente al abordaje del cuello. Aceptábamos que esta colección podía haber sido originada por la filtración de la sutura, pero suponíamos en los casos en que no comprobábamos esta complicación, que pudo haberse tratado de un proceso infeccioso, dado que hipotéticamente el lecho se encontraba contaminado y que, al incrementarse su tensión, haya intentado evacuarse hacia el exterior o en dirección a la plastia. La brecha cervical se ocluía paulatinamente por segunda cuando las condiciones del lecho evolucionaban normalmente y a la vez, la cicatrización de la diéresis dérmica no se diferenciaba en el tiempo posterior de una oclusión por primera.

En la actualidad optamos por la oclusión primaria del abordaje cervical sin ningún tipo de avenamiento.

Yeyunostomía

Es una técnica simple, económica, segura y efectiva que se emplea fundamentalmente como complemento de resecciones esofagogástricas con el objetivo básico de proporcionar un aporte nutricional prematuro y necesario. A su vez, es un procedimiento minimizado por lo general por su escasa complejidad quirúrgica o por el tipo de patología en que es indicada, lo que puede motivar complicaciones que condicionarán la evolución anhelada (167).

Lo habitual es que el paciente portador de un proceso quirúrgico esofagogástrico presente una desnutrición crónica que en el transcurso de su postoperatorio se acentuará con el consiguiente deterioro de sus funciones absortivas, endocrinas e inmunológicas. En la actualidad, el estómago es utilizado preferentemente como víscera sustituta de la continuidad digestiva, por lo que la vía yeyunal es elegida para el aporte del requerimiento calórico hospitalario inmediato y luego en domicilio (168).

Descrita por Busch (169) en 1858 y reglada por Witzel (177) en 1891, su simpleza técnica, costo-beneficio y la posibilidad de su manejo por el paciente, condicionaron su adopción y preferencia sobre la alimentación por vía gástrica o a través de un catéter endovenoso (170) por preservar la flora entérica, su menor riesgo de complicaciones y por utilizar un consumo mínimo de recursos.

Con respecto a la gastrostomía, si bien los volúmenes que se pueden incorporar pueden ser globalmente mayores, complementados en poco tiempo, de fácil preparación y sin especial reparo de su contenido, osmolaridad y temperatura, la técnica conlleva un significativo número de complicaciones, algunas de ellas muy difíciles de subsanar.

A su vez, la nutrición parenteral requiere de un acceso venoso central exclusivo, es posible asociarla con un potencial riesgo de desequilibrio hidroelectrolítico así como de complicaciones sépticas, por lo que obliga a un permanente control clínico. Además, sin haberse demostrado una mayor eficacia nutricional sobre la vía enteral, su elevado costo ha sido significativamente destacado (171).

Numerosas experiencias han relatado índices de complicaciones globales del 55% con un 8% de casos fatales (169). El infarto del intestino delgado, peritonitis, neumonía por aspiración, fascitis necrotizante pericatéter, cuadros oclusivos intestinales, sepsis y pneumatosis intestinal son algunos de ellos, motivando cierta resistencia para su empleo.

En la opinión de Gerndt y Orringer (172), si bien los cuadros suboclusivos pueden corresponder a una excesiva toma del yeyuno en su tunelización o al empleo de un catéter de grueso calibre, la posibilidad de adherencias intestinales o torsión de la yeyunostomía no deberá descartarse. Por otra parte, enfatizan que ante su expulsión espontánea o accidental la reintroducción es posible siempre que se intente antes de las 24 horas.

Entre un 20 a 50% de las series relatan intolerancia ante el alimento aportado con síntomas de distensión abdominal, cólicos y episodios diarreicos. Habitualmente se considera que la causa podría corresponder a la velocidad de introducción cuando no se utiliza bomba de propulsión, a su osmolaridad o a su inapropiada temperatura. Smith-Choban (169) opina que, como ocurre en toda ingesta, la alimentación enteral continua puede condicionar una isquemia relativa en el sector esplácnico, en especial en individuos de alto riesgo como son los pacientes añosos, tabaquistas e hipercolesterolémicos. Destaca que la distensión intestinal es un signo que debe jerarquizarse en principio como disminución del flujo mesentérico y que la nutrición enteral deberá suspenderse hasta su reversibilidad y determinación de su causa, pues en ciertos casos puede evolucionar hacia una necrosis intestinal.

Figura 6.122: Obstrucción de la yeyunostomía por acodamiento. Dilatación de los segmentos duodenales y de la gastroplastia. Paciente relaparotomizado

Comentarios: *Hemos analizado una serie de 647 yeyunostomías que realizamos en 645 pacientes. Sus edades oscilaron entre 2 y 87 años, con una media de 58,3 años. El sexo masculino fue prevalente.*

Las causas etiológicas que motivaron su indicación fueron como complemento de resección del esófago por patología maligna en 572 casos y benigna en 21 pacientes, por perforación esofágica en 13 casos, por estenosis del cricofaríngeo por patología cerebral en 3 situaciones, y por estadios neoplásicos inextirpables del esófago en 25 pacientes y del estómago en 11 casos. A una paciente afectada de una esclerodermia, se le realizaron 3 yeyunostomías en el lapso de 2 años.

La técnica de Witzel fue empleada de preferencia en 631 pacientes. Realizada por lo general al final de la intervención, el yeyuno se cateterizó por su borde antimesentérico, 30 y 40 cm aproximados, del ángulo de Treitz. Se introdujo 15 a 30 cm del catéter K-95/97, K-9 y K-30 y se lo fijó con una jareta invaginante. En 27 casos se utilizó un túnel intramural. De inmediato se lo cubrió con la misma pared yeyunal en una extensión de 7 a 10 cm. El ansa fue fijada al peritoneo parietal por medio de 3 puntos de lino 100 y el catéter se extrajo por la contraabertura, sujetándolo a la piel con 2 puntos separados de lino 50.

En 14 casos de la serie se utilizó el método de anclaje aislado del ansa al peritoneo parietal. Para ello, luego de la introducción del catéter, solamente se realizó una jareta invaginante, fijándoselo con 1 ó 2 puntos internos y con uno dérmico.

Se utilizaron 3 tipos diferentes de catéteres para alimentación. El empleado más a menudo fue el K-30 con su extremo seccionado en 482 (81,8%) casos, el K-9 en 44 (7,5%) y el K-95/97 en 63 (10,7%) pacientes. En 58 historias no fue descrito el tipo. El análisis de los tres tipos de catéteres que hemos empleado nos permitió deducir que la introducción del tipo K-30 fue laboriosa, su longitud adecuada, no presentó cuadros suboclusivos, la velocidad de introducción del líquido fue aceptable pero su mantenimiento incierto. A su vez, con el catéter K-9, el yeyuno fue fácilmente cateterizado, su longitud apropiada, se detectaron cuadros de suboclusión y en la incorporación del nutriente así como en su mantenimiento no hubo inconvenientes. Por último, consideramos que la K-95/97 es la más aceptable a pesar de nuestras objeciones por su inadecuada longitud. En los últimos 237 casos empleamos el catéter K 108. Con el mismo hemos logrado una fácil introducción así como una adecuada permeabilización de su luz. Pero el inconveniente se presenta en su extracción. El paciente refiere muchas molestias al retirarlo cuando su extremo metálico ha sido inapropiadamente sujetado al exteriorizarse internamente del asa y en tres oportunidades, fue abandonado sin consecuencias.

La alimentación enteral se indicó cuando se detectó una peristalsis convincente, evitando indicarla en los resecados del esófago antes del 3° día, comenzando con solución dextrosada al 5%, entibiada entre 35 y 37°C, por goteo y continuando en los días sucesivos con distintos compuestos elaborados de alto tenor calórico, introducidos por bomba infusora que paulatinamente y en un plazo de 72 horas, alcanzaron entre 1200 y 2000 calorías/día de acuerdo a la tolerancia del paciente.

A los pacientes a quienes se les efectuaron plastias esofágicas inmediatas con buena evolución, el catéter fue retirado a partir del 9° día en el inicio de nuestra experiencia. En la actualidad, preferimos seguir utilizándolo como complemento alimenticio entre 3 y 6 semanas posteriores, empleando en su domicilio dietas simples y reducidas en volumen, hasta que el paciente se habitúe al nuevo tipo de ingesta y su peso denote una cierta estabilidad.

De acuerdo a la evolución de la patología de base, el catéter fue utilizado por 9 días en 104 casos (19,8%), por 3 semanas en 291 (55,3%), por 6 semanas en 98 (18,6%), entre 7 semanas y 3 meses en 32 (6,1%) ocasiones, y por un año y medio en un (0,2%) paciente. No se especificó en 121 historias clínicas. En toda la serie las fístulas se ocluyeron de forma espontánea entre 24 y 48 horas después de su extracción.

Hubo un fallecido en la serie por volvulación del ansa yeyunal, cateterizada con la técnica sin fijación amplia a la pared.

La yeyunostomía fue cambiada en 35 ocasiones por obstrucción con sedimentos alimenticios por falta de lavado posterior y, en un caso de reintroducción, el catéter fue implantado en la cavidad peritoneal.

Las expulsiones espontáneas e involuntarias por tironeamiento se presentaron en 11 ocasiones, subsanándose el problema de inmediato por medio de una nueva cateterización a través de la fístula neoformada. Cuadros suboclusivos leves fueron observados con el empleo de los catéter tipo K-9, lo que nos llevó a su reemplazo.

En tres casos se desarrolló una ostensible infiltración inflamatoria pericatéter. A pesar de ello, en todos se pudo mantener la alimentación entre 4 y 7 días, desapareciendo espontáneamente el proceso flogótico cuando las sondas fueron extraídas.

En el paciente con esclerodermia, por estenosis periódica de la anastomosis esofagogástrica y más tarde por fístula traqueogástrica, se le realizaron tres yeyunostomías. En la segunda procedimos según la técnica habitual a través de una relaparotomía pero en la tercera, abordamos directamente el asa cateterizada con antelación, a través de la cicatriz en su piel.

El caso con perforación que sobrevivió 3 meses presentó una evisceración parcialmente cubierta que, sumada a los accesos de tos consecutivos a un cuadro neumonítico por broncoaspiración, provocó la sección longitudinal de la pared intestinal por la presión intermitente y repetitiva del catéter de polivinilo. Se le realizaron numerosos procedimientos para evitar la filtración intestinal, pero su deficiente estado nutricional y respiratorio, coadyuvaron en los resultados desfavorables obtenidos. Consideramos que esta complicación fue motivada por la conjunción de una evisceración parcialmente cubierta, de accesos tusígenos incoercibles y el empleo de un catéter de polivinilo en lugar de silastic que por su empleo crónico, incrementó de modo paulatino su rigidez parietal.

La intolerancia a la alimentación enteral se evidenció en alrededor del 20% de los pacientes, suponiendo que fueron motivados por la osmolaridad del producto utilizado, por su temperatura inadecuada o por la velocidad de introducción, dependiendo de cada caso en particular. Los cólicos, distensión abdominal y los episodios diarreicos posteriores fueron los síntomas prevalentes.

En nuestra opinión, el método nos permite un adecuado aporte nutricional postoperatorio y para su continuidad domiciliaria su aprendizaje es rápido, su uso inmediato y su bajo costo aceptable.

Pinotti (173) ha descrito una innovación a la técnica empleando una doble yeyunostomía. Luego de realizar una piloromiotomía extramucosa, introduce un catéter tipo K-9 al que progresa distalmente para alimentación y, a escasa distancia, un K-10 que a través del drenaje gástrico ubica en la plastia como aspirativo de las secreciones bilioyeyunales (Figura 6.123).

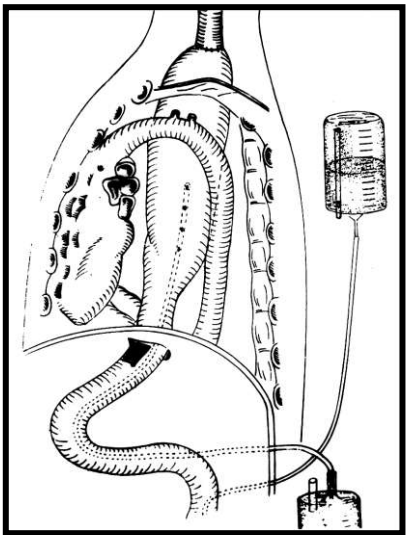

Figura 6.123: Doble yeyunostomía de Pinotti

A la yeyunostomía como procedimiento de rutina le hacemos la siguiente observación. Se ha comunicado, en diversas publicaciones mundiales, la incidencia de fístulas anastomóticas con la plastia tubular de estómago en un 12,5 a 30% de las resecciones realizadas. De ellas, sin precisión absoluta, podemos justipreciar que entre un 2 a un 5%, la necrosis compromete a todo el capuchón gástrico, por lo que la extirpación del órgano sustituto con un esofagostoma temporario es una opción extrema y difícil de aceptar, pero es la condición más adecuada que puede regularizar a las funciones orgánicas de un postoperatorio a las claras complicado. Si el paciente evoluciona favorablemente de su mediastinitis y revé el cuadro toxiinfeccioso, la indicación de una nueva sustitución utilizando al colon puede programarse en un lapso no menor de 2 a 6 meses, para conocer la evolución de la enfermedad si el paciente fue intervenido por un carcinoma o porque luego de ese período, las adherencias intraabdominales se encuentran en una etapa fibrótica y es más sencillo individualizar las estructuras englobadas. El problema se suscita si los pedículos vasculares del colon se encuentran total o parcialmente estenosados por placas ateromatosas que reducen su lumen, circunstancias que no se detectan con facilidad durante el acto operatorio. Una segunda necrosis de la plastia sustituta es posible y el paciente entonces podría quedar sentenciado a privarse de toda ingesta oral por el resto de su vida.

La yeyunostomía clásica, por lo común realizada con la técnica de Witzel, es ubicada a 40 cm del ángulo duodenoyeyunal y ello implicaría la imposibilidad o inconveniencia de recuperar hipotéticamente el tránsito oral con un tercer intento, siguiendo los conceptos técnicos de Nishihira y colab. (174) Recientemente se han preconizado técnicas de inserción del catéter por tunelización a través de la capa seromuscular del borde antimesentérico, entre 10 a 15 cm, empleando una pinza o

un catéter similar al de la cateterización venosa transcutánea para preservar la integridad del segmento yeyunal.

Dos pacientes de nuestra serie en los que el injerto gástrico y luego el colónico fracasaron, no tuvieron otra opción que la alimentación por yeyunostomía definitiva. Ante esa situación, decepcionante desde la óptica médica y desilusionante para el anhelo de quienes deben tolerarlo, nos motivó replantear si el procedimiento podría ser sustituido mediante un catéter de silicona tipo K 108, introducido por la fosa piriforme izquierda para evitar los trastornos de su prolongada e incómoda permanencia en la fosa nasal. El catéter K-108 es el utilizado de rutina en la actualidad, aunque observamos que su obstrucción presenta una mayor incidencia que los empleados con anterioridad, a pesar de los lavados regulares.

Graham y Royster (175), utilizando una pinza larga y curva introducida por la boca, la dirigen hacia la fosa piriforme presionando de inmediato por debajo del asta mayor del hioides para evitar la lesión de la arteria tiroidea superior. Por palpación de su extremo distal, previa incisión de la piel y de los planos subcutáneos, es exteriorizada, introduciendo el catéter en la faringe, desde donde lo dirigen en sentido caudal (Figura 6.124). En su progresión distal por el tubo gástrico es recomendable que la mano del cirujano en el mediastino controle el gradual desplazamiento para evitar laceraciones por la rigidez del mandril metálico. El píloro es franqueado y el extremo distal se ubica a 30 cm del mismo. La fijación al plano dérmico debe ser inmediata para evitar desplazamientos. A partir del octavo al décimo día, el trayecto se encuentra organizado y la sonda puede ser fácilmente cambiada.

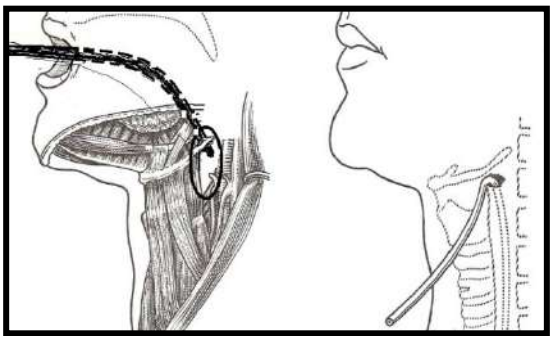

Figura 6.124: Esofagostomía cervical lateral mínima de Graham para alimentación prolongada

Recientemente, Rueth y colab. (176) describieron que una introducción segura de un catéter a través de la pared lateral de la faringe requiere de la identificación correcta del pilar posterior de la amígdala. Con este punto de reparo se introduce una pinza hemostática larga, con su extremo curvado en dirección a la pared, para presionar desde el interior 1 cm por debajo del borde inferior de la mandíbula y a 1 ó 2 cm anteriores del ángulo de la misma. En este punto se evita la lesión de los vasos laríngeos superiores, de la glándula submaxilar y de la arteria carótida. Se introduce un tubo K9, K 10 o K 108 progresándolo a través de la boca anastomótica parcialmente ocluida hacia el tubo gástrico, mediante pulsión externa dirigida en la cervicotomía por el operador para evitar su enrollamiento.

No es sencillo tratar de modificar la técnica intentando introducir una pinza desde el lumen del esófago cervical, seccionado una vez realizado el plano de sutura posterior.

En la posibilidad de un fracaso de la plastia gástrica, la alimentación se puede obtener a través de una sonda de Pezzer descabezada, de grueso calibre,

empleada como descompresiva del antro pilórico ocluido, introducida por una contraabertura a la derecha de la laparotomía, con un catéter K 30 en el interior de su luz, en progresión distal para la nutrición mediata, evitándose de esta manera la confección de la yeyunostomía.

No tenemos experiencia con el hábito de introducir el catéter de yeyunostomía a través de agujas o set diseñados con ese propósito, aunque en la literatura mundial no existe hasta el presente casuística que evidencie una diferencia significativa.

Tiempo operatorio con plastia gástrica

En nuestro concepto es fundamental operar a estos pacientes en el menor tiempo posible.

El contexto orgánico de un portador de una obstrucción esofágica, especialmente si el origen es neoplásico, presenta una serie de alteraciones, perceptibles algunas e imperceptibles la mayoría, que pueden actuar en sentido desfavorable durante el curso de la recuperación operatoria. Su desnutrición, su disproteinemia, la depresión inmunológica, el compromiso probable u ostensible del aparato broncopulmonar son factores que en teoría podemos evaluar antes, pero que no nos otorgan la seguridad ni un margen pronóstico evolutivo. Si a ello agregamos que los procedimientos técnicos empleados para extirpar la lesión y lograr la continuidad digestiva requieren de numerosos abordajes, amplios decolamientos y extensos desplazamientos, se supone que todo el lecho quirúrgico es una amplia área cruenta, con pérdidas de proteínas y electrolitos que el mejor de los controles y una efectiva terapéutica intensiva pueden equilibrar, pero sin la seguridad de una estabilidad permanente.

Durante el acto quirúrgico la acumulación de líquidos y electrolitos se incrementa en el tercer espacio, en particular en el parénquima pulmonar, comenzando a entorpecer el mecanismo de ventilación-perfusión, condición que puede exacerbarse si el tiempo operatorio se prolonga. El edema resultante por la reducción de la osmolaridad, aumenta la acumulación de secreciones en el árbol traqueobronquial, las que junto a la incapacidad de una expectoración efectiva, favorecen la infección de las áreas comprometidas (178).

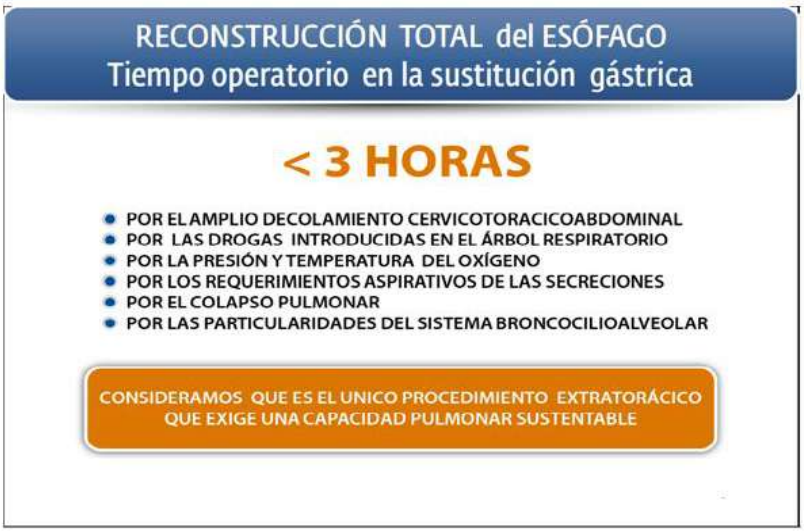

Comentarios: *En nuestra práctica quirúrgica actuando con un solo equipo, preferentemente utilizamos la técnica transhiatal para la resección y reconstrucción del tránsito digestivo, la intervención promedia un tiempo operatorio menor a 130 minutos. Sin haber podido comprobarlo científicamente como correspondería, las observaciones clínicas nos permiten sustentar nuestra posición.*

Es posible argumentar que el método videolaparoscópico minimizaría la pérdida de fluidos corporales, pero hasta el presente la técnica no ha sido completamente adoptada por la mayoría de los centros quirúrgicos, debido al tiempo operatorio, al colapso pulmonar y a sus costos.

Reconstrucción con gastrectomía previa

Como hemos comentado, el estómago es por consenso el órgano preferido como sustituto del esófago pero en ciertas ocasiones, su empleo se restringe por lesiones cicatriciales previas o por haberse realizado resecciones parciales por patología benigna o, con menos frecuencia, por procesos malignos.

Cheng y colab. (179) comunicaron su experiencia en 52 pacientes a quienes se les habían realizado previamente diversos tipos de gastrectomía y a los que posteriormente se les detectaron neoplasias en el tercio superior o medio del esófago.

Los procedimientos gástricos fueron variados pero la mayor frecuencia (71,2%) le correspondió a la hemigastrectomía Tipo II de Billroth, seguida por las resecciones proximales, totales y del Tipo I de Billroth. En el 82% de todas ellas la etiología benigna fue prevalente. A su vez, la localización tumoral esofágica fue del 87% en el tercio medio, mientras que al estadio IIa le correspondió una incidencia del 71% (Figura 10.107).

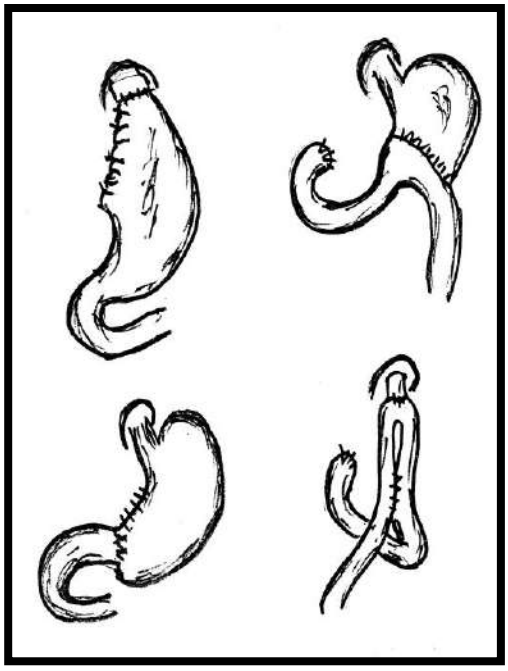

Figura 6.125: Distintos tipos de resección gástrica previas a la extirpación esofágica con reconstrucción posterior en la experiencia de Cheng y colab.

De acuerdo al procedimiento gástrico anterior y a la condición de la lesión esofágica en cuanto a localización, extensión y estadío, los autores emplearon distintos procedimientos reconstructivos (Figura 6.126).

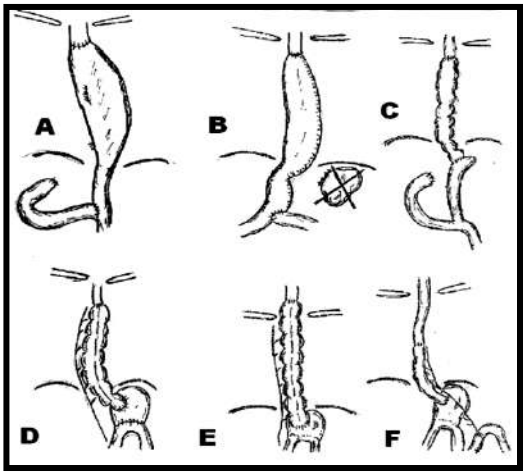

Figura 6.126: Diferentes procedimientos de la reconstrucción esofágica por resección gástrica previa. A – Elevación del muñón gástrico y derivación distal de la excreción bilioyeyunal; B – Reemplazo mediante técnica de Graviliu; C – Preservación del tubo gástrico con anastomosis yeyunal en Y de Roux; D, E – Reemplazo con colon preservando el muñón gástrico; F – Interposición de un asa yeyunal con técnica de Merendino

El colon izquierdo, utilizado en el 96% de los casos, fue el órgano prevalente y la elección de un segmento parcial o extenso como plastia se basó en la ubicación del proceso neoplásico primitivo. A su vez, el reemplazo total fue su preferencia y la vía retroesternal el lecho de rutina elegido. Con los segmentos parciales realizados mediante toracotomía derecha con anastomosis por arriba del arco aórtico se les presentaron numerosas dificultades técnicas.

Cuando por patología propia, sistémica o por cirugías previas, el colon debió ser excluido como plastia, las posibilidades de lograr la continuidad digestiva ante una resección conveniente del esófago motivó en los autores el empleo de otras técnicas operatorias excepcionales.

La primera alternativa fue la elevación del muñón gástrico por el retromediastino para anastomosarlo en el ápex torácico con el segmento proximal del esófago. En las hemigastrectomías tipo Billroth I y II, la viabilidad del estómago remanente fué obtenida a través de los pedículos vasculares de la gastroepiploica izquierda y vasos cortos, pues los correspondientes a la gastroepliploica derecha y coronarioestomáquica fueron seccionados durante la exéresis. La técnica se inició con la liberación del bazo de las diversas fascias y ligamentos. En su hilio, casi en pleno parénquima esplénico, con ligaduras solo mediales, se procedió a ocluir el flujo de los vasos del órgano con objeto de preservar la integridad de la gastroepiploica izquierda y de los vasos cortos. Se extrajo el bazo y a continuación el muñón fue liberado en todo su perímetro. El asa aferente fue seccionada sobre el estómago y, de inmediato a la sutura de la brecha, reanastomosada distalmente en el asa eferente en forma terminolateral. El muñón gástrico, liberado del pedículo esplénico y del asa aferente, pudo entonces ser desplazado en dirección cefálica. Dependiendo de la longitud individual de la caja torácica, de la movilización gástrica obtenida y de la localización de la neoplasia esofágica, se valorará la necesidad de incrementar el desplazamiento con la verticalización del páncreas. Para este paso, se secciona las fascias retroperitoneales que lo fijan y con maniobras digitales, complementadas con una amplia liberación duodenal de Kocher, su posición es modificada verticalizándolo. Para prevenir su desplazamiento ulterior, es conveniente fijarlo mediante suturas a los tejidos vecinos.

Otra variante técnica presentada por Cheng es obtener un tubo gástrico anisoperistáltico a expensas de la curvatura mayor, procedimiento similar al descrito por Graviliu. Al igual que en el procedimiento anterior, la ligadura intraparenquimatosa es necesaria para

preservar el flujo sanguíneo. El tubo de 3 a 4 cm de diámetro se eleva por el retromediastino y se anastomosa en el ápex torácico con el esófago proximal.

Comentarios: *Si prima la posibilidad de lograr la curación de una neoplasia esofágica y se trata de una persona con perspectivas de vida y excelente estado general, las opciones son válidas para encarar la extirpación del esófago y reconstruir el tránsito alimenticio en un paciente a quien anteriormente se le realizó una resección gástrica.*

En estas circunstancias es indudable que el colon con anastomosis cervical, elevado por vía retromediastinal o subesternal y con abocamiento distal gástrico o yeyunal, es la alternativa técnica preferencial, pero la excepcionalidad acontece en las situaciones en que se debe prescindir de esta última víscera. El último recurso posible de sustitución es utilizar al muñón gástrico como plastia, pero su aceptación deberá ser profundamente meditada por sus dificultades técnicas, convenientemente planificada para reducir el riesgo quirúrgico y emprendida por un equipo experimentado en un centro de complejidad. En cuanto a la variable de preservar el bazo reubicándolo en el hemitórax izquierdo y apoyado en el diafragma, con la intención de mantener el flujo vascular o de evitar la disección de la gastroepiploica izquierda por su posible laceración, destacamos que su presencia puede ser factor de complicaciones pleurales o de restricciones respiratorias.

Plastia colónica

El colon ha sido catalogado como un órgano riesgoso como sustituto. Su extensa disección, amplia translocación, el número de anastomosis digestivas que se requiere, el tiempo operatorio y la inseguridad de que estuviese comprometido por alguna patología particular, propia o vascular del sistema, condicionaron que fuera valorado como inadecuado, peligroso e imprevisible. Como los primeros reemplazos fueron por patología maligna, por la inmunidad deteriorada, la desnutrición y la prolongada intervención, el concepto tuvo un sustento realista, pero cuando se lo analizó como remplazo de lesiones benignas quirúrgicas, demostró condiciones de inmediata adaptabilidad, adecuado funcionalismo y perdurabilidad en el tiempo. Estas observaciones se basan en tres factores: el conveniente pedículo vascular para su viabilidad, su capacidad como transporte desde la faringe al estómago y la preservación del reservorio gástrico para la acumulación de los alimentos. Pero su utilización exige un criterio minucioso, una disección meticulosa, un conocimiento profundo porque un mínimo error puede provocar consecuencias desagradables inmediatas o en su funcionalismo tardío. En la opinión de DeMeester (129), provee una mejor calidad de vida que el estómago, oscilando la mortalidad operatoria entre un 4 y un 10%, con una morbilidad significativa (180).

Si bien el valor de la sustitución colónica en las enfermedades benignas es en la actualidad aceptado, las disfunciones y las secuelas tardías motivan controversias en su real incidencia, en su diagnóstico, en las técnicas operatorias a indicar así como en la solución ante el fracaso de las mismas. Sin embargo, la incidencia de algunas particulares complicaciones, como el reflujo gastrocólico (181), la úlcera péptica (182), la perforación (183), la fístula colotraqueal (184) (188) y la estenosis isquémica (185), aparentemente han sido comunicadas en las publicaciones recientes con incidencias decrecientes mientras que otras, como la estenosis cervical (186) y, en especial, la

redundancia del colon translocado (187) permanecen inamovibles.

En una extensa revisión, de Delva y colab. (180) analizaron entre 1965 y 2005 a treinta y cinco pacientes que habían sido tratados con interposición colónica por cáncer (n = 15), por ingesta cáustica (n = 7), por alteraciones de la motilidad (n = 7), por fístula traqueobronquial (n = 4) y por perforación esofágica (n = 2). Diecinueve casos fueron sometidos solo a una intervención, nueve requirieron múltiples operaciones para tratar un único problema y siete presentaron numerosas complicaciones que necesitaron de distintos procedimientos operatorios. La indicación de reoperación más común fue por redundancia en 13 casos, estenosis en 11 pacientes, pérdida de la continuidad digestiva en 8 casos, fistulización crónica en 8 casos, obstrucción en 6 pacientes y por reflujo en 4 casos. A su vez, técnicamente se requirió de una revisión anastomótica en 13 pacientes, resección colónica segmentaria en 6 casos y extirpación de una estenosis en 4 casos. La función deglutoria fue recuperada en 32 de los 35 pacientes pero cuatro de ellos requirieron otras intervenciones posteriores.

Conceptos básicos de la circulación colónica

El colon tiene una longitud aproximada variable, entre 90 y 125 cm, y anatómicamente se distinguen 5 segmentos: el ciego con su apéndice vermiforme, el colon ascendente, el transverso, el descendente y la porción sigmoidea por su forma en S. Por su desarrollo embrionario, por sus disímiles funciones y por su vascularización, en la práctica se lo divide en colon derecho y colon izquierdo. El primero, cuya principal función es la absorción de agua y electrolitos, se encuentra irrigado por ramas provenientes de la mesentérica superior, mientras que el sector izquierdo, que acumula las materias fecales, recibe su vascularización desde la mesentérica inferior. En toda su extensión lo caracteriza la presencia de tres bandas longitudinales de 1 cm de ancho conocidas como *teniae coli* (una anterior y dos posterolaterales). Toda su superficie presenta invaginaciones denominadas haustras, que conforman saculaciones prominentes. En su exterior, se observan estructuras adiposas conocidas como apéndices epiploicos. El revestimiento peritoneal se comporta de distinta manera de acuerdo al sector: el colon transverso y el sigmoide presentan una mayor movilidad por el complemento de un mesenterio, mientras que el ciego, ascendente y descendente, se encuentra inmovilizado sobre las estructuras retroperitoneales por la carencia, precisamente, de una redundancia de la serosa peritoneal.

En su origen en la mesentérica superior, el pedículo se subdivide en tres ramas: la cólica media, que irriga al sector derecho del colon transverso y se anastomosa en sus arcadas marginales con las provenientes de la cólica izquierda; la cólica derecha, que se dirige al colon ascendente; y la ileocecoapendiculocólica, que irriga los sectores distales del íleon, ciego y apéndice. Todos estos vasos se unen entre sí en las arcadas marginales (Figura 6.127). Desde el tronco de la mesentérica inferior se desprende directamente la cólica izquierda, que irrigará a la mitad izquierda del colon transverso y a todo el colon descendente, anastomosándose distalmente con los vasos sigmoideos.

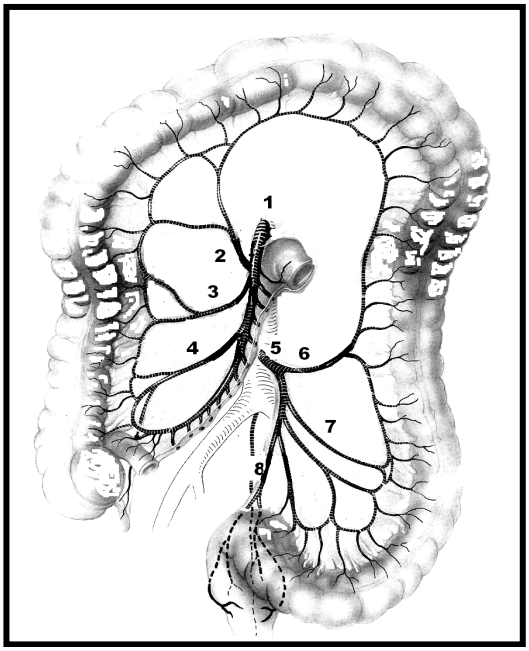

Figura 6.127: Esquema de la disposición arterial habitual del colon. 1 – Arteria mesentérica superior; 2 – Arteria cólica media; 3 – Arteria cólica derecha; 4 – Arteria ileocecoapendículocólica; 5 – Arteria mesentérica inferior; 6 – Arteria cólica izquierda; 7 – Arterias sigmoideas; 8 – Arteria hemorroidal superior

Entre un 10 a 18% de los casos, ninguno de los dos sectores se une marginalmente o logra hacerlo a través de finas colaterales (Figura 6.128).

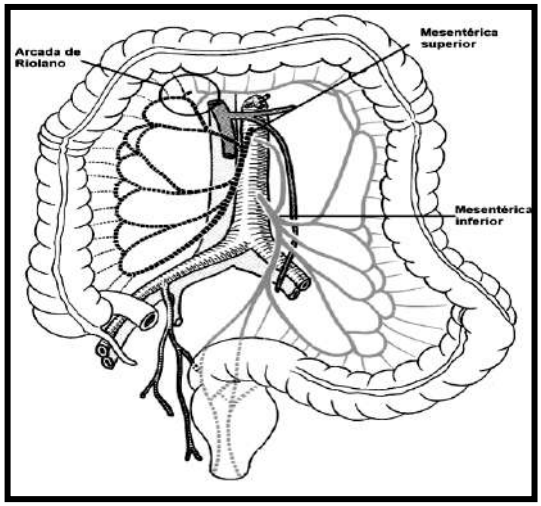

Figura 6.128: En círculo: arcada de Riolano

Variantes anatómicas de los pedículos vasculares

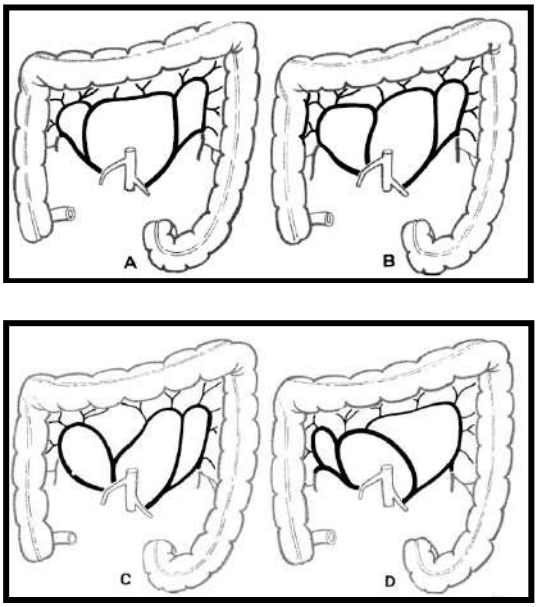

Figura 6.129: Variantes anatómicas más comunes de la circulación colónica, según Sonneland (189) y Michels (190). A – Ausencia de cólica media. B – Presencia de un solo vaso cólico medio. C – Cólica media bifurcada inmediatamente a su nacimiento. D – Dudosa cólica media con arcada sobre el extremo izquierdo del colon transverso

Elección del segmento colónico

Es llamativo en el colon que cualquiera de sus pedículos arteriales puede irrigar una extensión anatómica mayor de la que hipotéticamente se presume, por lo que es posible emplear su segmento derecho vascularizado por la cólica media o su segmento izquierdo nutrido por la cólica izquierda. Este último es el preferido porque presenta un diámetro más adecuado para la anastomosis con el remanente de esofágico cervical, su pared es de mayor espesor y su configuración arterial más regular. Sus arcadas marginales se disponen armónicamente, facilitando la obtención de una longitud adecuada para utilizar por cualquier vía de ascenso.

El colon derecho es la segunda elección. Su nutrición vascular presenta una arquitectura anatómica variable, es de paredes más finas, de contexto más voluminoso (Tabla 6.13) pero cuando se requiera de una longitud que incluya al colon descendente con dependencia de la cólica media, puede incluso complementarse con un segmento ileal.

Tabla 6.13: Indicaciones de elección de la cólica media como pedículo nutricio de la plastia colónica

- Aneurisma de aorta abdominal con trombosis interna
- Obstrucción o ausencia de cólica izquierda
- Mesocolon izquierdo corto, fijo o con abundante tejido lipomatoso
- Lesión de la cólica izquierda por operación anterior
- Alteraciones anatómicas de la cólica izquierda por resección esplénica previa
- Adherencias múltiples supramesocólicas posquirúrgicas
- Enfermedad diverticular extensa del colon izquierdo o antecedentes de perforación diverticular
- Preferencias del cirujano

Por último, el íleo-colon derecho, nutrido por la rama ileobicecoapendiculocólica, es de excepcional opción y son escasas las experiencias con su empleo (191) (192).

Funcionalismo de la interposición colónica

La función de transporte del bolo alimenticio está influenciada sobre todo por la gravedad, por la contracción de los músculos faríngeos, por los ciclos respiratorios y por la presión intragástrica distal, factores todos ellos que se complementan para generar un esbozo de gradiente tensional intraluminal colónico (193). Sin embargo, en la fase final de la deglución, en evaluaciones cine radioscópicas (194) (195) (196) y por estimulación manométricas (197) (198) se han comprobado, en las plastias isoperistálticas, contracciones en su segmento distal que propulsan al bolo alimenticio hacia el estómago. Aparentemente, estas ondas se relacionan con el diámetro del segmento sustituto, es decir que son mayores cuando la interposición es con pedículo izquierdo al compararselas con otros sectores utilizados (199).

1. Técnica con pedículo vascular izquierdo (De Meester-Kauer) (129)

Vía de abordaje

Es fácilmente accesible a través de una laparotomía mediana supraumbilical, que

puede ser complementada con una prolongación infraumbilical de tres traveses de dedos. El abordaje cervical es el izquierdo, a través de una incisión preesternocleidomastoidea.

Procedimiento operatorio

En primer término, el epiplón mayor es separado del colon transverso y a continuación se incide la fascia de Todd y desde el ciego hasta el ángulo hepático, se libera al colon derecho del retroperitoneo cuidando la integridad del riñón, del uréter, de los vasos espermáticos y la vena cava inferior. Se prosigue con los haces fibrosos que fijan al ángulo hepático, el mesocolon, el ángulo esplénico, y por último el colon descendente hasta que todo el marco colónico puede ser movilizado hacia la línea media, mediante maniobras cuidadosas para preservar la integridad de los pedículos vasculares del mismo. A continuación, el ayudante eleva el colon en dirección cefálica y mediante palpación complementada con transiluminación se identifica a la arteria cólica izquierda como el primer pedículo de la mesentérica inferior, en medio de las arcadas marginales, en dirección a la flexura esplénica y adyacente al ángulo de Treitz.

El cirujano determina la longitud requerida para la sustitución, aprehendiendo al órgano desde su ángulo esplénico y traccionando suavemente en dirección cefálica hasta observar la verticalización, sin tensionarlo del pedículo vascular mesentérico inferior (Figura 6.130). Ese reparo, que usualmente es posible elongar hasta la altura de los apéndices xifoides por la limitación anatómica de la arcada, es señalizado con un punto de reparo sobre su borde antimesentérico. De inmediato, empleando un hilo o cinta de hilera, evalúa la distancia entre su apoyo sobre la pared torácica anterior y el ángulo mandibular y lo proyecta sobre el colon transverso, desde el reparo antimesentérico, circunvalando a la flexuosidad hepática y descendiéndolo por el colon derecho hasta que su extremo distal, que corresponderá al sitio de la futura anastomosis cervical, es señalizado con otro punto. Este segundo reparo, por lo común se proyecta sobre la rama derecha de la cólica media.

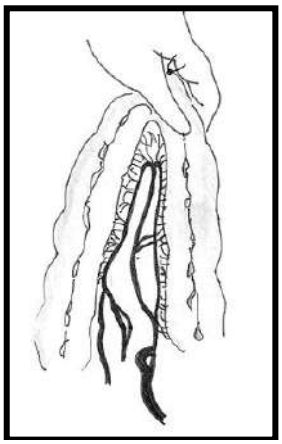

Figura 6.130: Elevación desde el ángulo esplénico del colon en dirección al apéndice xifoides para verticalizar a la cólica izquierda que es reconocida en el medio de las dos arcadas vasculares. Al extremo superior se lo repara con un punto seromuscular.

Aunque se lo puede considerar prescindible, es prudente realizar el análisis de factibilidad de perfusión, previo a su sección, ocluyendo al pedículo cólico medio que hipotéticamente deberá ser ligado y seccionado, con pequeños clamps vasculares tipo bulldogs, durante diez o quince minutos. Si mediante palpación del pulso, o por efecto Doppler, o por la coloración de la víscera se comprueba la viabilidad en el segmento proximal de la futura plastia, los mismos pueden ser ligados definitivamente. Así también, es conveniente valorar el flujo de retorno en los vasos venosos. Su paulatina distensión, el edema mesentérico o el incremento de la peristalsis significan

una hipertensión por obstrucción o dificultad de evacuación de la sangre y es uno de los factores también esgrimidos como causas de fistulización anastomótica o de necrosis del injerto. Es prudente reconocer y evitar la sección de una vena cólica media accesoria. El mesocolon, entonces, puede ser incidido en su base hasta las adyacencias de la transección del colon derecho a través de sus áreas avasculares y ligando los pequeños vasos del mismo (Figura 6.131).

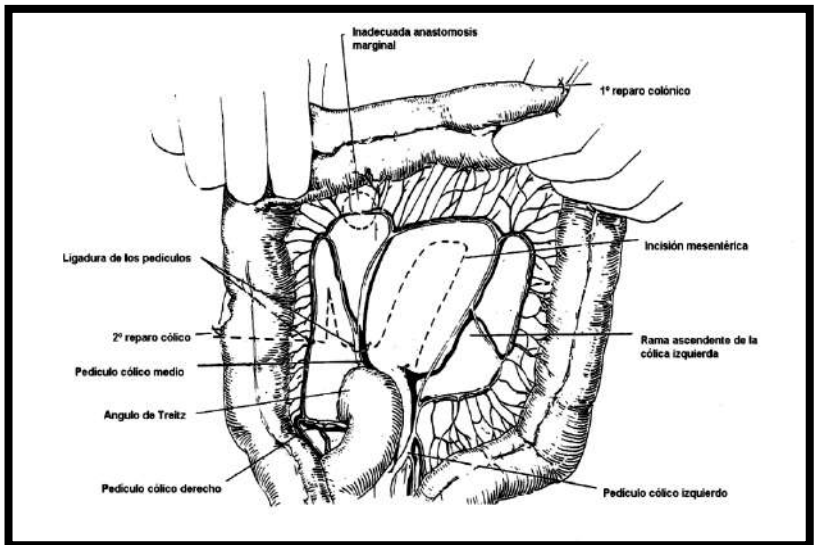

Figura 6.131: Reparos del colon y líneas de sección del mesocolon

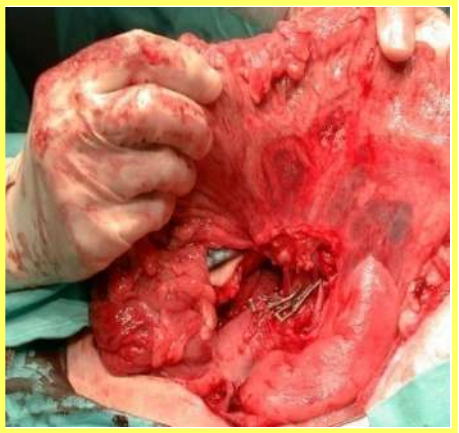

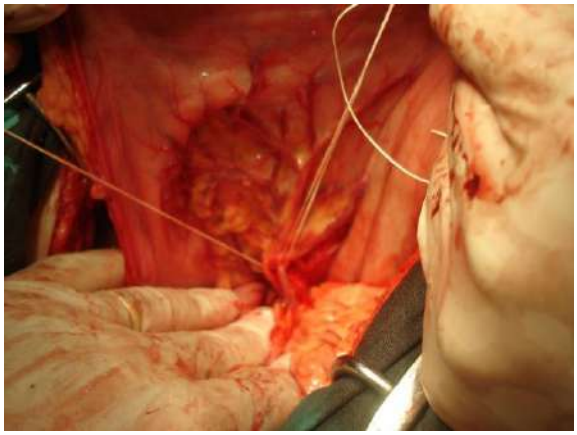

Fig. 6.132: Clampeo y ligadura del pedículo vascular de la cóloca media

Comprobada la viabilidad de la futura translocación, con la intención de evitar la factible discontinuidad marginal entre las arcadas vasculares provenientes de la cólica izquierda y la media (arcada de Riolano), el pedículo de esta última es ligado en su nacimiento en la mesentérica superior, antes de su bifurcación. Siempre con el marco colónico elevado para extender al mesocolon, se incide con extema cautela al peritoneo sobre la arteria y vena

mesentéricas. Si nace bifurcada, la opción es ocluir su base con un clamp atraugrip tipo Satinsky, cerrando ambas brechas mediante una sutura continua de polipropileno 0000. Si, por el contrario, como usualmente se presenta, se perfila como un tronco único, su base puede ser directamente seccionada entre dos ligaduras (Figura 6.133). Esta modificación permite mantener un flujo sanguíneo adecuado de todo el marco colónico sin depender de la continuidad o discontinuidad anatómica periférica entre ambas circulaciones y asegurando una nutrición eficiente al sector derecho.

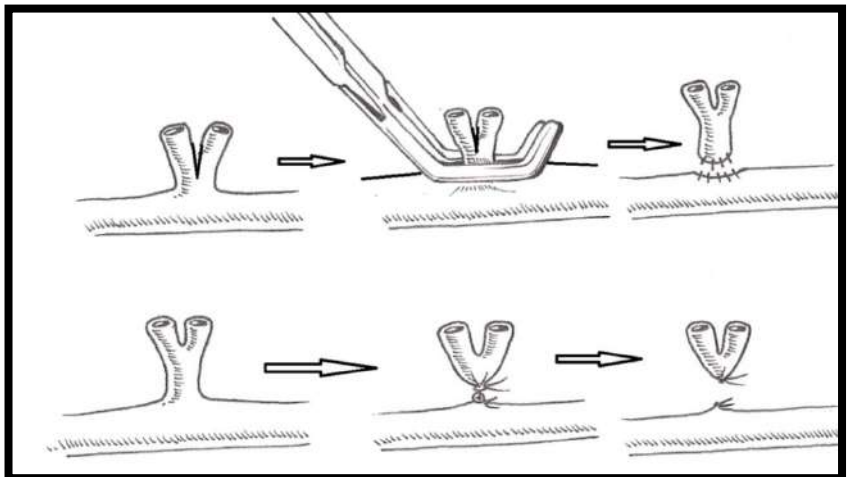

Figura 6.133: Clampeo, sutura y sección o ligadura y sección del pedículo cólico medio en el nacimiento en los vasos mesentéricos superiores

Previamente, se ha realizado el abordaje cervical y con el consenso sobre la ruta de elevación al cuello, se presentan las siguientes alternativas (Tabla 6.14).

Tabla 6.14: Alternativas según la vía de ascenso, la longitud del esófago cervical remanente y el diámetro de la entrada del tórax

ANASTOMOSIS ESOFAGO-COLÓNICA CERVICAL

Transposición

- Vía retroesternal
  - Esófago remanente (longitud)
    - < 5 cm. → Resecar la ½ izq. del manubrio esternal, el 1º cartílago condral y la epífisis interna clavicular
    - > 5 cm. → No es necesaria la resección ampliar el opérculo torácico
- Vía retromediastinal → No es necesario

Una vez decidido y preparado el lugar de la anastomosis, se reexamina la viabilidad colónica por última vez. Si es adecuada, el colon derecho, espasmodizado inicialmente por algunos minutos pero con visibles vasos adyacentes pulsátiles, es seccionado entre clamps o por sutura mecánica en el sitio del segundo reparo. Toda tensión mesentérica deberá ser seccionada de forma tangencial, siempre bajo transiluminación, para evitar toda sección imprevista e innecesaria vascular. De inmediato, se eleva la futura plastia y se apoya sobre la pared anterior del tórax para asegurarse de que el mesocolon, posicionado hacia la derecha con respecto al órgano, no se encuentra rotado sobre su eje longitudinal y no presenta acodaduras de su luz (Figura 6.134). La sección distal es postergada hasta finalizada la anastomosis cervical.

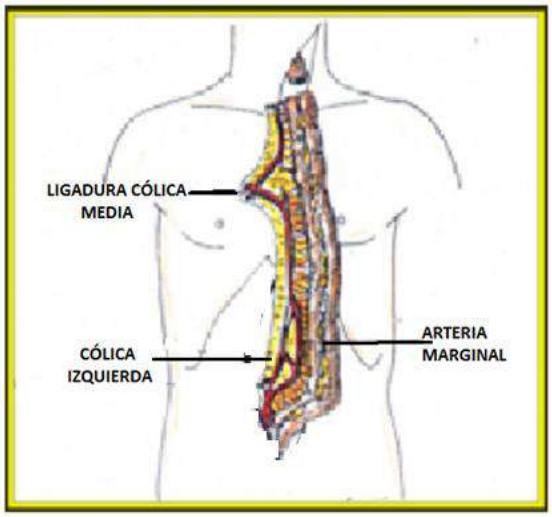

Figura 6.134: Colon seccionado apoyado sobre la pared anterior del tórax

Concluido el reconocimiento y asegurada su nutrición, el colon es entonces elevado por detrás del estómago y a través del hiato diafragmático si la vía es la retromediastinal, o por una apertura en el epiplón menor si el trayecto es retroesternal.

En el cuello, la anastomosis puede ser realizada en forma término-terminal o término-lateral. Un primer plano posterior se realiza entre el plano musculoadventicial del esófago y seromuscular del colon mediante tres puntos de fijación con sutura reabsorbible 000, a 1 cm aproximado por arriba y abajo del sitio de la anastomosis. A continuación, con puntos separados y con nudos internos, toda la circunferencia se ocluye de forma paulatina. Como el diámetro colónico es mayor que el esofágico, es recomendable seccionar al esófago en forma oblicua (pico de pato) para aumentar su diámetro y luego ir ocluyendo la brecha con puntos esofágicos separados cada 3 mm entre sí, pero en el colon con una distancia de 5 mm, lo que permite acoplar paulatinamente los diámetros disímiles.

La anastomosis puede ser realizada en 1 ó 2 planos. Si bien es posible que minimice la obvia reacción inflamatoria con necrosis tisular, la técnica de sutura continua tiende a presentar una frecuencia mayor de estenosis en los meses subsiguientes.

Si la vía de translocación es la retroesternal, la compresión de la plastia por la entrada al tórax se evita mediante la resección de la mitad izquierda del manubrio esternal, la epífisis clavicular y el cartílago de la primera costilla, evitándose también la lesión de la arteria y vena mamaria interna, lo que permite aumentar el diámetro (Figura 6.135). Ante el inconveniente de una longitud inadecuada del colon para una anastomosis cervical sin tensión, se amplía el abordaje con una esternotomía mediana longitudinal, parcial o total. En estas circunstancias no hay necesidad de resecar el manubrio esternal. Por otra parte, para evitar el estrechamiento de los vasos del colon en la entrada del túnel retroesternal, es conveniente

seccionar en sentido longitudinal 2 a 3 cm a la hoja anterior del pericardio, por arriba y por debajo de su punta, y ocluir la brecha transversalmente, para transformar al ángulo agudo pericardio-diafragmático en obtuso. Si las rutas de ascenso retromediastinal o retroesternal no son viables, con la intención de evitar el espacio subcutáneo preesternal se realiza una resección circunferencial de un hemidiafragma, de preferencia derecho, y se eleva la plastia por la cavidad pleural mediante una mínima toracotomía anterolateral.

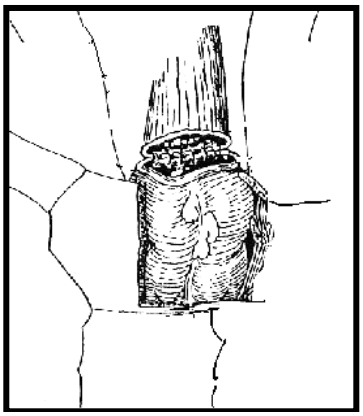

Figura 6.135: Resección de la mitad izquierda del manubrio esternal, la epífisis clavicular y el 1º cartílago costoesternal para ampliar el estrecho superior de la caja torácica

Finalizada la anastomosis cervical, el colon es elongado desde el abdomen lo suficiente como para rectificar su dirección y prevenir acodaduras. En esta maniobra sugerimos que el cirujano aprehenda el colon subanastomótico cervical con el pulgar y el índice izquierdos, mientras desde el abdomen tracciona suavemente su sector distal. De esta manera, se evita transmitir la tensión a la línea anastomótica. De inmediato, se fija a la plastia, con 3 ó 5 puntos musculoserosos, solo al pilar izquierdo del hiato o al margen izquierdo del hemidiafragma si el túnel es retroesternal (Figura 6.136). Para ambas situaciones, la fijación circunferencial de la plastia no es conveniente porque puede obstruirse por la aproximación natural de los bordes de los orificios de elevación al cuello. Con esta maniobra se evita o se minimiza su redundancia intratorácica o la posible herniación de otras vísceras abdominales en el mediastino posterior. Ante la infrecuente presentación de un lóbulo hepático izquierdo hipertrofiado que interfiera en la elevación de la plastia, sugerimos realizar en primer lugar la sección del ligamento falciforme del hígado para intentar una rotación antihoraria de la glándula. La segunda opción, la extirpación del lóbulo izquierdo, incrementa los riesgos operatorios.

Comprobada la longitud del colon subdiafragmático requerido para una anastomosis distal sin tensión y sin acodadura con el estómago (entre 8 a 10 cm), en el lugar elegido para la transección se liberan 2 cm de su borde mesentérico, ligando los pequeños vasos rectos y evitando lesionar la arcada marginal, y entre clamps oclusivos, es seccionado sin incluir el mesocolon (Figura 6.137). De esta forma se tiende a preservar un flujo sanguíneo adicional proveniente de las arcadas marginales de las arterias sigmoideas y el drenaje venoso adecuado también complementario, a través de los vasos sigmoideos y hemorroidales superior y medio.

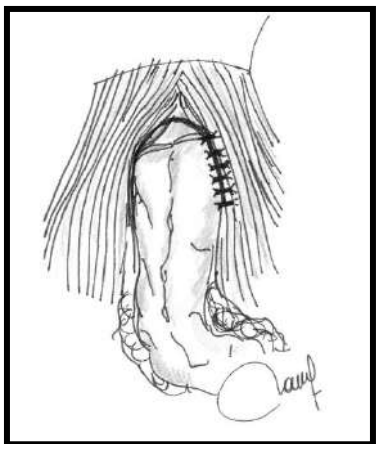

Figura 6.136: Anclaje de la plastia al pilar izquierdo del hiato

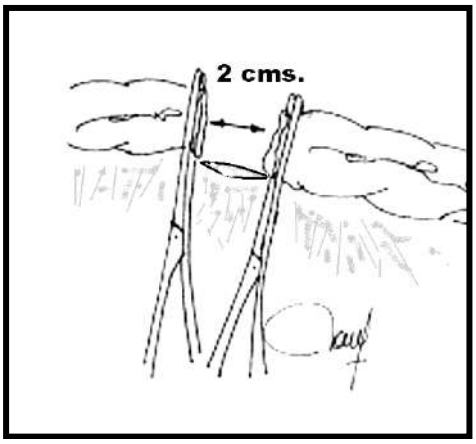

Figura 6.137: Transección del colon distal separándolo del meso 2 cm, para evitar la lesión de las arcadas marginales.

Para la anastomosis distal existen varias posibilidades (Tabla 6.15).

Tabla 6.15: Anastomosis colónica inferior

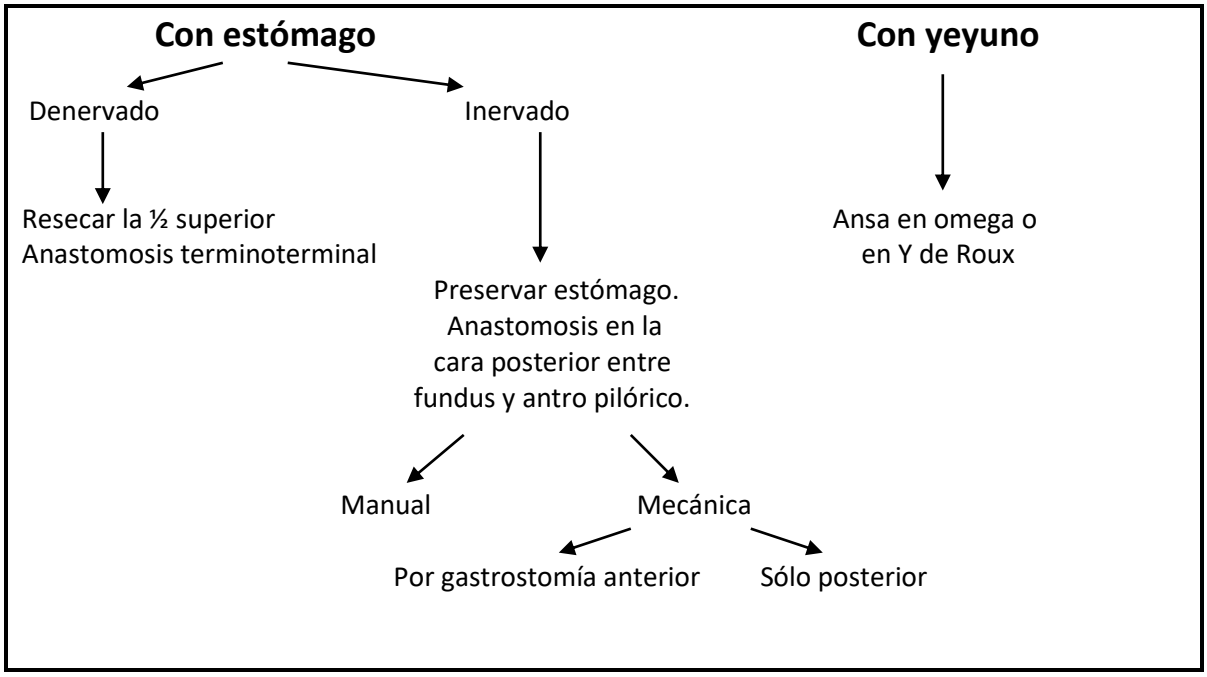

Si el estómago ha sido preservado pero en la resección esofágica ambos neumogástricos fueron seccionados, será conveniente extirpar los 2/3 superiores del reservorio gástrico. El fundus y el cuerpo se encuentran desfuncionalizados, condicionando un retardo de la evacuación del contenido alimenticio y la posibilidad de un reflujo bilioyeyunal. La anastomosis gastrocolónica término-terminal se realiza en dos planos con puntos

separados, empleando ácido poliglicólico 000 (Figura 6.138), prácticamente en las proximidades del antro pilórico.

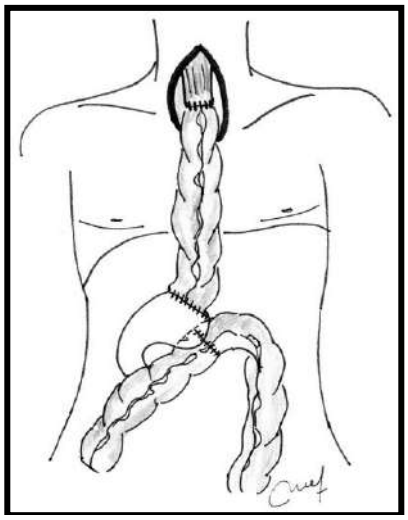

Figura 6.138: Operación finalizada. La anastomosis cologástrica se realizó habiendo sido resecado el fundus gástrico por estómago denervado.

Si los neumogástricos fueron preservados, las actividades motora y secretoria del estómago se encuentran conservadas, por lo que el colon es anastomosado en la cara posterior gástrica, en un punto equidistante entre el fundus y el píloro. Elevándose al estómago desde la curvatura mayor para exponer su cara posterior, la unión puede ser realizada en forma manual (Figura 6.139) o mediante técnicas de sutura mecánica. En esta posición se reduce el volumen de regurgitación postoperatoria y el posible desarrollo de una úlcera en la plastia (200).

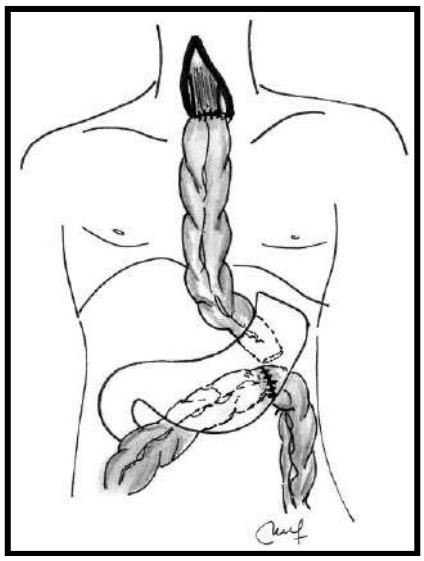

Figura 6.139: La anastomosis cologástrica se ha realizado en el tercio medio de la cara posterior de un estómago con preservación de su inervación.

En la anastomosis manual, se procede a realizar una gastrostomía transversal, siempre de una longitud menor al diámetro colónico, para ir adaptándolo paulatinamente al requerimiento orificial de este último (Figura 6.140). Las paredes se suturan en dos planos con puntos separados de ácido poliglicólico 000. En uno de los bordes, el inferior, puede realizarse un surget. El drenaje pilórico se evita para reducir la posibilidad de reflujo biliar y los episodios de diarrea. En la eventualidad de requerirse una piloroplastia en tiempo posterior, es un procedimiento simple de realizar porque el estómago y el duodeno han sido movilizados.

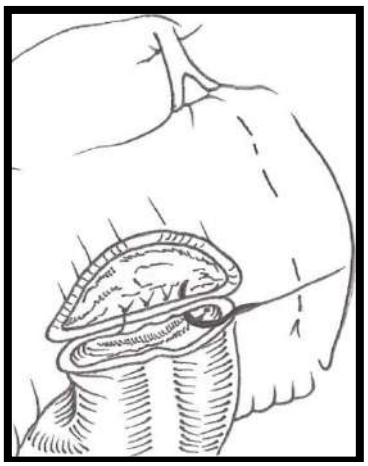

Figura 6.140: Anastomosis manual cologástrica distal

Para la anastomosis mecánica existen dos variantes. En la primera se ocluye el extremo distal del colon y a 5 cm por arriba, en su borde antimesentérico, se realiza una pequeña colostomía. Enfrentándola, en la pared gástrica se complementa con una gastrostomía de diámetro similar. Se insertan, a través de ambos orificios, las piezas de un stappler GIA unidas en sentido longitudinal las paredes de ambas vísceras (Figura 6.141). A continuación, se aprehenden los extremos superior e inferior con pinzas de Babcock y se traccionan para entreabrirla. Con un stappler 60 se ocluye el borde remanente y la anastomosis presenta una configuración triangular. La complementación con un drenaje gástrico dependerá de las preferencias, conocimientos y experiencia del operador.

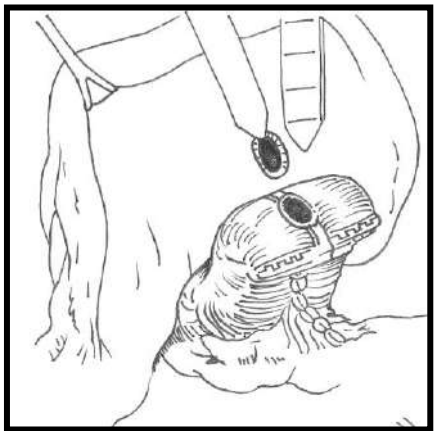

Fig. 6.141: Comienzo de la anastomosis

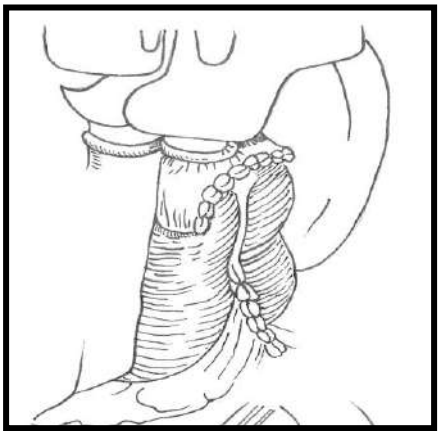

Fig. 6.142: Unión cologástrica

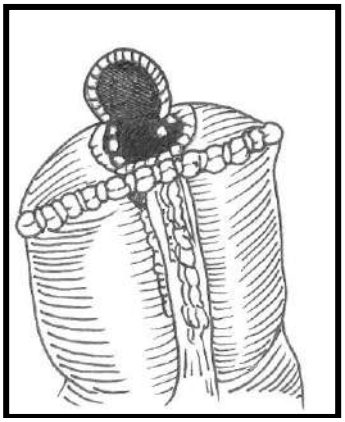

Fig. 6.143: Plano posterior

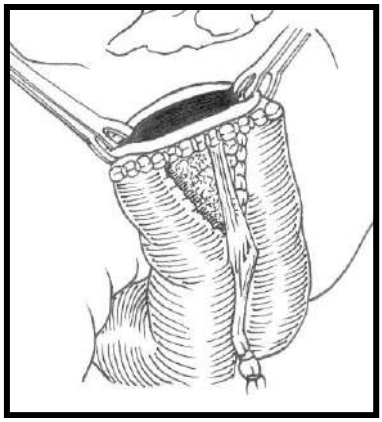

Fig. 6.144: Ampliación desde los ángulos

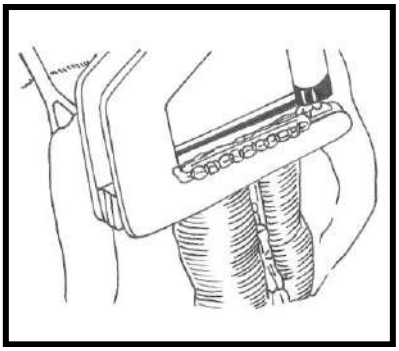

Fig. 6.145: Sutura del plano anterior

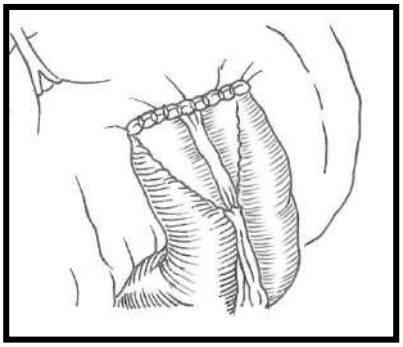

Fig. 6.146: Anastomosis finalizada

En la situación en que se hubiera realizado una gastrectomía total, la continuidad digestiva se realiza con el yeyuno. La técnica a emplear es en omega, seleccionando un asa delgada equidistante 40 cm del ángulo de Treitz para que por su longitud, pueda actuar como barrera neutralizante de la probable regurgitación de las secreciones bilio-pancreático-yeyunales. En primer lugar se realiza la anastomosis laterolateral al pie de la misma para posteriormente unir su extremo superior con el distal de la plastia.

Por último, la continuidad colónica es restablecida mediante la exclusiva movilización del segmento colónico derecho remanente o, si se prefiere, el íleon hacia el colon izquierdo, empleando también una anastomosis en dos planos. Ambas anastomosis, la colocólica y la cologástrica, quedan muy próximas. Preservar el meso del colon descendente y sigmoideo es importante porque permite mantener el aporte arterial y el drenaje venoso de la plastia a través de las arterias sigmoideas y de las venas hemorroidales. El mesenterio del colon derecho es suturado al del colon descendente para evitar la herniación de las asas delgadas. Una yeyunostomía con la técnica de Witzel permitirá a la vez el aporte calórico requerido en el postoperatorio inmediato, hasta que la vía oral pueda ser restablecida.

Fig.6.147: Coloplastia retroesternal

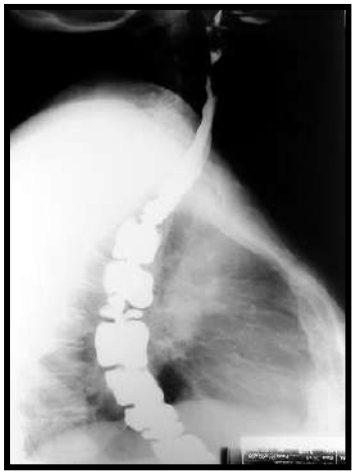

Fig. 6.148: Coloplastia retromediastinal

Conceptos quirúrgicos a analizar ante anomalías de los vasos cólicos

Es conveniente destacar algunas observaciones técnicas intraoperatorias, para evitar una precoz necrosis de la interposición, pues tienen relación con las anormalidades anatómicas de las arterias y venas colónicas (205).

La primera se relaciona con el pedículo venoso de la cólica media. Una vena cólica derecha o una accesoria a la propia cólica media pueden anastomosarse antes de desembocar en la vena mesentérica superior. Su preservación es mandataria pero puede interferir en la adecuada elongación de la plastia.

Con respecto al pedículo arterial, en ocasiones, se presentan como dos arterias separadas emergiendo de la mesentérica superior. La experiencia comunicada es que cuando esta probabilidad se presenta la sustitución implica un elevado riesgo de isquemia. Es tolerable si fueran dos venas por las amplias comunicaciones colaterales existentes. Si se visualizan tres venas y no se observa una clara relación, el problema se incrementa. Pero en la eventualidad de dos arterias independientes, al cirujano se le presentan las siguientes opciones. Cualquiera fuese el segmento colónico elegido como reemplazo, o si el mismo es irrigado por la cólica media, a uno de los vasos será conveniente anastomosarlo a la arteria mamaria interna o a un pedículo del cuello. En la situación en que no cuente con la posibilidad de una microanastomosis, o se contemplen signos de isquemia o de manifiesto relleno venoso, o si la señal Doppler no es detectable en el extremo proximal, deberá abandonarse la plastia en el abdomen, realizar un esofagostoma, esperar 48 hs. y volver a examinarla. Si no presenta los signos de viabilidad adecuados, se tratará de elegir una plastia alternativa y, si no la hubiese, de complementarla con sustituciones miocutáneas.

Complicaciones postoperatorias

El índice de mortalidad fue del 5% y en la incidencia de complicaciones, la filtración ha sido de 1,5% en una de las tres anastomosis y la necrosis del injerto en el 2% de la serie. La reoperación por hemorragia tuvo una incidencia del 6,5%; por perforación diverticular el 1,1%; y la infección esternal el 5,4%. La repetición de procesos pulmonares por episodios

de broncoaspiración consecuentes a desórdenes peristálticos, o por reflujo gastrocolónico o deficiente nutrición por la enfermedad neoplásica, fueron clínicamente las causas más comunes. En su seguimiento alejado, en el 18,4% de los pacientes hubo indicación de cirugía por estenosis de la anastomosis, por redundancia colónica, por gastritis o colitis por reflujo bilioso, por compresión esternoclavicular del colon, por herniación yeyunal a través del hiato, por retardo del vaciamiento gástrico y por oclusión intestinal.

En las sustituciones por procesos benignos refractarios a técnicas quirúrgicas conservadoras, los autores han considerado beneficiosa la preservación de los troncos vagales, porque permiten una función gástrica e intestinal normal, pero habitualmente el colon es anastomosado a un estómago desnervado por un procedimiento previo o concomitante. En esta situación, el retardo del vaciado produce una regurgitación del contenido gástrico hacia el colon interpuesto, por lo que recomendaron la resección de los 2/3 superiores del estómago. En su resultado funcional, comprobaron que la misma interposición colónica actúa como reservorio de las retenciones antrales, al preservar su propulsión por las contracciones distales.

En las investigaciones referentes al tránsito deglutorio, si bien comprobaron un retardo en la progresión del bolo alimenticio, el tiempo documentado era aceptable cuando fue comparado con los testigos. Así también, mediante la ingestión de alimentos pero sobre todo con el complemento de bebidas ácidas, notaron que este tiempo de vacuidad se reducía en significativa medida.

Tabla 6.16: Conceptos básicos para preservar el adecuado flujo sanguíneo de la plastia con pedículo cólico izquierdo (DeMeester y colab.) (200)

1. **En la movilización colónica, reconocer y preservar la rama ascendente de la arteria cólica izquierda y las arcadas marginales** Permite un aporte sanguíneo adicional de las arterias sigmoideas y un drenaje más eficiente a través de las venas hemorroidales y sigmoideas. **2. Ligadura de la arteria y vena cólica media en su nacimiento** Permite un adecuado flujo hacia el segmento derecho de la plastia. **3. Transección del extremo inferior de la plastia sin ligadura de los vasos marginales ni del mesenterio** Facilita el drenaje venoso. **4. En la ruta retroesternal seccionar el extremo angular del pericardio** Previene la compresión de los vasos de la plastia. **5. Ante cualquier duda sobre la viabilidad de la plastia, postergar por 24 hs. la continuidad digestiva** Para ello, proteger a la plastia del espacio cruento retromediastinal.

Tabla 6.17: Conceptos básicos para lograr la optimización de la función deglutoria (DeMeester y colab.) (200)

1. Realizar la anastomosis proximal en un plano Con puntos separados se previene la estenosis postoperatoria. **2. El colon no debe presentar redundancias y debe ser fijado al diafragma.** Evita la redundancia y su desplazamiento hacia el tórax. **3. Realizar la anastomosis cologástrica en la cara posterior del estómago, en un punto intermedio entre el píloro y el fundus.** Reduce la regurgitación biliosa y el desarrollo de una úlcera en la plastia. **4. Evitar el complemento de una piloroplastia** El píloro protege al injerto del reflujo bilioso y de una inflamación de la mucosa cólica. **5. En la posición retroesternal, resecar la mitad izquierda del manubrio esternal, la epífisis clavicular y el primer cartílago condral** Evita la compresión y la oclusión de la plastia.

Comentarios: *Es una técnica sencilla de realizar, si se diagrama en forma adecuada, y con escasas complicaciones, presuntamente por el flujo que recibe del pedículo cólico izquierdo, por lo que la adoptamos como primer procedimiento de elección en el reemplazo colónico. Para su correcta selección sugerimos evaluar correctamente el calibre de la mesentérica inferior, basándose en el concepto que en pacientes mayores de 45 a 50 años, su luz puede presentar siempre algún grado de obstrucción, situación magnificada en hipertensos, diabéticos, tabaquistas, con antecedentes de obesidad, dislipémicos y sedentarismo.*

El amplio decolamiento realizado, la hipovolemia y la consecuente hipotensión deben ser estrictamente controlados como prevención de la vasoconstricción esplácnica, que puede condicionar una lesión isquémica de la plastia colónica.

Con respecto a la anastomosis distal, la realizamos en la cara posterior gástrica, como ha sido sugerida por numerosos autores, pero a través de una gastrostomía en la pared anterior, utilizando una sutura mecánica circular de 31 mm. (Figura 6.149) Consideramos que esta modificación simplifica la técnica de anastomosis mecánica empleada por DeMeester y facilita la operabilidad con respecto a la sutura manual. Por otra parte, el orificio cologástrico presenta un diámetro más reducido para interferir sobre la imprevisible regurgitación ácida.

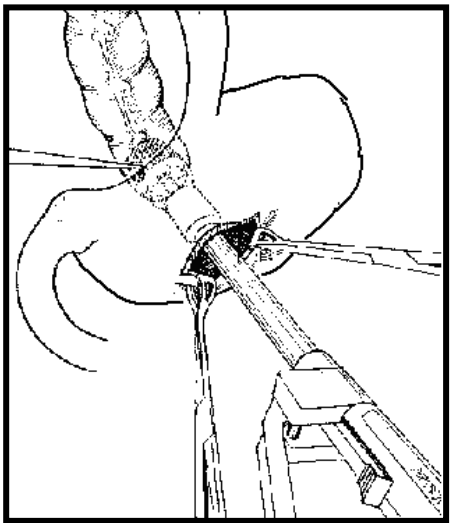

Figura 6.149: Anastomosis mecánica circular en la cara posterior del estómago a través de una gastrostomía anterior

Con respecto a nuestra experiencia en niños, hemos restituído en 16 ocasiones la ingesta oral con plastia gástrica o colónica. Sus edades oscilaron entre 2

meses y 8 años y, a pesar de la exigüidad del grupo y en base a las evidencias recogidas, nos permitimos trasmitir algunas reflexiones (208):

1 – Consideramos que la edad de 2 años o el peso corpóreo de 10 kg. son los parámetros mínimos aceptables para realizar el reemplazo después del nacimiento.
2 - Tanto el colon como el estómago pueden ser utilizadas indistintamente pero en el año posterior a la cirugía, las ingestas con el primero han sido mejor toleradas. Posteriormente no hubo mayores diferencias.
3 – Tuvimos un mayor número de complicaciones inmediatas con el empleo del estómago y alejadas con el colon.
4 – La vía retroesternal es la más frecuentemente empleada en la translocación de las plastias para la cual sugerimos preservar el cabo esofágico superior, si no está afectado, con el objeto que la anastomosis cervical se localice por debajo de la línea del borde superior del manubrio esternal. Ello permite anular la posible compresión ósea de la entrada del tórax pero sus dilataciones no han sido muy fáciles de realizar.
5 – La distensión de la plastia ha sido muy frecuente con el empleo del estómago.
6 - En 2 casos con coloplastia y en uno con gastroplastia que pudieron ser examinados endoscópicamente entre 17 y 20 años de la sustitución, se demostró la presencia de una transformación cardial de la mucosa, por lo que recomendamos que todos estos niños deben ser controlados endoscópicamente por vida.
7 – Ninguna técnica es 100% efectiva, convincente y segura, por lo que sugerimos que el cirujano utilice la que considere más lógica por sus beneficios, apropiada por su experiencia, adecuada por los cuidados de enfermería y practicable por la complejidad del centro asistencial.
8 – Si bien, a largo plazo, las ingestas se presentan como muy aceptables, la cicatriz anastomótica superior y la aperistalsis en las plastias, evidencian una perdurable limitación, algunas ostensibles y otras disimuladas por su adaptación, aunque con una aparente mejor aceptación con el colon.
9 - Nuestra preferencia de sustitución es el colon con pedículo de la cólica izquierda.
10 – En el transcurso de los años, por el crecimiento o por un nuevo aprendizaje deglutorio, la adaptación es mejor que cuando los reemplazos se realizan en la edad adulta.
11 – No nos ha sido fácil su seguimiento clínico así como el convencimiento de la necesidad de los controles endoscópicos en el tiempo.

Fig. 6.150: Esofagoplastias con colon y estómago en niños

Por último, hemos decidido realizar la sección de la tenia anterior en todo reemplazo con colon previo a su translocación al cuello como recurso ante los imprevisibles suboclusiones colónicas que pueden acontecer en el postoperatorio mediato. En nuestra casuística, esta situación ocurrió en dos ocasiones y el problema se suscita ante una eventual reintervención. No dejamos de destacar que la disección es muy dificultosa cuando la plastia ha sido ubicada en el retromediastino, por lo que los márgenes de seguridad son exiguos. No tenemos experiencia con la resección completa de la tenia, que sería otra posibilidad a considerar.

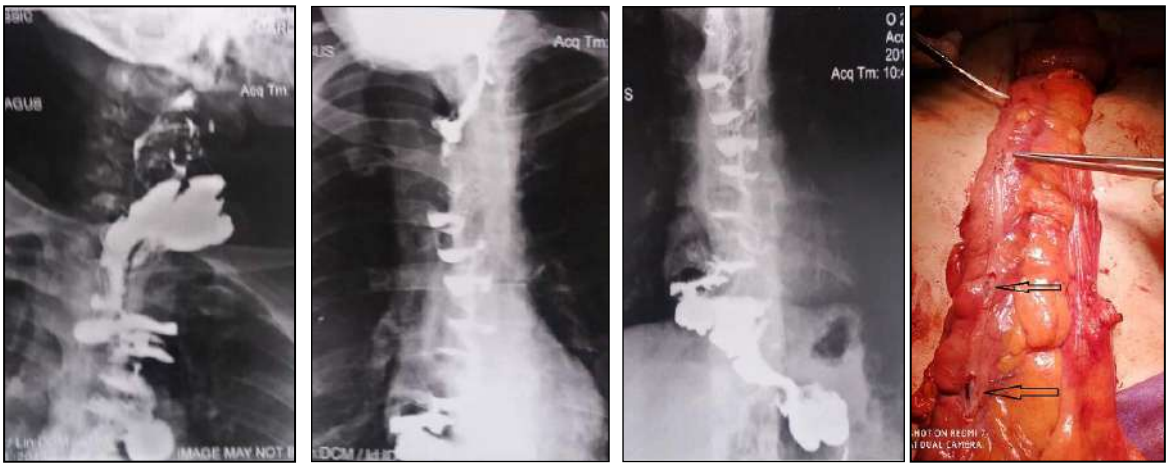

A **B** **C** **D**

Fig 6.51: Plastia colónica. Suboclusión segmentaria (A-B-C). Sección de la tenia anterior en 4 sectores (D)

En la Fig. 6.51, se observan las subclusiones que provocan una importante detención del bolo alimenticio en un paciente obeso reconstruído por vía retroesternal por una perforación esofágica por cuerpo extraño (hueso de vacuno) que ingresó a los 7 días con un severo compromiso mediastinal. Cuatro meses después de la reconstrucción, refiere una paulatina disfagia con pédida de peso. El diagnóstico por el examen baritado, es de una retracción de la tenia que enlentece el pasaje del contraste en toda su extensión (B – C) y que provoca la dilatación proximal (A). Ante el fracaso de los intentos de dilatación por la dificultad en objetivar el orificio cervical, se propuso la reinterverción quirúrgica.

2. Reemplazo con colon derecho

El colon derecho es irrigado por los vasos cólicos medios que se originan en la mesentérica superior. Su distribución vascular es relativamente constante y la distancia del origen del pedículo medio hasta el extremo del ciego es casi similar a la existente desde que emerge en la mesentérica y el hueco supraesternal; de tal manera que, cuando se moviliza y rota la mitad derecha del colon, el ciego por lo general alcanza el cuello sin dificultad (209). Moreno González (210) ha preconizado el empleo de los últimos 5 cm del ileon con la intención de que la válvula ileocecal actúe como mecanismo esfinteriano y barrera antirreflujo.

Indicaciones

Son similares a las descritas a propósito del colon izquierdo. Las preferencias del operador, de acuerdo a su experiencia y al examen de las arcadas vasculares, condicionarán la elección.

Vía de abordaje

Por laparotomía mediana supraumbilical, con o sin resección de los apéndices xifoides, es posible su completa disección.

Descripción operatoria

La disección comienza con el decolamiento del ligamento colo-epiploico. El ayudante tensa ambas estructuras mientras el cirujano lo secciona cerca de la pared, ligando los pequeños vasos existentes. El estómago y su pedículo de la curvatura mayor son separados, permitiendo la objetivación de la inserción del mesocolon. A continuación se procede a la movilización del sector derecho mediante la diéresis del repliegue coloparietal. Su tracción medial permite separarlo de la segunda y tercera porción del duodeno y de la cabeza pancreática. Separado por completo de las estructuras ad y subyacentes, es aconsejable tomar la medida del requerimiento exigido para utilizar como plastia. Sobre la piel del tórax se mide la extensión desde el hueco supraesternal y cuatro traveses de dedo por debajo del apéndice xifoides con una cinta, que se desenrolla desde los últimos 5 cm del íleon o desde el ciego, para medir la longitud que deberá tener el colon a transposicionar, marcando este punto con un reparo, o si se desea, desde la unión de las arcadas de la cólica media con la izquierda, y desde allí, en dirección hacia el colon transverso y descendente (211). Esta maniobra permite evitar redundancias que al acodarse puedan dificultar el tránsito alimenticio en los períodos mediatos a la intervención. Elevando con ambas manos al colon liberado y con el auxilio de la transiluminación si fuese necesario, se reconoce a la cólica media, que se preservará mientras se ligan y seccionan cercanas a su origen, la cólica derecha y la ileobicecoapendicocólica (Figura 6.151). Todos estos pasos se aseguran mediante la oclusión temporaria de los vasos a ligar con clamps bulldogs delicados, para comprobar que la plastia estará exenta de cualquier isquemia posterior. Por último, el mesocolon es incidido cercano a su inserción y se procede a la sección entre clamps intestinales de los extremos del colon a translocar. De inmediato todos ellos se protegen mediante gasas con povidona. El colon movilizado debe rotar libremente sobre el pedículo de los vasos cólicos medios. Un hilo tractor que toma al apéndice o al extremo del ciego o a los últimos 5 cm del íleon, que ha sido preservado, hace avanzar el extremo proximal por detrás del estómago. De acuerdo a la vía de ascenso a utilizar, si es la retroesternal, la plastia emerge por un área avascular del epiplón menor (Figura 6.152), pero si es la retromediastinal, la ubicación por detrás del estómago otorga una mayor longitud, evita la posibilidad de una dilatación gástrica aguda así como la elongación excesiva o la obstrucción del pedículo cólico medio. Es aconsejable la extirpación del apéndice ileocecal previa a la transposición. Es conveniente realizar la anastomosis cologástrica en la cara posterior del estómago, como un intento de anular o disminuir el reflujo gastrocolónico (Figura 6.153) mediante sutura manual en dos planos o mecánica. En el cuello se une al segmento esofágico cervical (Figura 6.154) y la intervención finaliza con una yeyunostomía y una anastomosis ileocolónica terminoterminal o preferiblemente laterolateral (Figura 6.155).

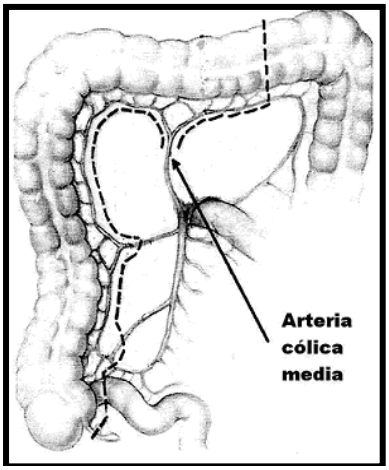

Figura 6.151: Sustitución con colon derecho. Preservación del pedículo cólico medio y ligadura de la cólica derecha y de la ileobicecoapendiculocólica cercana a su nacimiento en la arteria mesentérica superior

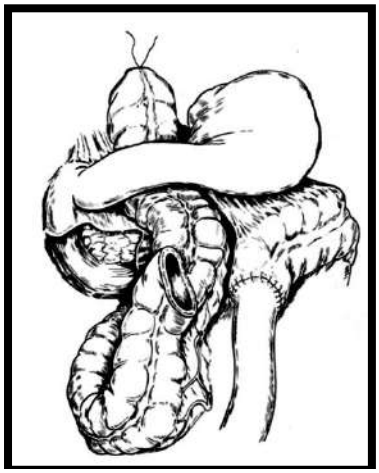

Figura 6.152: El ciego es elevado a través del epiplón menor al espacio retroesternal.

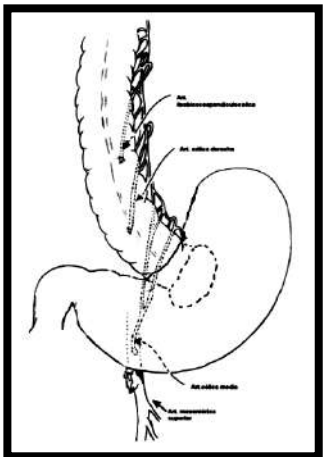

Fig. 6.153: Esquema de vascularización de la plastia

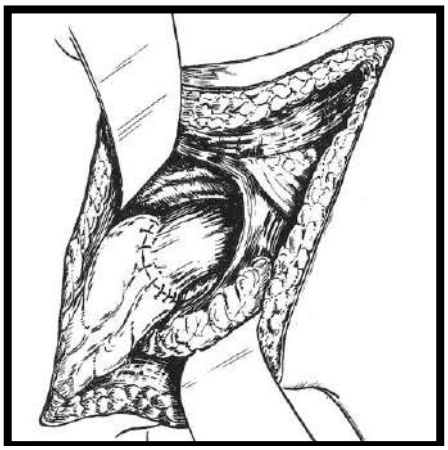

Fig. 6.154: Anastomosis cervical

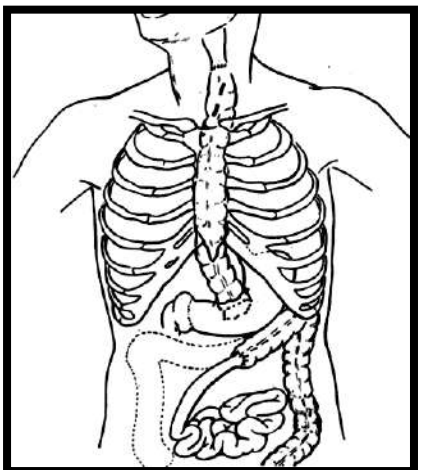

Figura 6.155: Esquema de los abordajes y de la posición retroesternal de la plastia

Complicaciones

Son las descritas a propósito del reemplazo con colon izquierdo.

3. Técnica de Popovici (191)

Con el aval de una amplia experiencia, en particular en patologías benignas obstructivas, el autor enfatiza en utilizar el colon desde una posición de mayor flexibilidad, y no restringirse a un solo método de reemplazo, dependiendo obviamente de la perfusión lograda.

En las estenosis cáusticas de la orofaringe, emplea una sustitución *super larga* que le permita una anastomosis elevada sin tensión. En estos casos, su preferencia es con el pedículo de la mesentérica izquierda, incorporando al colon ascendente y al último segmento ileal (hasta 70 cm) para la sustitución (Figura 6.156). Realiza la anastomosis cervical con el íleo-colon y distalmente con el estómago en forma laterolateral. Por debajo de esta última, ocluye la luz colónica con una ligadura (técnica de Rozanov-Tomoda) que al prescindir de la transección colónica evita un probable cuadro séptico y disminuye el riesgo de necrosis de la plastia en los pacientes seniles o con una vascularización precaria. El procedimiento finaliza con una ileocolostomía laterotermial (Figura 6.157).

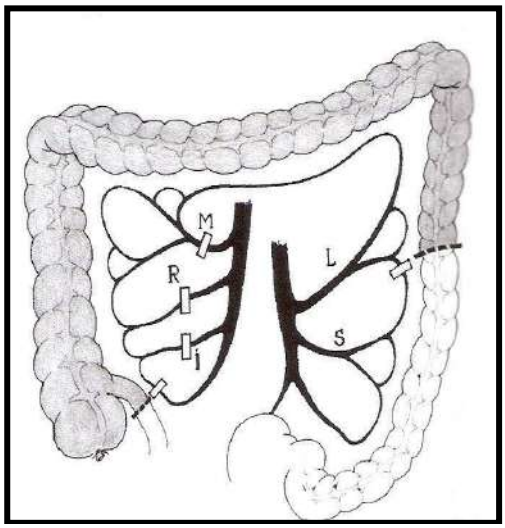

Figura 6.156: Empleo del ileocolon con pedículo de la cólica izquierda

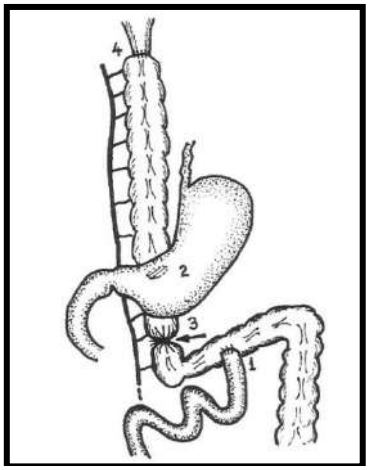

Figura 6.157: Esquema de reconstrucción. 1– ileocolostomía laterotermina; 2– anastomosis cologástrica; 3– ligadura colónica (Rozanov); 4– esofagocolostomía

Destaca que es importante que el cirujano no se encuadre en un esquema rígido de elección del colon derecho o izquierdo para lograr la sustitución, sino que priorice la situación de acuerdo a las circunstancias que se le presenten. Para ello, recomienda el siguiente esquema, al que denomina *operación balanceada*: 1– comenzar con la movilización del colon derecho evaluando el pedículo ilececocolónico (197), que es ligado. Si la perfusión es adecuada a través de la cólica media, es posible el empleo de una plastia ileocecocólica; 2– si el segmento no presenta una longitud adecuada para abordar la faringe, se clampea a la cólica media esperando que la perfusión se logre a través de la izquierda; 3– si el ciego muestra signos de isquemia, se intenta lograr un segmento de colon ascendente, transverso e izquierdo desclampeando la cólica media y obturando la izquierda; 4– si el segmento es corto, se libera la izquierda, incluso preservando los vasos sigmoideos y se ocluye la derecha.

Cuando las lesiones de la hipofaringe involucran la pérdida de ambos senos piriformes, se requiere una extensa faringoplastia. La reconstrucción puede necesitar de otro tiempo quirúrgico para la anastomosis después de un intervalo de 90 días, e incluso, si la plastia colónica queda a tensión, conviene utilizar un complemento tipo injerto miocutáneo con técnica de Demergasso, requiriendo entonces un tercer tiempo operatorio. La preservación de la laringe es un dilema por los episodios de broncoaspiración que condiciona la obstrucción alta de la faringe así como las re estenosis secundarias que se producen con relativa frecuencia en estas anastomosis.

Comentarios: *En el carcinoma del esófago, existe consenso de que el colon no se utilice como plastia sustitutiva en la continuidad del tránsito digestivo superior mientras es posible emplear el estómago. Es evidente que con el tubo gástrico también se presentan situaciones que entorpecen una adecuada nutrición del paciente esofagectomizado, pero son más factibles de solucionar con medidas de contención que cuando se trata de un colon. Con este último, el retardo del tránsito es tan evidente y sintomático en ocasiones, que puede contemplarse la posibilidad de su extracción. Por otra parte, la complejidad de reemplazo colónico se incrementa, comparado con el gástrico, por el requerimiento de una evaluación previa muy meticulosa de sus condiciones anatómicas y patológicas, por la necesidad de una preparación preoperatoria, por la complejidad de las maniobras intraoperatorias y por los mayores controles posteriores inmediatos y alejados. Por último, si bien todo el colon puede ser evaluado mediante endoscopia, para descartar la presencia de alguna patología propia del órgano que contraindique su elección, el disenso persiste en cuanto a la evaluación de los pedículos vasculares por los angiogramas selectivos. Es posible que con el empleo de las técnicas de sustracción pueda determinarse con seguridad el estado de*

permeabilidad de los vasos requeridos para la nutrición de la plastia.

Sin embargo, algunas complicaciones tardías, como la úlcera péptica, perforación, fístula colotraqueal y reflujo gastrocólico han decrecido su incidencia en los últimos años mientras que la estenosis por isquemia y en especial, la redundancia en el colon translocado permanecen constantes en las comunicaciones médicas.

La cólica media es un vaso cuya permeabilidad no es tan afectada por la edad, el tabaquismo y los trastornos lipídicos como la cólica izquierda, pero a la vez, el ciego no es un segmento convincente de seguridad para una anastomosis fiable alejada.

Hace muchos años, Lotard-Jacob y colab. (212), en un estudio comparativo, concluyeron que la plastia empleando colon izquierdo presentaba una menor incidencia de filtraciones cervicales así como de estenosis cicatriciales que con otros sustitutos, posiblemente porque su arcada vascular provee al segmento una adecuada perfusión. Las fístulas decrecieron del 15,9 al 2,5% (186), por lo que en la opinión de Hölscher y colab. (213), en los pacientes con una expectativa de vida prolongada, la plastia con colon izquierdo presenta menor frecuencia de complicaciones cuando se la compara con la sustitución gástrica.

Si bien la función de transporte del colon sustituto es influenciada por los gradientes de presiones de las contracciones de los músculos faríngeos, también la gravedad, los ciclos respiratorios y la presión intragástrica asumen importantes roles para la vehiculización del bolo alimenticio. El tiempo del tránsito al deglutir un farináceo mezclado con bario es prolongado, cuando se lo compara con una persona normal. El lapso promedio es de 3,50 minutos empleando interposiciones isoperistálticas y de 5,15 minutos en las anisoperistálticas (214).

Sin embargo, en la fase final de la deglución, investigaciones mediante cine radiología han observado contracciones propulsivas en el segmento distal de la plastia colónica que favorecían el pasaje al estómago (194) (197). Hallazgos manométricos y del pH por mediciones realizadas por Peppas y colab. (215) han demostrado que la motilidad colónica no es comprometida por las tensiones intrapleurales, por lo que Kotsis y colab. (214), en sus conclusiones y reconociendo la aperistalsis de la plastia en su mayor longitud, argumentan que la misma no puede ser considerada por entero como un conducto pasivo en el mecanismo de transporte del alimento, por la comprobación de contracciones distales en el segmento pregástrico.

Por fortuna, en nuestro medio, las lesiones por cáusticos no son frecuentes. Las ingestas pueden producirse por error o con intención suicida, siendo las primeras menos graves. Pero cuando el intento se produjo, el sujeto debe ingerirlo porque si se arrepiente y pretende expulsarlo el cáustico detenido provoca lesiones muy graves en la faringe, epiglotis e incluso en la glotis. En la reconstrución del tránsito digestivo el resultado de una anastomosis alta es incierto, porque el peristaltismo ha sido anulado por la fibrosis tisular consecuente y el bolo alimenticio progresa por gravedad. Su obvia lentitud a través del pasaje faríngeo en busca del ostoma colónico posibilita su atracción por la presión negativa intratorácica y la aspiración glótica es una situación factible e impredecible. Si bien existen maniobras cervicales tendientes a neutralizar esta desagradable complicación, la reiteración de los episodios traqueobronquiales y parenquimatosos, obligan a la prescripción de una traqueostomía definitiva o a su preservación si ha sido

realizada con anterioridad. La segunda opción, que sería conservar la voz y alimentarse por un ostoma gástrico, consideramos que es menos conveniente porque persiste la posibilidad de la aspiración de saliva y porque siempre es posible recuperarla por los actuales métodos de fonación existentes.

4. Técnica de Tran Ba Huy y Celerier (216)

Clasifican a las estenosis faríngeas por cáusticos en Tipo I (Figura 6.158) cuando uno de los senos piriformes se encuentra libre de lesión, mientras que en el Tipo II (Figura 6.159) ambos senos piriformes son irreconocibles por la fusión cicatricial retráctil, que incluso compromete a los aritenoides.

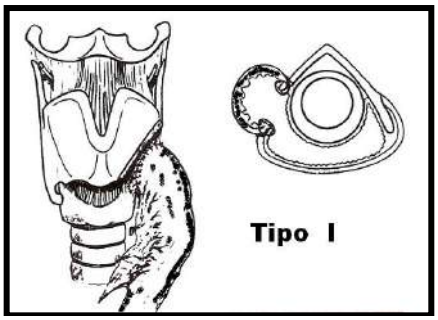

Fig. 6.158: Con un seno piriforme indemne ocluídos

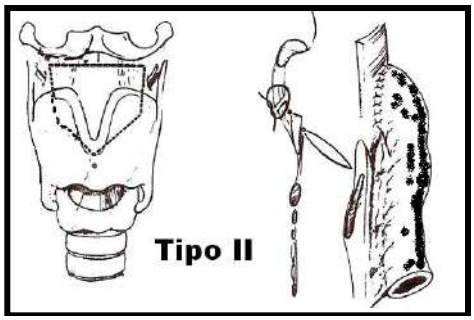

Fig. 6.159: Ambos senos piriformes

Los autores comentan que para decidir el tipo de intervención deben considerarse tres aspectos: 1 – La evolución y extensión de las lesiones. Es conveniente que no exista ningún tipo de inflamación mucosa, ni ulceraciones, como tampoco tejido de granulación o membranas, por lo que el plazo mínimo para intervenir es de 4 meses. La absoluta contraindicación operatoria está dada por las masivas lesiones de la orofaringe y de la cavidad bucal, con inmovilidad de la lengua y retracción severa de los labios; 2 – Las estenosis laringotraqueales asociadas, que deben ser tratadas convenientemente antes o de forma simultánea con la estenosis digestivas; 3 – El perfil psicológico, porque la activa participación del paciente es un factor importante para lograr los resultados funcionales buscados.

La intervención comienza con una traqueostomía, si no la tuviese, y el ascenso del ileocolon derecho por el espacio retroesternal es la vía de elección. No es necesario extirpar el esófago.

El tiempo cervical consiste en cinco pasos esenciales: 1 – La incisión de la piel debe estar alejada de la traqueostomía por el riesgo de contaminación, adoptándose el tipo cóncava invertida; 2 – El abordaje faríngeo en el Tipo I se hace a través de la ruta transvalecular suprahioidea. Con el dedo se penetra por este orificio para reconocer el seno piriforme libre y para protruir la mucosa y apoyándose sobre el mismo; inmediatamente después de la sección del constrictor inferior se extirpa la pared lateral e inferior del cartílago tiroides para obtener un faringostoma de 2 cm aproximados de diámetro. En el Tipo II se penetra por la ruta transepiglótica realizando una laringectomía horizontal y extirpando un triángulo del mismo, previa liberación de

los músculos infrahioideos. Se penetra de inmediato por arriba de la comisura anterior y, cuidando evitar la lesión de la mucosa, se realiza una epiglotectomía; 3 – Se separan lateralmente los vasos del cuello mediante división de los pedículos tiroideos. El omohioideo es seccionado y se separa digitalmente la pared posterior de la faringe de la fascia prevertebral; 4 – En el Tipo I, la anastomosis se realiza con la mucosa de la hipofaringe expuesta por el dedo introducido en la apertura suprahioidea. En el Tipo II, se incide verticalmente la pared posterior de la faringe ampliando al espacio en 1 cm aproximado. Los bordes del íleon, también seccionados en sentido vertical, son suturados a la mucosa; 5 – La oclusión de la orofaringe se realiza con la técnica usual de la laringectomía parcial. La mucosa del repliegue vestibular es suturada al pericondrio tiroideo. Alrededor de 2 cm de los músculos infrahioideos son resecados y al reunirse sus extremos se eleva la laringe. No emplean sonda nasogástrica.

Mediante instrucciones para la deglución, al mes pueden retirar la traqueostomía por la disminución de los episodios aspirativos y el aumento de la capacidad deglutoria. A la yeyunostomía la mantiene por 2 meses, hasta que puedan ingerir semisólidos y sólidos y se corrobore estabilidad del peso corporal. Comentan que no han detectado regurgitación, quizá porque la válvula de Bauhin actúa como mecanismo antirreflujo. Las reestenosis de las anastomosis no son frecuentes y pueden tratarse con una o dos sesiones de dilatación con bujías o, si se presentara una completa obliteración, puede requerirse dilatación retrógrada por enterotomía cervical.

5. Modificación anastomótica de Jiang y colab. (217)

Como el tiempo del pasaje faríngeo del bolo alimenticio está en torno a un segundo, la posibilidad de episodios aspirativos es muy frecuente por la ausencia total o parcial de la oclusión glótica, en especial en los niños por la lesión epiglótica asociada. Los autores consideran que un orificio anastomótico de mayor diámetro evita esta complicación y previene la estenosis anastomótica. En su casuística, escasos pacientes presentaron disfagia y broncoaspiración, recuperándose en un exiguo tiempo mediante programas de rehabilitación específicos.

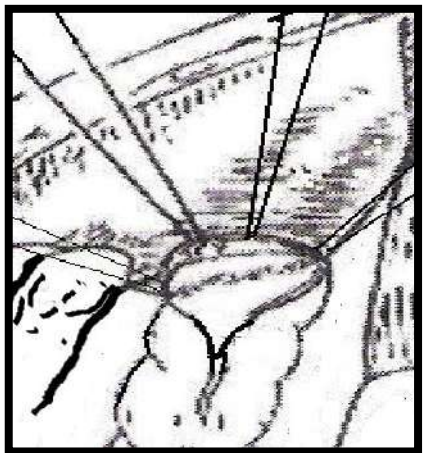

Figura 6.160: Anastomosis faringocólica terminoterminal. Siempre conservando su relación con la apertura faríngea, mediante un miotomía vertical sobre la tenia anterior o la sección de todas las capas de la plastia, el extremo colónico ensancha su diámetro de 1 a 1,5 cm.

Tabla 6.18: Ventajas y desventajas del estómago y colon utilizados como reemplazo esofágicos (218)

Plastia	Ventajas	Desventajas
Estómago	Fácil de preparar Longitud suficiente para llegar al cuello Menor morbimortalidad Vascularización confiable Menor índice de necrosis Anastomosis única	Pérdida de reservorio Reflujo, riesgo de aspiración, Barret Escaso margen distal en Ca. cardiales Factibles lesiones actínicas por radioterapia prequirúrgica Radioterapia prequirúrgica
Colon	Mejor funcionalismo alejado Extensa longitud Menor reflujo ácido Preservación reservorio gástrico Alejado del campo de radiación preoperatoria	Procedimiento más complejo Mayor tiempo quirúrgico Preparación quirúrgica Requiere 3 anastomosis Mayor índice de morbimortalidad Mayor índice de necrosis (3-10%) Redundancia alejada

Plastia yeyunal

Analizado estructuralmente, su reconocimiento como sustituto ideal se fundamentaría en la prescindencia de una preparación previa, en su diámetro casi similar al del esófago para la anastomosis y a que utilizado en forma isoperistáltica, es un eficiente propulsor del bolo alimenticio por conservar su motilidad, y una estable barrera de contención del reflujo gastroesofágico si el segmento utilizado es mayor de 15 cm y si la unión se realiza en la cara posterior gástrica, en un sector cercano al antro pilórico (219).

Su principal factor limitante es su redundancia con un mesenterio muy reducido en donde las arcadas vasculares que lo nutren presentan un radio muy cerrado, dificultando una elongación visceral. Barlow (220) en una serie de estudios autópsicos, encontró que en un 16% estas eran anatómicamente inadecuadas en cuanto a sus calibres, y en 6% existía una completa disrupción. Otras contraindicaciones formales es si ha sido realizada una yeyunostomía previa o el meso se encuentra infiltrado por adenopatías o nódulos lipomatosos.

La transposición del yeyuno hasta el tercio superior del tórax, e incluso la región cervical, ha sido preconizada por Nishihira y colab. (221) cuando existe la imposibilidad de utilizar el estómago o el colon, o cuando se presentan carcinomas sincrónicos de ambas vísceras. Mediante la ligadura de la

segunda y tercera arcada vascular en su origen, preservando el flujo arterial a través de la cuarta rama y extirpando el intestino distal vascularizado por esta, logran movilizar un amplio segmento yeyunal para una anastomosis en el cuello. En la opinión de este autor, el método es objetado por la mayoría de los cirujanos debido a la complicada técnica de elongación del pedículo segmentario, pero cuando se habitúan a su evaluación y disección las dificultades son minimizadas.

Conceptos básicos de la circulación yeyunal

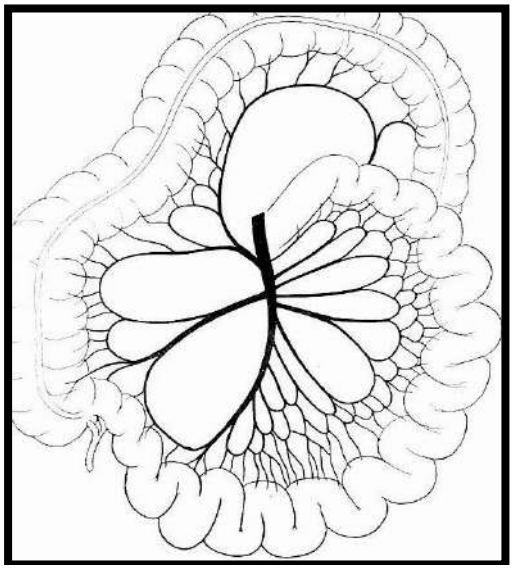

Figura 6.161: Esquema de vascularización del intestino delgado

El yeyuno-íleon es irrigado por la arteria mesentérica superior. De su borde izquierdo nacen de 12 a 15 ramas que se anastomosan entre sí en la mitad del mesenterio, conformando las arcadas primarias con una convexidad dirigida hacia el intestino. A partir de estas, nuevas subdivisiones y uniones se disponen en las arcadas secundarias, disminuyendo de modo ostensible el calibre de los vasos. De ellas parten en dirección perpendicular los vasos rectos que, en definitiva, abordarán la pared de las vísceras (Figura 6.161).

1. Técnica de Nishihira

La elección del pedículo yeyunal segmentario depende en cada caso de la configuración anatómica de las arcadas vasculares, de la inspección y análisis adecuado de las mismas por transiluminación y de la experiencia del cirujano (222).

La primera rama yeyunal de la arteria mesentérica superior y su vena colateral son preservadas (b) porque pueden comprometer la motilidad y nutrición del duodeno distal. La segunda y tercera ramas son ligadas y seccionadas cerca de su origen para preservar al futuro pedículo vascular nutriente. A continuación, el mesenterio es dividido en sus sectores avasculares (Figura 6.162) mediante secciones en V, preservando cuidadosamente la integridad de la arcada secundaria. De inmediato, la arcada vascular entre la primera y segunda rama es ligada y seccionada (a-b), así como el mismo yeyuno, y toda la víscera liberada es apoyada sobre la pared anterior del tórax para justipreciar que su longitud pueda alcanzar el nivel del ostoma cervical. Si la suficiente elongación es considerada adecuada, la 4ª arcada vascular es liberada del mesenterio y sus vasos eferentes distales ligados con suma precaución para evitar desgarros y posibles hematomas (t-m-n) y el intestino redundante desde el margen que se requiere para la anastomosis distal (p-r) es resecado mediante ligaduras de los vasos rectos, bien cercanas a la pared yeyunal hasta el nivel considerado óptimo para la sustitución. Una vez considerada la adecuada longitud del yeyuno, usualmente de 60 cm, término medio para una anastomosis cervical, es cuando se procede a resecar el

segmento distal (Figura 6.163). Con este recurso se obtiene una mayor elongación, la anulación o distensión de las acodaduras propias del órgano y el incremento del flujo sanguíneo proximal, aunque pueden requerirse secciones secundarias del mesenterio avascular o de algunas arcadas secundarias (Figura 6.164).

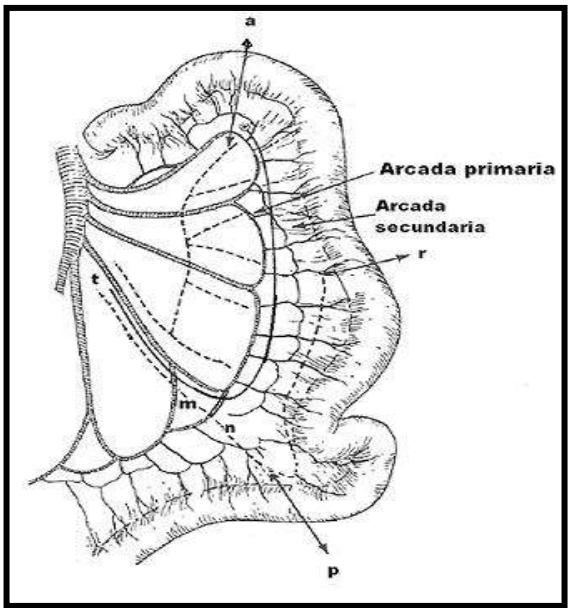

Figura 6.162: Esquema de sección del yeyuno para la sustitución total del esófago (Nishihira). La 1ª rama se preserva; la 2ª y la 3ª se ligan y la 4ª será la que preserve la plastia. Todas las líneas de puntos representan secciones y la línea llena t-f es el segmento que se empleará. El segmento yeyunal entre r-p es el que se extirpa para permitir la elongación.

Figura 6.163: Disección finalizada (Nishihira)

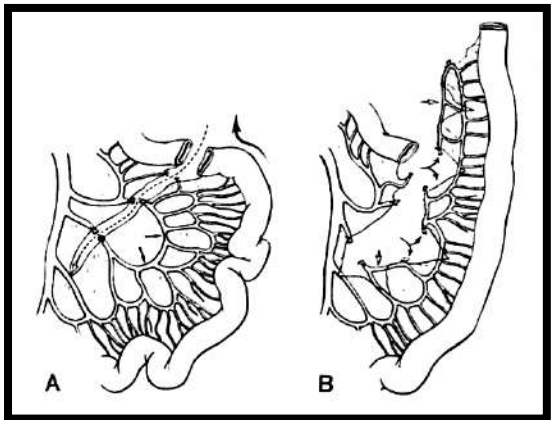

Figura 6.164: Elongación según Foker. A – Lugar de sección de las arcadas primarias. B – Sección de algunas de las arcadas secundarias para obtener una mayor elongación y disminuir las acodaduras propias del delgado

El intestino se eleva al tórax usualmente por vía transmesocolónica retrogástrica (Figura 6.165). La vía anterogástrica es utilizada cuando las preferencias son por el mediastino anterior y en particular ante la presencia de un lóbulo hepático izquierdo aumentado de volumen.

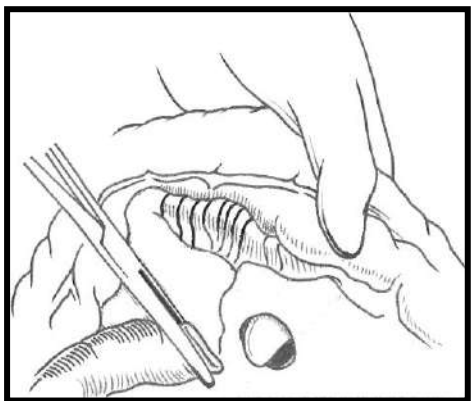

Figura 6.165: Sección avascular en el mesocolon transverso para elevar la plastia yeyunal

Comentarios: *La interposición yeyunal como sustituto del esófago es un procedimiento más complejo, que exige amplios conocimientos de la anatomía mesentérica, una delicada disección y una actitud paciente del operador actuante. El incremento del carcinoma de esófago en portadores de una hemigastrectomía previa, así como la frecuente existencia de lesiones intrínsecas y vasculares propias del colon en la edad avanzada que desaconsejan o contraindican el empleo de este órgano, es un desafío actual a la capacidad y decisión del cirujano para solucionar el acuciante problema.*

Ha sido comprobada su baja incidencia de enteritis proximal por la conservación de una peristalsis activa que contiene al ascenso de las secreciones digestivas, aunque reconociendo que es menor a la de un esófago normal, pero superior a la que puede detectarse en un tubo gástrico o reemplazo colónico. Así también, es reconocida su rareza en presentar lesiones intrínsecas y en las evaluaciones su capacidad deglutoria ha sido destacada a largo plazo (223).

Foker (222) ha puntualizado la conveniencia de identificar durante la transiluminación al vaso de mayor calibre, y controlarlo permanentemente por sus pulsaciones, y comenta que la causa más importante de fracaso obedece al impedimento del retorno venoso por compresión en el túnel de elevación o por el hígado.

Si al cirujano no le convence la irrigación del cabo aferente del yeyuno por el color cianótico que presenta, a nuestro criterio tiene dos posibilidades: la primera es abocarlo en el subcutáneo preesternal, lo más cercano posible al cuello, o elevarlo por la vía retrosternal sin anastomosarlo de inmediato al esófago cervical. Si emplea la primera opción, por una incisión dérmica longitudinal, libera al conducto y mediante disección roma o esternotomía mediana lo ubica en el túnel retroesternal. No es conveniente realizar este paso ni la anastomosis cervical antes de las dos semanas, una vez que el edema consecuente haya disminuido. En la segunda opción, si el yeyuno es transpuesto a la región cervical por vía retroesternal o retromediastinal, se difiere la anastomosis fijando a su extremo proximal ocluido convenientemente en el cuello, porque si se aloja detrás del esternón, su futura localización, liberación y elongación será dificultosa.

Hemos utilizado el procedimiento en 4 casos. Dos de ellos con lesiones neoplásicas sistémicas presentaban obstrucción total del esófago con broncoaspiración de saliva y en ellos las endoprótesis no pudieron ser correctamente ubicadas. En los restantes, se trató de carcinomas de esófago que por evaluación intraoperatoria resultaron inextirpables y ante los cuales se nos plantearon antes negativas a una alimentación definitiva por gastrostomía. Reconocemos que logramos realizar su elongación según los preceptos de Nishihira con anastomosis cervical primaria pero durante el acto quirúrgico quedamos muy preocupados por el color del cabo yeyunal proximal, aunque presentaron filtración de las anastomosis. Pensamos, como aconseja el autor, que con más experiencia el método podría lograr una mayor aceptación, y sugerimos conservar la mayor longitud del esófago remanente.

Figura 6.166: Radiografía contrastada de un reemplazo yeyunal con técnica de Nishihira

2. Técnica de Asciotti (224)

El autor, con la intención de obtener un mayor flujo arterial en el cabo proximal transpuesto, realiza una anastomosis microvascular complementaria, lo que le permite sustentar la viabilidad tisular en el sector más comprometido, cuando reemplaza al esófago en su totalidad.

La indicación de este procedimiento fue por carcinomas, incluso irradiados y

tratados con neoadyuvancia. La localización más común ha sido la de la unión esofagogástrica. En su opinión se destaca la durabilidad del yeyuno, su escaso compromiso por enfermedades del tracto digestivo y por constituirse en un conducto aséptico. El valor de su peristalsis es destacado por su importancia funcional, comparado con la progresión pasiva que se observa con el estómago y el colon.

En la laparotomía, el estómago es movilizado y seccionado en un margen apropiado libre de progresión neoplásica. De rutina se realiza un drenaje gástrico tipo pilorotomía o piloromiotomía. Se elonga el yeyuno a partir del ángulo de Treitz y, a 40 cm aproximados, se repara el sector a seccionar. Por transiluminación se examinan las arcadas vasculares para identificar los pedículos a utilizar. La primera rama es preservada y se individualiza la cuarta como la arteria de suplencia de la plastia. Una vez clampeados el 2º y 3º pedículo para evaluar la viabilidad, estos se ligan muy cercanos a su nacimiento en la arteria mesentérica superior. El mesenterio y el yeyuno son divididos quedando el extremo proximal completamente libre. El segmento izquierdo del manubrio esternal, la epífisis clavicular interna y el cartílago de la primera costilla se extirpan para ampliar la entrada al tórax y para preparar los pedículos arterial y venoso para la anastomosis vascular proximal. Por vía retroesternal o mediastinal posterior se eleva hacia la región cervical al yeyuno, anastomosándolo con el segmento esofágico cervical. De inmediato, el pedículo mesentérico superior, mediante técnica microquirúrgica, se une a la arteria y vena mamaria interna o a la rama más accesible de la arteria carótida externa o yugular interna.

En el abdomen, el extremo distal de la plastia se anastomosa a la pared posterior del estómago o, en su ausencia, a un asa intestinal en Y de Roux. Una yeyunostomía asegurará el aporte nutricional postoperatorio, e incluso, el autor la asocia a una cateterización nasogástrica (Figura 6.167).

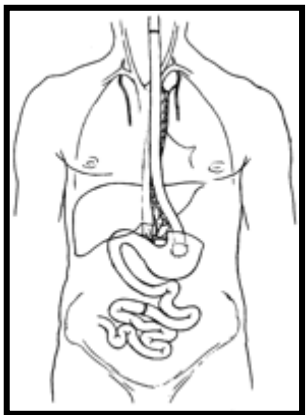

Figura 6.167: Procedimiento de Asciotti finalizado. La plastia es nutrida y drenado su sistema venoso por vasos mesentéricos y por la anastomosis en la región cervical.

Comentarios: *Los autores destacan que la incidencia de fístulas ha sido aceptable, las ingestas normales y las situaciones de evacuación acelerada o reflujo en la plastia se presentaron en mínimas ocasiones. En un solo paciente se requirió dilatación de la anastomosis superior. Es decir, en su experiencia, comunican una buena tolerancia con escasas complicaciones.*

Nosotros sostenemos que el tiempo de cirugía en estos pacientes compensados, muchos de ellos mínimamente, es de vital importancia, por lo que la duración entre 8 y 12 horas para realizar el procedimiento nos permite considerarlo excesivo, cuando con otras técnicas es posible lograr el mismo objetivo en menor tiempo. Como es obvio, en la situación en que ni el estómago ni el colon pueden ser utilizados como sustitutos, se podría valorar su indicación.

3. Técnica de Heitmiller

Con la intención de promover una mejor perfusión al extremo distal de una sustitución utilizando un ansa yeyunal, Heitmiller y colab. (225) elevaron la plastia a la región cervical por vía retroesternal y en forma isoperistáltica, a través de una esternotomía mediana longitudinal. Se trataba de un paciente al que se le resecó el esófago por vía transhiatal y presentó una estenosis anastomótica refractaria a las dilataciones. Por angiografía selectiva se constató una oclusión de la mesentérica inferior y, ante la imposibilidad de movilización del tubo gástrico retromediastinal, entre la alternativa de utilizar un segmento libre de yeyuno, optó por un reemplazo con una extensa ansa yeyunal.

Excluyendo a la primera arcada vascular yeyunal, seleccionó a las tres siguientes arcadas mesentéricas. Las dos primeras fueron divididas para lograr la elongación de la víscera. A la arteria y vena del primer pedículo, las anastomosó a los vasos de la mamaria interna izquierda en su segmento torácico superior, mediante sutura de polipropileno 9-0. Realizó la anastomosis distal con otra ansa con técnica en Y de Roux. El pedículo de la segunda arcada permaneció ligado mientras que a través de la tercera arcada recibía el flujo directamente de la mesentérica superior (Figura 6.168).

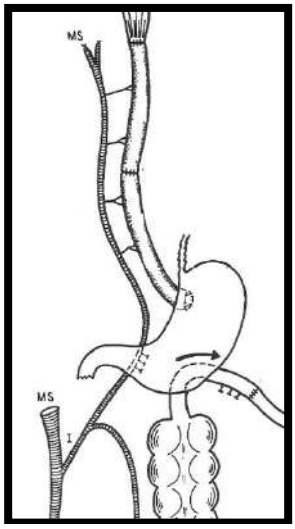

Figura 6.168: Procedimiento de Heitmiller

Los autores comunicaron que emplearon técnica microvascular para las anastomosis vasculares, pero que también pueden realizarse mediante la magnificación con lupas quirúrgicas habituales.

Comentarios: *Las técnicas de Asciotti y de Heitmiller son muy similares. Prácticamente la diferencia está el paquete vascular que seleccionan para realizar la anastomosis proximal de la plastia. Con el procedimiento de Nishihira existen diferencias sustanciales que son la extirpación de un segmento retrógrado intestinal y la exclusión de anastomosis microvascular.*

Tabla 6.19 Evaluación funcional comparativa alejada

Plastia	Gástrica	Yeyuno	Colon
Dieta normal	93%	92%	93%
Disfagia	50%	50%	50%
Reflujo	75%	50%	15%
Diarrea	30%	15%	15%

Capítulo 7 - TÉCNICAS EXCEPCIONALES DE RECONSTRUCCIÓN DEL TRÁNSITO ALIMENTICIO. Ante el fracaso de las interposiciones gástrica, colónica o yeyunal

Después de sistemáticos fracasos en la reconstrucción con el empleo de estómago, colon y yeyuno, el problema exige una meticulosa reflexión y una adecuada planificación para lograr la continuidad digestiva y evitar que al paciente se lo condene por el resto de su existencia, a una alimentación enteral.

La experiencia no es significativa porque es infrecuente que un paciente con una necrosis pueda neutralizar su mediastinitis, la evolución de la enfermedad neoplásica, el fracaso de otras sustituciones y aceptar una nueva reconstrucción incierta en cuanto a su viabilidad, funcionalismo y aspectos estéticos. Todos estos factores han gravitado para que se describieran numerosas técnicas, que consideramos imprescindibles incluir en el armamentario terapéutico del cirujano.

En circunstancias en que una plastia gástrica y/o colónica y/o yeyunal hayan fracasado, la alternativa a considerar es realizar, mediante el empleo de un injerto pediculado cutáneo o musculocutáneo, una interposición entre el esofagostoma y el extremo distal de una víscera para lograr la continuidad. Por lo común, los cabos y la piel intermedia presentan una persistente inflamación ocasionada por las secreciones digestivas, por lo que el riesgo de infecciones posteriores y su curación condicionan la presencia de rebeldes escaras con retracción dérmica, en especial cuando toda el área será utilizada como interposición. La anulación de los jugos digestivos y la debida protección de la piel periostomas son medidas importantes antes de proceder a la reconstrucción (226).

Para que un colgajo dérmico extraído de otro sector distante se adhiera al lecho muscular es necesario valorar dos conceptos: el primero, que permanezca en posición inmóvil, y el segundo, adherido sobre su superficie. El empleo de un dermátomo facilita la obtención o, si no hubiese, se infiltra la piel con suero fisiológico corformando la típica *piel de naranja* para que, al aumentar su espesor facilite la disección. Un tercer concepto es que cuando más gruesa sea la toma dérmica, las posibilidades de necrosis se incrementan y es esencial que su superficie cruenta no presente ningún residuo de tejido adiposo (227).

A. Reemplazo del esófago torácico

1. Empleo de un conducto dérmico con protección muscular en un tiempo quirúrgico

Kakegawa y colab. (228) han descrito una técnica de reconstrucción del tránsito alimenticio, a su criterio, simple y segura, mediante un tubo dérmico protegido por tejido muscular. Habitualmente la indican a 1 o 2 meses del desmantelamiento de la continuidad digestiva o cuando las condiciones de los extremos viscerales abocados y la recuperación del paciente de la complicación quirúrgica lo permitan. Los autores inician el procedimiento circunscribiendo a los ostomas con incisiones parciales, elípticas y alejadas 2 a 3 cm de los mismos, liberando la

piel excedente del plano subdérmico (Figura 6.169). A continuación, para confeccionar al tubo dérmico que una a los extremos, realizan dos incisiones longitudinales paralelas, separadas por una distancia aproximada del doble del diámetro de los ostomas (Figura 6.170). Por el tejido subcutáneo liberan lateralmente a la piel solamente el diámetro necesario para que los bordes se contacten sin tensión en la línea media y reciban un adecuado aporte sanguíneo. Mediante puntos interrumpidos e invertidos de material reabsorbible y extremando las precauciones técnicas sobre los ostomas para evitar posibles filtraciones, confeccionan la nueva plastia (Figura 6.171).

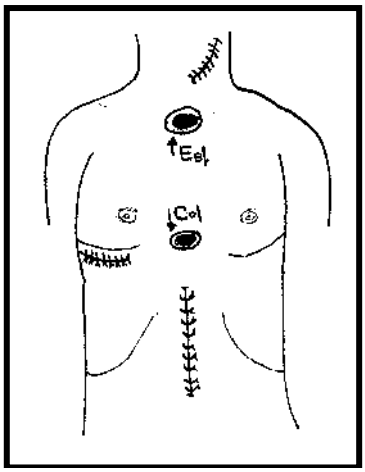

Figura 6.169: Ambos ostomas se muestran ubicados en la piel preesternal

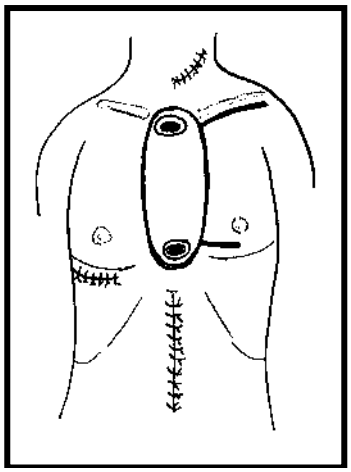

Figura 6.170: Una incisión elíptica se ubicados en la piel preesternal realiza alrededor de los ostomas, para crear un canal dérmico. Otras dos incisiones sobre el hemitórax izquierdo complementan el abordaje.

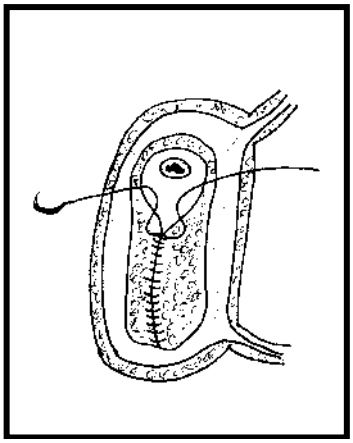

Figura 6.171: Se muestra la sutura del tubo dérmico

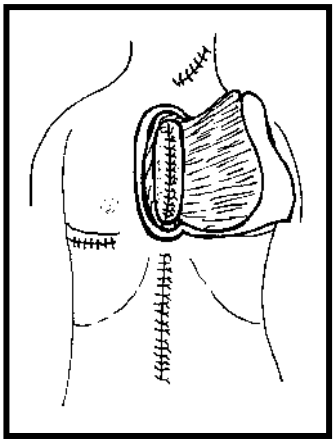

Figura 6.172: El músculo pectoral mayor es liberado de su inserción humeral y rotado hacia la línea media. Luego se cubre con el desplazamiento de la piel.

A continuación, al tubo dérmico preesternal lo cubren con una interposición del pectoral mayor. Para liberarlo de su inserción humeral, realizan dos incisiones oblicuas sobre el hemitórax izquierdo a partir de los extremos de la plastia; la superior, de aproximadamente 10 cm de longitud, paralela al borde inferior clavicular, y la segunda, inferior, de 5 cm. La piel que cubre al pectoral mayor es separada divulsionándola por el plano subcutáneo. Se incide la inserción humeral, el pedículo vascular es ligado de forma adecuada y la estructura muscular, previa liberación de sus haces en el borde inferior de la clavícula, es movilizada hacia la línea media. La nutrición del pectoral mayor queda asegurada por las colaterales esternocostales perforantes provenientes de la mamaria interna (Figura 6.172). El músculo es rotado sobre un eje vertical para lograr la cobertura completa del tubo dérmico y se lo fija al borde derecho de la piel para evitar su retracción. A su vez, la piel divulsionada sobre el hemitórax izquierdo es resuturada a sus bordes naturales. El pectoral es cubierto con gasas embebidas en ácido bórico diluido para estimular el tejido de granulación, o directamente se le implantan injertos dérmicos libres en losanges obtenidos del área superior del muslo. Otra posibilidad es mediante incisiones de descargas.

Comentarios: La técnica propuesta por Kakewara es aceptable, porque permite recuperar la ingesta oral, intención muy valorada cuando la resección ha sido por un proceso benigno. El tubo dérmico es nutrido en primer lugar por ramas provenientes de la mamaria interna para luego a través del injerto muscular, asegurarse con un aporte adicional. En la experiencia de los autores no se presentaron estenosis y el tejido muscular se constituyó en un lecho apropiado para los injertos libres de piel.

Desde nuestros conocimientos, para lograr una nutrición segura de la plastia, podemos sugerir movilizar la piel del futuro tubo pero volviendo a suturarla a sus bordes originales y recién a los 7 a 15 días, unirlos medialmente. Como observación no crítica, recordamos que para el descenso del bolo alimenticio, la ubicación preesternal puede requerir maniobras manuales de desplazamiento distal por la obvia ausencia de peristalsis.

Destacamos que para lograr una mayor elongación del esofagostoma, que en un principio solo es factible ubicar en la región lateral del cuello, es posible recurrir a la técnica de Kimura que mediante tracciones distales cada 15 días, lo fija al extremo en una nueva posición más cercana a la línea media. Por último, también es posible cubrir el tubo dérmico con injertos miocutáneos provenientes del abdomen, mediante la desinserción del recto anterior o del dorsal ancho, que no haya sido seccionado durante el abordaje torácico para resecar el esófago.

Si el paciente ha sido previamente intervenido por oclusión coronaria, es importante conocer cuál arteria mamaria ha sido utilizada para realizar los injertos. Por lo común, siempre se prefiere la izquierda, por lo que ante esta situación se optará por el pectoral mayor derecho como protector del tubo dérmico, por conservar la irrigación de las perforantes internas.

2. Empleo de un tubo miocutáneo en tres tiempos quirúrgicos

Shen y colab. (229) en un caso personal límite en el que la reconstrucción con tubo gástrico y colon derecho fracasaron, han sugerido el reemplazo con un injerto extemporáneo mediante un colgajo miocutáneo de músculo pectoral mayor derecho, en combinación con un segmento yeyunal pediculado distal. Se

diferencia del descripto por Kakewara en que el autor recomienda realizarlo en tres etapas para evitar el riesgo de fracasos. En su opinión, el tubo dérmico protegido con un colgajo muscular deberá ser considerado cuando no exista una víscera abdominal alternativa, que presente longitud suficiente para una apropiada sustitución.

El procedimiento tiene la ventaja, sobre las reconstrucciones exclusivamente dérmicas de que estas, por su nula motilidad, requieren de expresiones manuales para progresar al bolo alimenticio y con respecto a los injertos colónicos o yeyunales revascularizados por técnicas de microcirugía a los vasos del cuello, porque demandan de un especial entrenamiento y cuyos resultados desfavorales están condicionados por la trombosis de la anastomosis venosa.

En un primer tiempo, se prepara el lecho del injerto diferido a utilizar. Se incide la piel y se realiza un amplio decolamiento cutáneo que incluye la fascia sobre el pectoral mayor, cuya capa muscular es enteramente expuesta (Figura 6.173). A continuación se ligan y dividen los pedículos vasculares superior y lateral que penetran en el músculo, sin desinsertar la cara posterior, por donde se preservará su nutrición por las perforantes de la mamaria interna derecha. Paralelamente, del muslo derecho se extrae piel de un diámetro aproximado a los requerimientos planeados para realizar la plastia sustituta, con tijeras se le extirpa todo el tejido adiposo de su plano profundo y este injerto dérmico libre es suturado con puntos separados sobre la superficie del músculo pectoral que se utilizará como protección del injerto dérmico. Finaliza esta preparación con su cobertura por la piel y la fascia decolada con antelación. Un mes después se moviliza una vez más el decolamiento fasciocutáneo y el pedículo vascular acromiotorácico es ligado y seccionado. El injerto dérmico del muslo se ha adherido a la superficie del plano muscular del pectoral mayor y ambos quedan nutridos exclusivamente por los vasos perforantes de la mamaria interna derecha. Toda la estructura musculodérmica, mediante elevación y rotación sobre su eje longitudinal, es tubulizada desde la derecha hacia la izquierda, creándose un tubo interno de piel al suturarse ambos bordes laterales, de una longitud aproximada de 22 cm. (Figura 6.174). El extremo proximal del tubo es movilizado y anastomosado con el remanente de esófago cervical y el primario decolamiento fasciocutáneo es utilizado para cubrir el neoesófago y la superficie de la pared torácica excluida del pectoral mayor. Al extremo inferior del neotubo esofágico se lo sutura como ostoma a la piel del abdomen, para permitir que la excreción salival se recoja en una bolsa colectora.

Figura 6.173: Incisión de la piel circundando al pectoral mayor

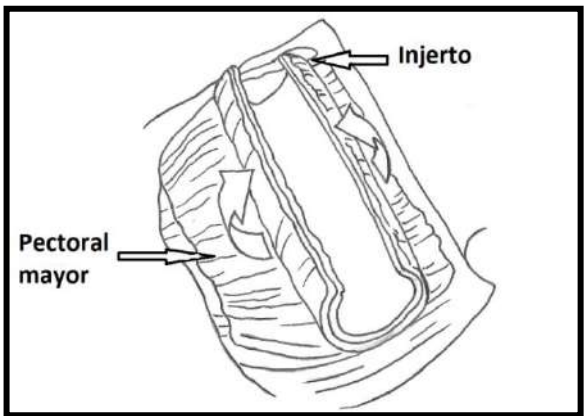

Figura 6.174: Preparación del tubo miocutáneo (Shen)

Por último, dos meses después, por abordaje laparotómico se eleva un asa yeyunal preparada en Y de Roux, y su segmento proximal es unido al extremo distal del tubo miocutáneo, previa resección de los arcos condrocostales inferiores, para evitar su compresión al apoyarse sobre estas estructuras (Figura 6.175).

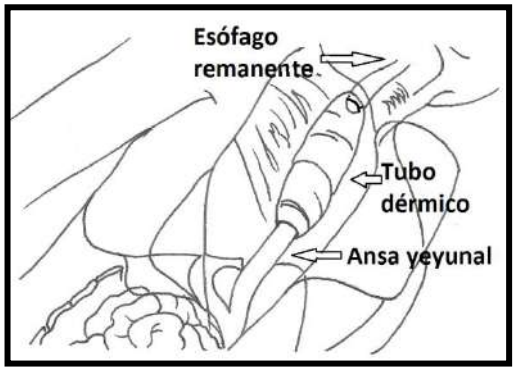

Figura 6.175: Tubo miocutáneo con asa yeyunal en Y de Roux (Shen)

Comentarios: *Mediante el procedimiento propuesto por Shen se puede reemplazar la casi totalidad del esófago. El intervalo entre cada etapa permite la adaptación nutricional del injerto a través de una eficiente revascularización, para una protección anastomótica y como prevención de filtraciones. Ciertas observaciones han sido cuestionadas con respecto al crecimiento de los pelos en el interior de la plastia.*

En el segundo tiempo, es posible que entre el extremo superior del tubo miocutáneo y el esofagostoma persista una distancia que no asegure una anastomosis sin tensión. Para esa eventualidad sugerimos extirpar el manubrio esternal y si así no fuera posible, resuturar el esofagostoma nuevamente a la piel y, cada 15 días, elongar el orificio según preconizara Kimura. Otro posible inconveniente en esta etapa es que el decolamiento fasciocutáneo preliminar no alcance a cubrir la totalidad de la pared del sector

pectoral por la prominencia que condiciona el neoesófago miocutáneo. Si bien es posible esperar la granulación por segunda de los sectores de la pared torácica que han quedado con un lecho cruento descubierto por la movilización dérmica, por razones estéticas y psicológicas será conveniente cubrirla de inmediato y se hace necesaria la obtención de piel. Mediante incisiones de descarga, con desplazamientos de piel del tórax o del abdomen superior o mediante expansores en el espacio de tiempo entre la primera y segunda etapa, es factible morigerar esta situación.

El crecimiento de pelos dentro del tubo obedece a que los folículos pilosos fueron preservados por la toma de la epidermis y dermis conjuntamente con el plano subdérmico, pudiendo ser obviado si solo se restringiera a las capas superficiales.

3. Empleo de un tubo miocutáneo de pectoral mayor con cobertura de un injerto miocutáneo de dorsal ancho

Utilizado por Borbély y Horváth (230), consiste en preparar un tubo miocutáneo irrigado por una arteria dominante, mientras que las áreas mediales son nutridas por ramas segmentarias provenientes de la mamaria interna (Figura 6.176 – A). El tubo que se conforma es paraesternal, extendido desde la clavícula hasta la 5ª costilla, elevando la piel junto con el pectoral mayor derecho (Figura 6.176 – B). El borde izquierdo es levemente movilizado para preservar la integridad vascular, mientras que el borde derecho del pectoral es suturado al mismo para cubrir la unión en el tubo dérmico (Figura 10.176 – C). Por último, la piel donante del hemitórax derecho es cubierta por una isla dérmica apoyada sobre el músculo dorsal ancho, que es desplazado y rotado sobre el área donante (Figura 10.176 – D). Los bordes musculares laterales más redundantes, se fijan a los del pectoral mayor en primer término, y a ambos lados para evitar su retracción.

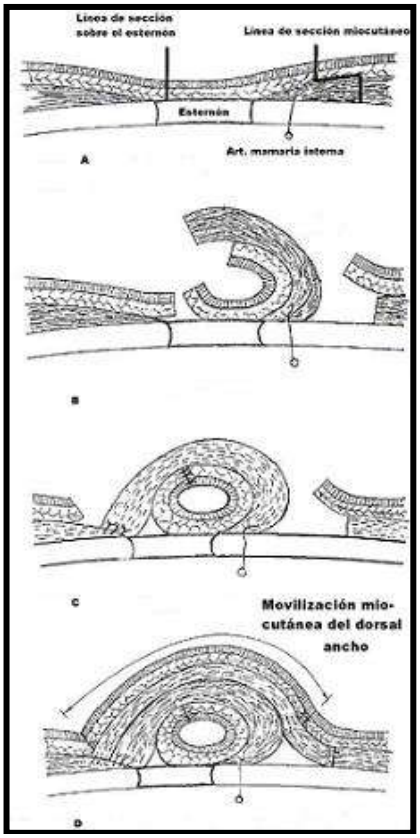

Figura 6.176: Esquemas de la reconstrucción miocutánea pectoral. A – Líneas de sección derecha e izquierda de la piel y el músculo. Obsérvese que la sección del músculo excede a la piel. B – Elevación del colgajo para construir el tubo, sobre todo desde su borde derecho. C – Sutura del excedente del músculo a la aponeurosis izquierda y unión de los extremos al esofagostoma y al ostoma distal. D – Cobertura con un injerto miocutáneo de dorsal ancho derecho.

El lecho posterior donante se ocluye mediante la aproximación de los labios, previa divulsión en el celular subcutáneo.

4. Reconstrucción con tubo dérmico (231)

La continuidad se logra mediante la construcción de un tubo dérmico que una a las dos fístulas externas mediante una técnica similar a la utilizada en el tratamiento de la hipospadia. Básicamente es diseñado con dos flaps que se rotan sobre sus ejes longitudinales para conformar con su unión un único tubo, con base en la línea media entre ambos. El procedimiento requiere de cuatro etapas operatorias que se completan en 5 meses.

En la primera se eleva la piel de la pared anterior del tórax derecho y abdomen y dos a tres semanas después, se repite similar práctica en el hemitórax izquierdo. Asegurada la viabilidad de ambas movilizaciones, los bordes laterales de los hemitubos se unen en la línea media mediante una sutura, conformando el futuro conducto digestivo. Por último, sus extremos son unidos a los ostomas cervical y gástrico.

Reconstrucción con tubo miocutáneo de dorsal ancho

Es un músculo muy versátil y con un amplio arco de rotación, pero es

consenso que sería la última estructura de elección (232).

Se desinsertan los haces vertebrales e ilíacos y sobre su superficie se talla un colgajo de piel (en torno a 30 x 9 cm para una sustitución total), de acuerdo a los requerimientos (Figura 6.177). Para su desplazamiento se seccionan los haces claviculares del pectoral mayor, siendo movilizado hacia la pared anterior del tórax a través de la axila. Es posible extirpar los tercios anteriores del segundo y del tercer arco costal así como el manubrio esternal, para lograr un adecuado lecho para el flap. El tubo es confeccionado y unido a ambos extremos de la discontinuidad digestiva.

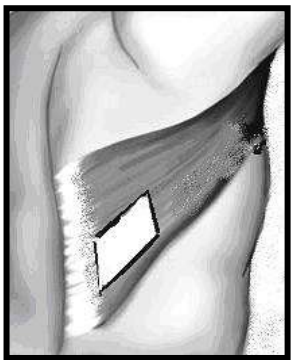

Figura 6.177: Músculo dorsal ancho con el esquema del área de piel requerido para realizar el tubo esofágico. La irrigación proviene de la arteria torácico dorsal, rama de la subescapular.

Tabla 6.19: Aspectos diferenciales de las técnicas de reconstrucciones pretorácicas

	Kakegawa	Shen	Borbély	McGregor
Complejidad	+	++	+	+
Preservación vasos nutricios	+	+++	++	+
Posibilidad de necrosis	+++	-	+	+++
Tiempo operatorio	++	+++	++	+
Estética	Mediocre	Mediocre	Mejor	Mediocre

B. Interposición esófago-torácica superior

1. Empleo de un tubo miocutáneo con pedículo vascular toracoacromial

Doberneck y colab. (233) lo han indicado en la ausencia de continuidad entre el esófago cervical y el ostoma colónico o gástrico, en las fístulas crónicas persistentes y en las estenosis colónicas proximales cercanas a los 12 cm de longitud y refractarias a todo tipo de tratamiento médico.

Se procede a la reapertura de la región cervical y a la disección y movilización de ambos ostomas (Figura 6.78). El extremo distal de la incisión cervical se prolonga hasta la mitad inferior de la clavícula (línea B-C). A continuación se proyecta el pedículo vascular toracoacromial sobre una línea imaginaria, desde el extremo superior del hombro y en dirección a los apéndices xifoides (A-A), y la piel es demarcada entre el punto B y su intersección con la proyección A-A. En este lugar se realiza el colgajo de piel elíptico o rectangular entre 12 y 15 cm,

de eje longitudinal con orientación sobre la línea A-A. Se incide la piel hasta el nivel del pectoral mayor sin incluir su fascia muscular.

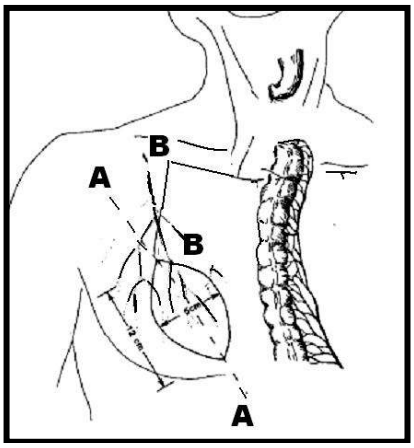

Figura 6.178: Diagramación del tubo miocutáneo con pedículo toracoacromial. Este se proyecta sobre una línea imaginaria desde la fosa deltopectoral en dirección al apéndice xifoides (AA). Las líneas BB y BC demarcan las incisiones cutáneas.

Se eleva el colgajo dérmico en sus bordes medial y lateral y la construcción del mismo comienza por la liberación de su cara lateral hasta la superficie profunda del pectoral mayor y del serrato mayor y medialmente desde el borde esternal. La superficie profunda del pectoral mayor continúa liberándose desde el nivel del extremo superior de la elipse dérmica en el que los vasos toracoacromiales son identificados en el plano existente entre el pectoral mayor y el menor. Las ramas colaterales del pectoral mayor deberán preservarse mediante unas secciones musculares de 1 cm, por fuera y por dentro del pedículo, hasta su origen en la arteria y vena axilares (Figura 6.79 A), para su adecuada protección.

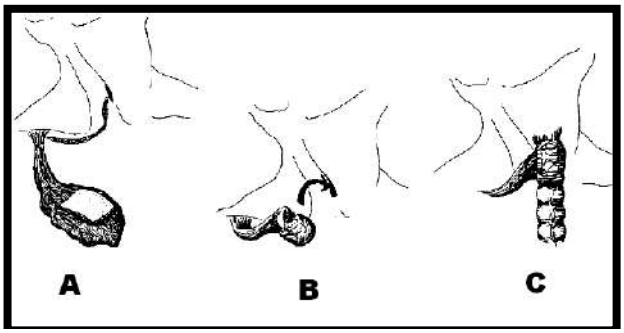

Figura 6.179: A – El injerto miocutáneo liberado de la pared torácica; B – Tubulizado y parcialmente rotado; C – Con sus extremos anastomosados a los ostomas

La elipse dérmica es ajustada para conformar un rectángulo de 8 por 5 cm, ocluido en forma de tubo mediante un plano de sutura dérmico complementado por otro plano, tomando el tejido subcutáneo,

empleando material reabsorbible 000 (Figura 6.79 B). La plastia miocutánea es rotada 90º y anastomosada a ambos cabos en dos planos de material rebsorbible 000 con los nudos internos (Figura 6.79 C). Los bordes del pectoral mayor son unidos a los planos adyacentes para evitar tensiones o rotaciones del pedículo. El abordaje cervical y el subclavicular son ocluidos y la zona dadora cubierta con desplazamientos dérmicos o injertos libres.

Comentarios: *La técnica propuesta es simple y se realiza en un solo tiempo. Según sus autores, la presencia de la capa muscular permite una doble capa tisular que provee una barrera adicional al desarrollo de una filtración anastomótica.*

C. Reconstrucción faringoesofágica

1. Empleo de un tubo miocutáneo con pedículo toracoacromial en la reconstrucción de la faringe

El injerto de piel apoyado sobre el músculo pectoral mayor ha sido descrito por Ariyan (234) (235) para el restablecimiento de la continuidad faringo-esofágica destacando su versatilidad, su amplia movilización y su adecuada vascularización. La mayoría de estas reconstrucciones pueden realizarse en un solo tiempo y el espacio donante cubierto en el mismo acto operatorio, sin necesidad de injertos libres de piel. Por último, traspuesto al cuello, su aspecto es aceptable e incluso se lo considera una adecuada protección del pedículo carotídeo. Con respecto al injerto libre de yeyuno (236), Doberneck y colab. (233) justipreciaron en su diferencia, que requiere de un abordaje abdominal y de anastomosis microvasculares solo posibles en ciertos centros de alta complejidad.

Se delimita sobre el antetórax la extensión de piel requerida para el injerto, que puede ser ampliada sobre el área paraesternal opuesta e incluso por debajo del margen esternal si es necesario, para obtener una longitud adecuada. El excedente dérmico no sustentado por base muscular recibe un aporte nutricio que las experiencias han demostrado que puede sobrevivir casi en su totalidad (Figura 6.180). A continuación, el pectoral mayor es movilizado separándolo de sus inserciones costales y humeral, preservándose el pedículo vascular toracoacromial. La neofaringe dérmica se logra mediante una sutura longitudinal (Figura 6.181) o si se prefiere, se realiza primero parte de las anastomosis faringo-esofágicas para después ocluir la pared anterior del tubo.

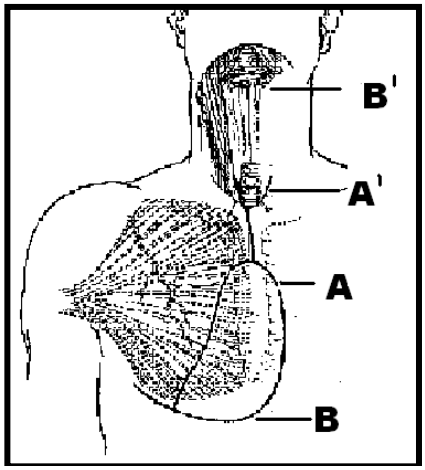

Figura 6.180: Delimitación del colgajo

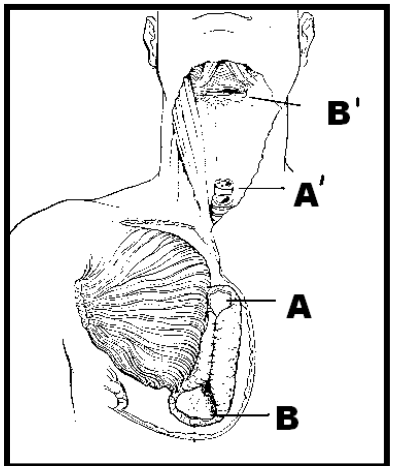

Figura 6.181: Pectoral mayor movilizado y tubo dérmico presentado

Para que el tubo pueda ser movilizado sin tensión hacia la región cervical superior, es necesario rotarlo sobre su eje, presentando a su extremo inferior para la anastomosis faríngea (B-B´). La línea de sutura longitudinal usualmente se ubica en una posición lateral o anterolateral (Figura 6.182).

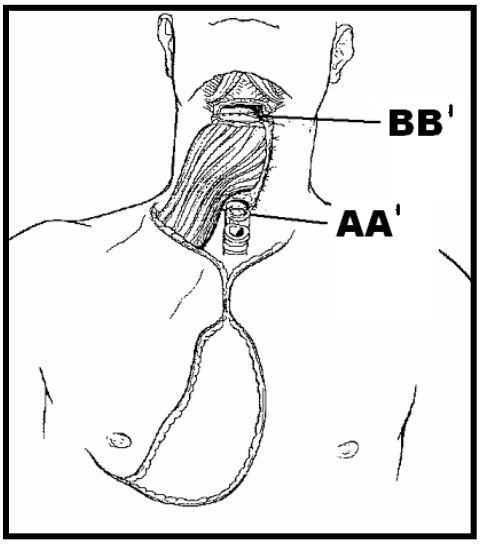

Figura 6.182: Tubo dérmico suturado

2. Empleo de un tubo miocutáneo trapezoidal

Descrito por Demergasso (237) (238), se basa en el empleo de los fascículos superior y medio del músculo trapecio con una isla dérmica del hombro. Usualmente, la nutrición vascular proviene de los vasos transversos cervicales superficiales.

Antes de la cirugía, con el paciente de pie y con los brazos colgando a lo largo del tronco, se demarca el diámetro de la superficie dérmica requerida para la reparación del defecto, centrando al futuro injerto en el ángulo acromioclavicular (Figura 6.183). Cuando el paciente es ubicado en decúbito dorsal en la mesa de operaciones, este ángulo puede desplazarse por deslizamiento de la piel del hombro, por lo que es importante evitar que se borre la marca durante el tiempo resectivo, pues puede requerirse una nueva estimación del diámetro dérmico a emplear. De todas maneras, es preferible excederse en el tamaño del islote cutáneo y no correr riesgos de suturas bajo tensión con posteriores dehiscencias o necrosis.

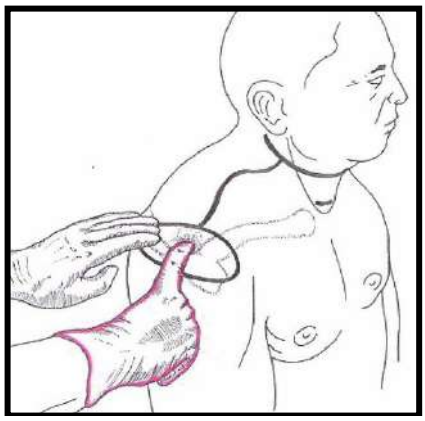

Figura 6.183: Palpación de la clavícula y de la espina del omóplato para identificar el ángulo acromioclavicular que se está deprimiendo con un dedo, para proceder al marcado del diseño del islote cutáneo y de las incisiones cervicales.

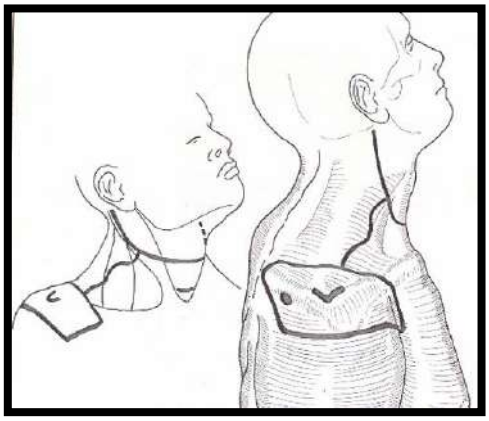

Figura 6.183: El diseño cutáneo es de forma trapezoidal con base mayor posterior (marcado con un círculo para la transposición). La cervicotomía es en U y el traqueostoma permanece en el colgajo cervical inferior.

En la mesa de operaciones, se posiciona al paciente en decúbito dorsal, elevándose la cintura escapular mediante un rodillo por debajo de su hombro y cuello (Figura 6.184), con la cabeza lateralizada en el sentido contrario al abordaje. Esquemáticamente, los vasos nacen del ángulo yugulosubclavio y llegan al ángulo acromioclavicular. La más importante y constante arteria es la supraescapular, y la vena se adosa en su recorrido, desembocando en el extremo inferior de la vena yugular externa.

A continuación de incidida la piel que limita con el colgajo dérmico en todo su perímetro, se libera a la inserción del trapecio en el borde clavicular posterior, observándose las ramas terminales de la supraescapular y escapular posterior, que penetran el tejido adiposo subtrapecial y que irán a formar el círculo arterial periescapular (Figura 6.185).

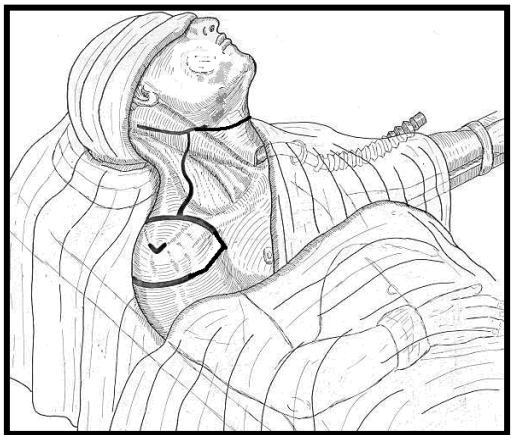

Figura 6.184: Posición operatoria con el brazo del lado a operar sujeto al lado opuesto, y con un rodillo pare elevar al hombro. La región pectoral y el reborde costal quedan expuestos por si se requiere combinar con un colgajo de pectoral mayor.

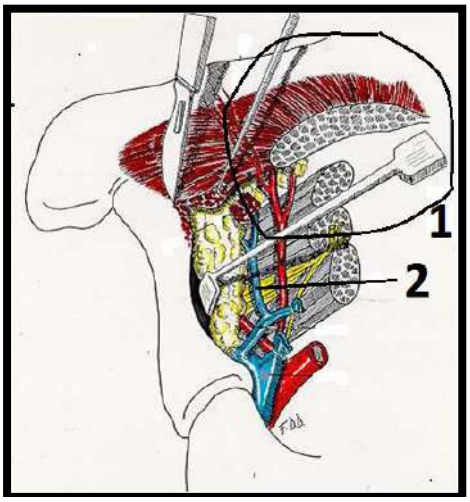

Figura 6.185: Liberación de la inserción clavicular del trapecio. 1 – El círculo representa al colgajo dérmico que ha sido suprimido en el dibujo para mayor claridad. 2 – Arteria supraescapular que se eleva con el colgajo muscular. El separador eleva el tejido celuloadiposo que cubre y contiene en parte los vasos supraescapulares y escapulares posteriores, que se liberan profundamente por detrás de la clavícula.

No es necesario exponer los vasos supraescapulares y escapulares posteriores, que se liberan en bloque con el tejido celuloadiposo retroclavicular.
La separación hacia arriba y atrás de los tejidos que incluye los vasos se completa con maniobra digital. El dedo se desliza hacia afuera, contra el borde posterior de la clavícula y sobre el músculo subclavio, que se expone sin riesgo hasta palpar la cara inferior del acromión, y continuando por la espina del omóplato. De esta manera se incluyen los vasos supraescapulares en el pedículo. Esta maniobra es imprescindible ya que es el pedículo más constante (Figura 6.186).

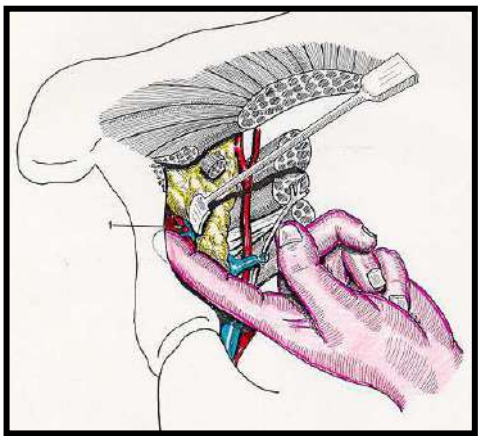

Figura 6.186: Desinserción digital del tejido celuloadiposo retroclavicular.

Durante la liberación del trapecio, mediante un separador, de la espina del omóplato (Figura 6.187) se contiene al pedículo vascular envuelto en la grasa adyacente, mientras se van ligando las venas subclaviculares que provienen del músculo, para evitar desgarros de la subclavia.

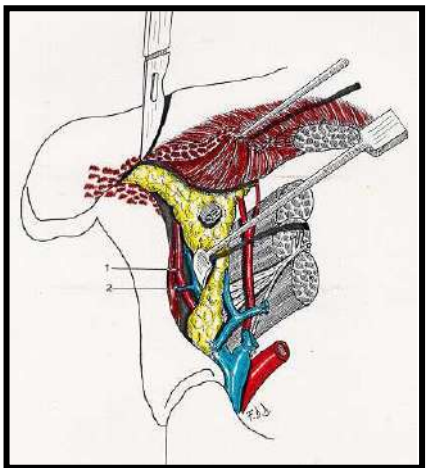

Figura 6.187: Liberación de la inserción en la espina del omóplato. 1-2: Ligadura de las venas retroclaviculares

Estando el colgajo aún retenido por las ramas terminales de la escapular posterior y supraescapular, se procede a su sección para conservar las ramas perforantes musculocutáneas y de inmediato se desinserta al músculo de la espina del omóplato (Figura 6.188).

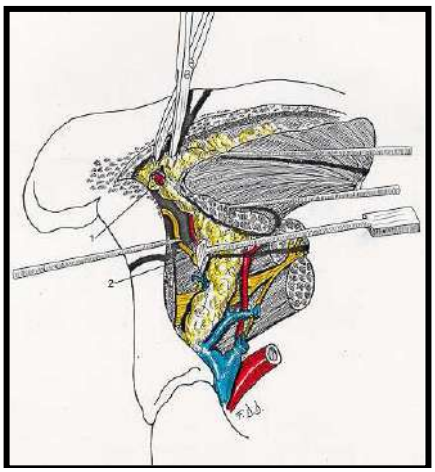

Figura 6.188: La tijera está a punto de seccionar las ramas de la arteria supraescapular.

El músculo se secciona transversalmente en sus segmentos laterales para liberar el injerto (Figura 6.189 a 6.191).

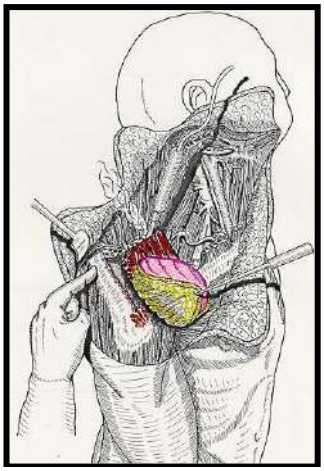

Figura 6.189: Sección del trapecio en sus segmentos laterales para liberar el injerto

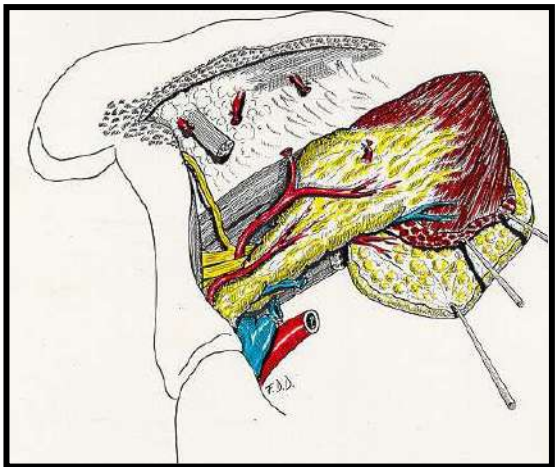

Figura 6.190: El colgajo se ha liberado totalmente y se ha volcado hacia adentro. Se observa la cara profunda por donde penetran los vasos perforantes musculocutáneos. En esta figura se ha agregado el islote de piel que muestra su porción libre.

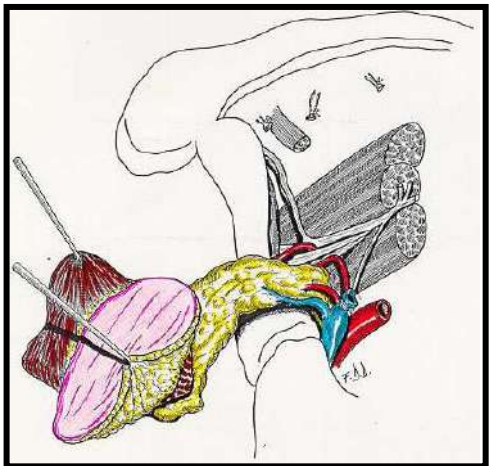

Figura 6.191: El colgajo muestra su cara superficial y es desplazado hacia abajo, sobre la clavícula. Puede observarse que se encuentra unido al organismo sólo por los vasos sanguíneos nutricios y el tejido celuloadiposo que los envuelve.

En la reconstrucción total de la faringe, con el injerto dérmico se construye en primer término el tubo reemplazante de ese segmento. Sus labios longitudinales se suturan en un plano con puntos separados o continuos, empleando material reabsorbible anudado interiormente. De inmediato, el orificio superior del tubo cutáneo se sutura al remanente de la orofaringe y el orificio inferior al esófago cervical, tratando que la sutura longitudinal del tubo de piel permanezca en una posición posterior y apoyada sobre el plano prevertebral (Figuras 6.192 a 6.194). Se trata de proteger al injerto con un plano de músculos suprahioideos o con celular subcutáneo.

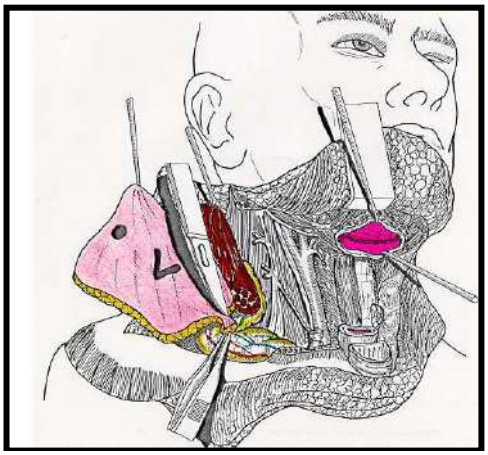

Figura 6.192: La isla dérmica se afronta al segmento a reemplazar.

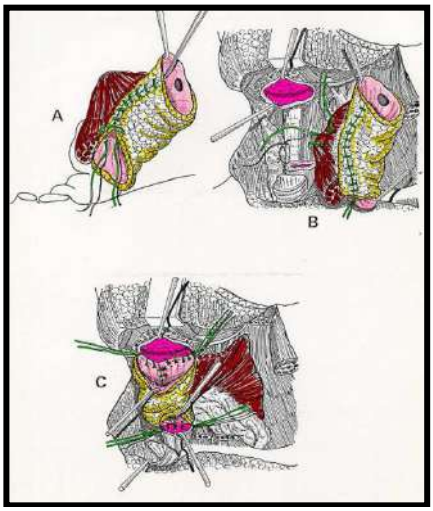

Figura 6.193: A – Presentación del tubo; B – Se prepara la sutura superior; C – El extremo proximal parcialmente unido

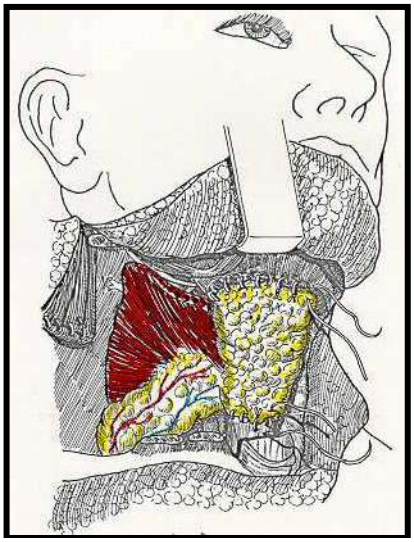

Figura 6.194: El reemplazo finalizado

D. Reparación de la estenosis anastomótica cervical

1. Técnica de empleo de un injerto miocutáneo de pectoral mayor

Puede ser también utilizada para las estenosis faringoesofágicas por cáustico, como una corrección previa a un *bypass* gástrico o colónico que en la opinión de Ananthakrishnan y colab. (239), reduce el riesgo de broncoaspiración cuando la anastomosis se realiza con la faringe. La indicación precisa es la estenosis del sector cricofaríngeo con indemnidad del esófago cervical, sin respuestas a las continuas dilataciones y con una obliteración irrecuperable del esófago torácico. El abordaje del cuello se realiza a través de una incisión preesternocleidomastoidea derecha. El extremo superior de la estenosis es delimitado con la ayuda de un catéter introducido por vía oral y desde allí, su borde externo es incidido longitudinalmente, 2 cm por arriba y por debajo, hasta objetivar mucosa de aspecto normal. A continuación se demarca en la región pectoral derecha, por dentro del pezón, un colgajo dérmico de aproximadamente 6 a 7 cm de longitud por 2 a 3 cm de ancho, con el eje mayor paralelo a las fibras musculares del pectoral mayor.

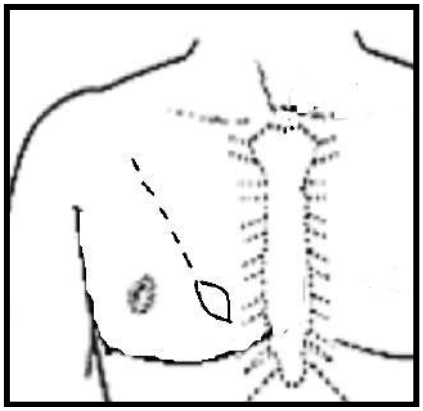

Figura 6.195: Delimitación del colgajo. La línea de puntos proyecta la dirección del pedículo del pectoral mayor.

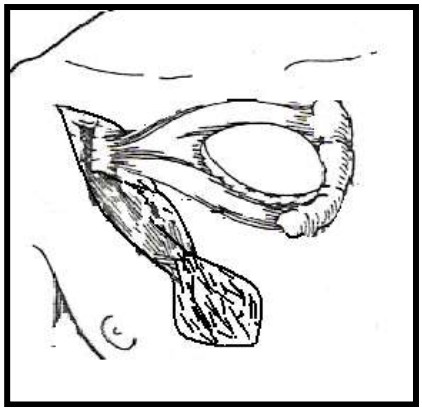

Figura 6.196: El colgajo es translocado por vía subcutánea al cuello.

El sitio dador es ocluido en primer lugar, mientras que el injerto miocutáneo es rotado sobre su eje y dirigido hacia el cuello a través de un túnel subcutáneo, donde es suturado a los bordes faringoesofágico con el plano dérmico presentado a la luz del órgano. Este procedimiento corrige la obstrucción faringoesofágica y permite que 4 a 6 semanas después pueda realizarse una coloplastia con anastomosis proximal con el esófago cervical, a través de un abordaje izquierdo del cuello. Su empleo es también factible para reparar las estenosis de las plastias colo o gástrica con el esófago remanente cervical.

2. Técnica con un injerto de músculo cutáneo o platisma del cuello

Descrita por Futrell y colab. (240) para las reconstrucciones intraorales, utiliza un sector de la amplia y extensa estructura muy íntimamente unida al celular subcutáneo y cuya nutrición proviene de numerosos pedículos vasculares (243), como indicación de la reparación de las estenosis cortas y benignas cervicales, refractarias al tratamiento dilatador (241) (243) (Figura 6.197).

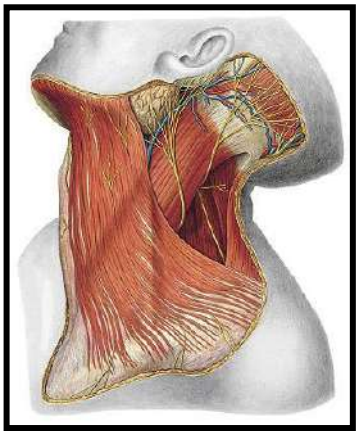

Figura 6.197: Músculocutáneo del cuello o platisma

El paciente es ubicado en decúbito supino, con la cabeza lateralizada a la derecha y suavemente elevado por un acolchado. La incisión se realiza en el borde anterior del esternocleidomastoideo (ECM) o reabriendo el abordaje cervical previo. El ECM es separado conjuntamente con el paquete carotídeo. Mediante disección dígito-instrumental a lo largo del espacio prevertebral, se libera primero la plastia colónica o gástrica para luego, en progresión superior, individualizar la estenosis. Si la estrechez es muy severa, se introduce un catéter de intubación traqueal para definir el sitio anatómico superior de la misma. La estenosis es entonces incidida en sentido longitudinal, incluyendo un margen de 1 cm sobre la pared esofágica o hipofaríngea normal y 1 cm por debajo de su extremo inferior en plena plastia con su lumen conservado (Figura 6.198 – A).

Una vez evaluada la brecha estenótica a reparar, habitualmente de 3 a 4 cm de longitud, se prepara al injerto músculo-cutáneo. Se diagrama un rectángulo de piel de 6 a 7 cm de longitud, mayor que el defecto estenótico a corregir, y de 4 a 5 cm de ancho (Figura 6.198 – B). Su borde anterior corresponde al labio izquierdo de la propia incisión de abordaje, mientras que los márgenes superior e inferior son seccionados incluyendo el músculo subyacente para permitir su desplazamiento (Figura 6.198 – C), pero para proteger su nutrición vascular, el borde posterior o izquierdo es incidido solo hasta el plano subcutáneo, disociándolo del músculo en una extensión de 1,5 cm. Su longitud y anchura son recortados para adecuarlo al segmento a reparar, pero preservando una cierta amplitud con respecto al defecto. Su borde derecho es suturado al izquierdo con puntos separados de material reabsorbible 0000, previendo que el plano dérmico se ubicará dentro de la luz esofágica (Figura 6.198 – D). En esa etapa es posible cateterizar ambos extremos con un catéter nasogástrico que se progresará bajo directa visión y facilitará la descompresión distal y la alimentación a través de su luz a partir del 3º día. Por último, se rota al injerto sobre su eje longitudinal y su borde posterior se sutura al labio derecho de la estenosis (Figura 6198 – D). En ocasiones, la sección del extremo inferior del ECM es necesaria para disminuir la tensión sobre el pedículo del musculocutáneo (242). Los autores recomiendan preservar a este músculo porque el platisma se nutre también por su intermedio así como evitar en la disección el empleo de electrocauterio. La alimentación por vía oral es recomendada después del 14 º día una vez que un examen baritado demuestra la integridad de la reconstrucción.

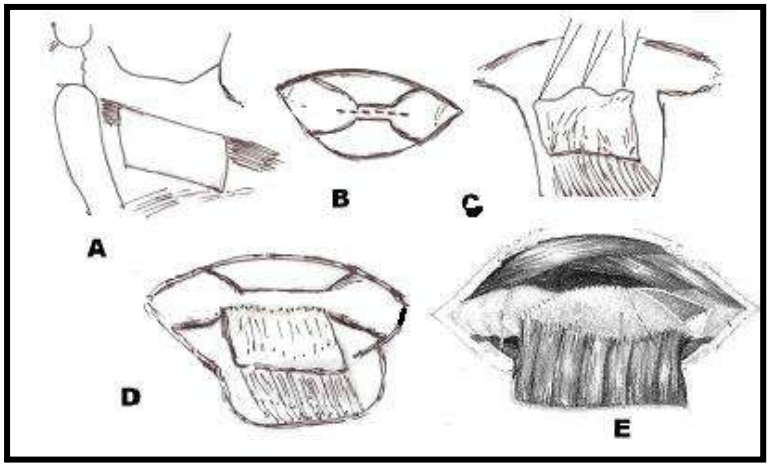

Figura 6.198: Empleo del musculocutáneo del cuello para una reparación de estenosis cervical. A – Diagrama de la incisión de la piel conjuntamente con el músculo, a lo largo del esternocleidomastoideo izquierdo y de acuerdo al requerimiento. B – Disección de la estenosis anastomótica cervical y sección longitudinal de la misma. C – Tracción del flap musculocutáneo con puntos direccionales. D – Sutura del borde derecho del injerto al labio izquierdo del componente estenótico. E –Rotación del injerto para unir su borde posterior o izquierdo con el labio derecho de la estenosis. El plano cutáneo es situado hacia la luz del segmento anastomótico.

Lin y colab. (243), en su empleo por estenosis cáusticas, anastomóticas, iatrogénicas y traumáticas, han comunicado una incidencia de filtraciones del 10,7% y de reestenosis del 7,1%, habiendo sido tratadas estas últimas con nuevas dilataciones o con un segundo injerto. La versatilidad de esta estructura permitió a Zimman y Sokolowicz (245) utilizarla para la reconstrucción de la faringe posterior a una faringolaringectomía. La ligadura previa de la arteria tiroidea superior es un obstáculo para la viabilidad del injerto transpuesto.

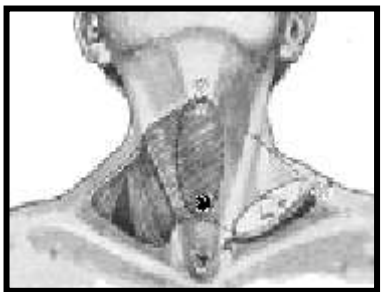

Figura 6.199: Procedimiento de Zimman y Sokolowics utilizando injertos bilaterales de musculocutáneo para la reconstrucción de la faringe.

Comentarios: *Todas estas técnicas de reconstrucción esofágica con injertos musculoscutáneos representan el principio del hipotético final de una larga secuencia de interposiciones fracasadas, decisiones angustiosas, complicaciones varias (empiemas, mediastinitis, sepsis, insuficiencia respiratoria), con numerosos procedimientos medicosquirúrgicos (drenajes pleurales, decorticaciones pulmonares, asistencia respiratoria), que en conjunto consumieron de 3 a 4 meses para obtener la estabilización de las funciones orgánicas de un paciente cuya existencia estaba muy comprometida. Esfuerzo sustentado con el único objetivo de recuperar su ingesta oral.*

Nos permitimos enfatizar que siempre que se diagnostique una necrosis de la interposición, cuya obvia indicación es retirar la plastia, que solamente se excluya el segmento necrosado y el resto se reubique en el tejido celular subcutáneo preesternal, para facilitar una reconstrucción posterior con alguno de los procedimientos descritos.

Bibliografía:

1. Seineldin S, Seineldin C. Reemplazo total del esófago. Tema Central de la Sociedad Argentina de Cirugía Torácica. Congreso Argentino de Cirugía. Año 2012.
2. Seineldin S, Seineldin C. Reemplazo total del esófago. Corpus Editorial. 2012, Pag.53.
3. Devin R, Lataste J, Maillet P. Nouveau traité de technique chirurgicale. Masson et cie (Paris) 1968, Pag 84-5.
4. Hurtado Hoyo E. Toracotomías axilares. Ed Sanchez Toruelo (Buenos Aires).1984 Pag, 67-90.
5. Seineldin S y colab. Esofagectomía sin toracotomía. Publicaciones UNR (Rosario).1989, Pag 33-5.
6. Seineldin S, Luque A. Talarn C. Estudio comparativo entre la cirugía paliativa y de resección sin toracotomía en el carcinoma del tercio distal del esófago. Cirugía Española, 1986; 40:357-61.
7. Finley R, Grace M, Duff J. Esophagogastrectomy without thoracotomy for carcinoma of the cardia and lower part of the esophagus. Surg,Gyn & Obst. 1985; 160:49-56.
8. Szentpetery M, Wolfgan G, Lower M. Through esophagectomy without thoracotomy for esophageal carcinoma. Ann Thorac Surg. 1979; 27:399-403.
9. Orringer M, Orringer J. Esophagectomy without thoracotomy: A dangerous operation?. *J Thorac Cardiov Surg*, 1983; 85: 72-80.
10. Ferreira B. Esofagectomía subtotal e esofagogastroplastia transmediastinal posterior sem toracotomía no tratamento do megaesófago. Tese de Livre Docência, Fac. Medicina – Universidad Sao Paulo, 1975.
11. Pinotti H, Zilberstein B, Cecconello I, Pollara W. *Vía de acceso transdiafragmático al esófago torácico y al mediastino anterior*. Barcelona: Salvat, 1984.
12. Akiyama H, Miyazono H, Tsurumaru M, Hashimoto C, Kawamura T. Use of the stomach as an esophageal substitute. Ann Surg, 1978;188:606-10.
13. Terz J, Beatty J, Korai W, Wagmam J. Transhiatal esophagectomy. Am J Surg, 1987;154:42-8.
14. Gandhi S, Naunheim K. Complications of transhiatal esophagectomy. En: Chest Surg Clin N America 1997;7:601-10.
15. Pinotti H, Zilberstein B, Pollara W, Raia A. Esophagectomy without thoracotomy. *Surg, Gyn & Obstetr*, 1981; 152: 345-7.
16. Ferro D, A Fernández Marty. Esofagostomas cervicales. En: Galindo, F. *Enciclopedia Digestiva*. Editorial Salvucci -Buenos Aires, 2009;I-154:1-10.

17. DeMeester T, Kauer W. Esophageal reconstruction: The colon as an esophageal substitute. *Dis. Esophagus*, 1995; 8: 20-9.
18. Camaño O. Comunicación personal. Rosario, 2007.
19. Maillard J, Hay J. Voies d´abord de l´oesophage. *Encyclopédie Médico - Chirurgicale* (París), Techiques Chirurgicales, Apareil digestif. Fasc. 40575, *año*; 23-4.
20. Bolton J,Ochsner J, Abdoh H: Surgical management of esophageal cancer: A decade of change. Ann Surg,1994; 219:475-80.
21. Moon M, Schulte W, Haasler G, et al: Transhiatal and transthoracic esophagectomy for adenocarcinoma of the esophagus. Arch Surg, 1992;127: 951-5.
22. Seineldin S, Seineldin C: Reemplazo total del esófago. Ed. Corpus (Rosario), 2012. Pag 80-2.
23. Cuschieri A. Thoracocopic subtotal oesophagectomy. Endosc Surg Allied Technol, 1994;2:21-25.
24. Mateo-Vallejo F, Medina-Achirica C, Mateo-Torres e y otros. Abordaje del esófago en prono. Cirugía Andaluza, 2017;38:26-29.
25. Palanivelu C, Prekash A, et al. Minimally invasive esophagectomy: Thoracoscopic mobilization of the esophagus and mediastinal lymphadenectomy in prone position. J Am Coll Surg, 2006;203:7-16.
26. Gamliel Z, Krasna M. The role of video-assisted thoracic surgery in esphageal disease. Chest Surg Clinic North America, 1998;8:853-70.
27. Braghetto I, Cardenil G, Csendes A, y otros. Resultados de la cirugía actual para el tratamiento del cáncer de esófago. Rev Chil Cir, 2016;68:15-28.
28. Collard J, Lengele B, Otte J, et al. En block and standard esophagectomy by thoracoscopy. Ann Thorac Surg, 1993;56:675-9.
29. Mariette Ch, Markar Sh, et al. Hybrid minimally invasive surgery for esophageal cancer. New England J Medic, 2019;380:152-62.
30. Luketich J, Alvelo-Rivera M, Buenaventura P, Christie N, McCaughan, J y otros. Minimally invasive esophagectomy: outcomes in 222 patients. *Ann Surg*, 2003; 238: 486-94.
31. Shiraishi T, Kawahara K, Shirakusa T, Yamamoto S, Maekawa T. Risk analysis in resection of thoracic esophageal cancer in the era of endoscopic surgery. *Ann Thorac Surg*, 2006; 81: 1083-9.
32. Sugiyama, Y., Shimizu, F., Shimizu, S., Urasawa, M., Tanaka, S. and Kawamata, M. Severe Re- expansion Pulmonary Edema Induced by One-Lung Ventilation. Respiratory Care.2015;60:134-40.
33. DePaula AL, Hashiba K, Ferreira EA, de Paula RA, Grecco E. Laparoscopic transhiatal esophagectomy with esophagogastroplasty. Surg Laparosc Endosc 1995;5:1–5.
34. Orringer M, Sloan H. Esophagectomy without thoracotomy. J Thorac Cardiovasc Surg 1978;76: 643-54.
35. Ferro D**.** Técnicas de resección esófagica por vía laparoscópica. Esofagectomía transhiatal. En F Galindo - Enciclopedia Cirugía Digestiva. Buenos Aires, 2013; tomo I-190: pág.1-16.
36. Makay O, Van den Broek WT, Yuan JZ, Veerman DP, Helfferich DW, Cuesta MA. Anesthesiological hazards during laparoscopic transhiatal esophageal resection—a case control study of the laparoscopic-assisted vs the conventional approach. Surg Endosc 2004;18: 1263-7.
37. Robertson GS, Lloyd DM, Wicks AC. No obvius advantages for thoracoscopic two stages esophagectomy. Br J Surg 1996; 83: 675-8.
38. Capitaine Funes C. Rol de la videoendoscopía en las resecciones transhiatales del esófago. Tema libre. 71º Congreso Argentino de Cirugía. Buenos Aires, 2000.
39. Kirby J. Quality of life after oesophagectomy: the patient

perspective. *Dis Esophagus*, 1999; 12: 168-71.
40. Hiebert C, Bredenberg C. Selection and placement of conduits. En: Pearson, G y otros: *Esophageal Surgery*. New York: Churchill Livingstone, 1995; 649-56.
41. Olaciregui JC. *Curso de enfermedades del esófago*. Hospital Rawson, Buenos Aires, 1975.
42. Akiyama H, Hiyama M, Miyazono H. Total esophageal reconstruction after extraction of the esophagus. *Ann Surg*, 1975; 182: 547-52.
43. Nakayama, K. Approach to midthoracic esophageal carcinoma for its radical surgical treatment. *Surgery*, 1954; 35: 574-589.
44. Goldsmith H, Akiyama H. A comparative study of Japanese and American gastric dimensions. *Ann Surg*, 1979; 190: 690-93.
45. Netter F. *Digestive system. Upper digestive tract*. New York: The Ciba Collection of Medical Illustrations. 1959; 56-62.
46. Ruiz Liard A. Comunicación personal. Montevideo, 1968.
47. Yamato T, Hamanaka Y, Hirata S and others. Esophagoplasty with an autogenous tube gastric flap. Am J Surg 1979;137:597-602.
48. Pierie J, de Graaf P, van Vroonhoven Th, Obertop H. The vascularization of a gastric tube as a substitute for the esophagus is affected by its diameter. *Dis. Esophagus*, 1998; 11: 231-35.
49. Akiyama H, Hiyama M, Miyazono H. Total esophageal reconstruction after extraction of the esophagus. *Ann Surg*, 1975; 182: 547-50.
50. Malaise J, Tinton N, Collard J *et al*. Oesophageal substitution: gastric tube or whole stomach?. *Br J Surg*, 1994; 81: 98-101.
51. Thomas D, Langford R, Russell R, Quesne L. The anatomical basis for gastric mobilisation in total oesophagectomy. *Br J Surg*, 1979; 66: 230-33.
52. Pierie J, de Graaf P, Poen H. “Incidence and management of bening anastomotic strictures after cervical oesophagogastrostomy”. *Br J Surg*, 1993; 80: 471-74.
53. Mahoney J, Condon R. Adenocarcinoma of the esophagus. *Ann Surg*, 1987; 205: 557-62.
54. Benelman W, Taat C, Slors J, van Lanschot J, Jan B, Obertrop H. Delayed postoperative emptying after esophageal resection is dependent on the size of the gastric tube. *J Am Coll Surg*, 1995; 180: 461-64.
55. Heitmiller, R. Impact of gastric tube diameter on upper mediastinal anatomy after transhiatal esophagectomy. *Dis Esophagus*, 2000; 13: 288-92.
56. Akiyama H, Miyazono H, Tsurumaru M, Hasimoto C, Kawamura T. Use of the stomach as an esophageal substitute. *Ann Surg*, 1978; 188: 606-10.
57. Collard J, Tinton N, Malaise J, Romagnoli R; Otte J, Kestens P. Esophageal replacement: gastric tube or whole stomach? *Ann Thoracic Surg*, 1995; 60: 261-76.
58. Liebermann-Meffert D, Meier R, Siewert J. Vascular anatomy of the gastric tube used for esophageal reconstruction. *Ann Thoracic Surg*, 1992; 54: 1110-15.
59. Postlehwait R. *Surgery of the esophagus*. 2nd ed. New York: Appleton-Century-Crofts, 1986; 284-90.
60. Bartels H, Thorban S, Siewert J. Anterior versus posterior reconstruction after transhiatal oesophagectomy: a randomized controlled trial. *Br J Surg*, 1993; 80: 1141-44.
61. Coral R, Constant-Neto M, Silva I, Barros S, Correa da Silva L, Lau A, Debem A. The influence of the transposed stomach through the posterior mediastinum on the respiratory forced expiratory volumen and forced vital capacity in patients with resected esophageal cancer. *Dis Esophagus*, 1998; 11: 48-50.
62. Orringer, M. Transhiatal esophagectomy without thoracotomy for

carcinoma of the thoracic esophagus. *Ann Surg*, 1984; 200: 282-88.
63. Tanabe G *et al*. Clinical evaluation of the esophageal lymph flow system based on RI uptake of dissected regional lymph nodes following lymphoscintigraphy. *Nippon Geka Gakkai Zasshi*, 1986; 87: 315-20.
64. Akiyama H, Tsurumaru M, Kawamura T, Ono Y. Principles of surgical treatment for carcinoma of the esophagus. *Ann.Surg*, 1981; 194: 438-46.
65. Ferreira B. Esofagectomía subtotal e esofagogastroplastia transmediastinal posterior sem toracotomía no tratamento do megaesófago. Tese de Livre Docência, Fac. Medicina – Universidad Sao Paulo, 1975.
66. Pinotti H, Zilberstein B, Cecconello I, Pollara W. *Vía de acceso transdiafragmático al esófago torácico y al mediastino anterior*. Barcelona: Salvat, 1984.
67. Paulino F. Esofaguectomía con anastomosis esofagogástrica intratorácica alta por estenosis benigna del esófago. En: Cooper, PH. y colab. *El oficio de la cirugía*. Buenos Aires: López Libreros Eds., 1972; 298-308.
68. Szentpetery M, Wolfgan G, Lower M. Through esophagectomy without thoracotomy for esophageal carcinoma. *Ann Thorac Surg*, 1979; 27: 399-403.
69. Kirschner, M. Ein neves Verfahren der Oesophagoplastik. *Arch Clin Chir*, 1920; 114: 606-11.
70. Cámara-López Tunelización retroesternal para anastomosis esofagogástrica cervical después de la esofagectomía subtotal. Actas IX Jornada Argentina de Cirugía Torácica y Cardiovascular. Buenos Aires, 1957.
71. Collard J, Romagnoli R, Goncette L, Otte J, Kestens P. Terminalized semimechanical side-to-side suture technique for cervical esophagogastrostomy. *Ann Thorac Surg*, 1998; 65: 814-7.
72. Viard H. Should the stomach be used enterely?. En: Giuli, R. *Cancer of the esophagus in 1984*. First Polydisciplinary International Congress. París: Maloine**,** 1984**;** 145-6.
73. Yamato T, Hamanaka Y, Hirata S, Sakai K. Esophagoplasty with an autogenous tube gastric flap. *Am J Surg*, 1979; 137: 597-602.
74. Orringer M, Marshall B, Iannettoni M. Eliminating the cervical esophagogastric anastomotic leak with a side-to-side stapled anastomosis. *J Thorac Cardiov Surg*, 2000; 119: 277-88.
75. Peracchia A, Bardini R, Narne S. Resections for pharingo-oesophageal cancer. In: Jamieson G:
76. Surgery of the oesophagus. Churchill Livingstone, Edimburgh, 1988, pag. 689-99.
77. Pinotti W. Comunicación personal. San Pablo (Brasil).1980.
78. Kühlmayer, R. Esophageal replacement by an isoperistaltic stomach tube. *Klin Med*, 1962; 7: 518-20.
79. Thomas D, Langford R, Russel R, Le Quesne L. The anatomical basis for gastric mobilization in total oesophagectomy. *Br J Surg*, 1979; 66: 230-33.
80. Ruiz Liard, A. Comunicación personal. Montevideo (ROU), 1980.
81. Yamato T, Hamanaka Y, Hirata S, Sakai K. Esophagoplasty with an autogenous tubed gastric flap. *Am J Surg*, 1979; 137: 597-602.
82. Siewert J, Stein H, Liebermann-Meffert D, Bartels H. Esophageal reconstruction: The gastric tube as esophageal substitute. *Dis Esophagus*, 1995; 8: 11-9.
83. Randjelovic D, Filipovic R, Bilanovic L, Stanisavljevic S. Perigastric vascular abnormalities and the impact on esophagogastrectomy. *Dis Esophagus*, 2007; 20: 390-8.
84. Michels N, Collateral arterial pathways to the liver after ligation of the hepatic artery and removal of the celiac axis. Cancer 1953;6:708-24.
85. Hemming A, Finley R, Evans K and others. Esophagogastrectomy and the variant left hepatic 1992;54:166-8.

86. Hjelms E, Thirup P, Schou L. Gastric intrinsic factor production and vitamin B12 absorption after oesophageal resection using stomach as substitute. Eur J Cardio-Thorac Surg 1999;16:273-5.
87. Okada N, Nishimira O, Sakurai T, and others. Gastric functions in patients with the intrathoracic stomach after esophageal surgery. AnnSurg 1986;204:114-21.
88. Bonavina L, Anselmino M, Ruol A and others. Functional evaluation of the intrathoracic stomach as an oesophageal substitute. Br J Surg 1992;79:529-32.
89. Holscher A, Voit H, Buttermann G and others. Function of the intrathoracic stomach as esophageal replacement. World J Surg 1988;12:835-44.
90. Kao C, Wang S, Chen C and others. The motility of interposition in patients with esophageal carcinoma after reconstructive esophageal surgery. Cl Nuc Med 1993;18:782-5.
91. Moreno-Osset E, Tomas-Ridocci M, Paris F and others. Motor activity of esophageal substitute (stomach, jejuna, and colon segments). Ann Thorac Surg 1986;41:515-9.
92. Walsh T, Caldwell M, Fallon C and others. Gastric motility following oesophagectomy. Br J Surg 1995;82:91-4.
93. Collard J, Romagnoli R, Otte J and others. The denervated stomach as an esophageal substitute is a contractile organ. Ann Surg 1998;227:33-9.
94. Sugimachi K, Akira Y, Hiroaki U, Natsuda Y, Inokuchi K. A safer and more reliable operative technique for esophageal reconstruction using a gastric tube. *Am J Surg*, 1980; 140: 471.
95. Valente M, Patorino U, Alloiso M, Bedini V, Ravasi G. Antrum vs. gastric tube after partial esophago-gastrectomy for adenocarcinoma of gastric cardia. En: Siewert J, A Hölscher Disease of the esophagus. Springer-Verlag. Berlín, 1987.
96. Büchler M, Baer H, Seiler CH, Schilling M. A technique for gastroplasty as a substitute for the esophagus: fundus rotation gastroplasty. *J Am Coll Surg*, 1996; 182: 241-5.
97. Schilling M, Mettler D, Redaelli C, Büchler M. Circulatory and anatomic differences among experimental gastric tubes as esophageal replacement. *World J Surg*, 1997; 21: 992-7.
98. Uhl W, Strobel O, Schilling M, Büchler M. Fundus rotation gastroplasty: rationale, technique and results. *Dis Esohagus*, 2002; 15: 101-5
99. Schärli, A. Esophageal reconstruction in very long atresias by elongación of the lesser curvature. *Pediatr Surg Int*, 1992; 7: 101-5.
100. Kitayama J, Kaisaki S, Ishigami H, Hidemura A, Nagawa H. Angleplasty in gastric tube reconstruction after esophagectomy. *Dis Esophagus*, 2009; 22: 418.
101. Graviliu D, Dor J, Reboud E, Noirclerc M, Chauvin G. L´OE sophagoplastie. *Encyclopedie Medico-Chirurgicale* – París. Fasc. 40215**.**
102. Nissen R. *Operaciones en el esófago*. Madrid: Alhambra, 1956.
103. Postlethwait R. *Surgery of the esophagus*. New York: Appleton-Century-Crofts, 1979; 463-67.
104. Alberti J. Técnica de Postlethwait en la paliación del cáncer de esófago. 67º Congreso Argentino de Cirugía. Buenos Aires, 1996.

---

105. Henderson R, Boszko A, Mugashe F, Azszepanski M, Marryatt G. Oesophageal replacement by a gastric tube: an experimental study of the properties of the gastric tube. *Br J Surg*, 1974; 61: 533.
106. Orringer M, Sloan H. Substernal gastric bypass of the excluded thoracic esophagus for palliation of esphageal carcinoma. *J Thorac Cardiov Surg*,1975; 70: 836-41.
107. Yamagishi M, Ikeda N, Yonemoto T. An isoperistaltic gastric tube. New method of esophageal replacement. *Arch Sur*, 1970; 100: 689-92.
108. Giraud M, Berzin S. The reversed gastric esophagoplasty in palliation of

carcinoma of the esophagus. *Surg, Gyn & Obstetr*, 1987; 165: 111-5.
109. Charbit L, Brun J, Celerier M. Oesophagoplastie par retournenment de l´estomac entier vers le cou. *Nouv Presse Med*, 1982; 11: 669-71.
110. Luketich JD, Nguyen NT, Weigel T, Ferson P, Keenan R, Schauer P. Minimally invasive approach to esophagectomy. J Soc Laparo endosc Surg 1998;2: 243–7.
111. de Hoyos A, Litle V, Luketich J. Minimally invasive esophagectomy. *Surg Clin N Am*, 2005; 85: 631-47.
112. Braguetto I, Csendes A, Cardemil G, Burdiles P, Korm O, Díaz J, Ramírez C, Puchi A, Ramírez C. Cirugía mínimamente invasiva en cáncer de esófago. *Gastr Latinoam*, 2005;16: 164-9.
113. Pinotti H, Domene C. O emprego da videocirurgia nas afeccöes do esófago. En. Acceso ao esófago torácico por transeccao mediana do diafragma. *Atheneu* (Sao Paulo). 1999; 233-5.
114. Berger AC, Bloomenthal A, Weksler B, Evans N,Chojnacki KA, Yeo CJ, et al. Oncologic efficacy is notcompromised, and may be improved with minimally invasive esophagectomy. J Am Coll Surg. 2011;212:560-6.
115. Takeuchi H, Kawakubo H, Kitagawa Y. Current status of minimally invasive esophagectomy for patientswith esophageal cancer. Gen Thorac Cardiovasc Surg.2013:61:513-21.
116. Capitaine Funes C. Comunicación personal. Rosario, 2001.
117. Lerut T, Coosemans W, De Leyn P, van Raemdonk D. Gastroplasty: yes or no to gastric drainage procedure. *Dis Esophag*, 2001; 14: 173-77.
118. Angorn J. Oesophageogastrectomy without a drainage procedure in oesophageal cancer. *Br J Surg*, 1975; 62: 601-4.
119. Hölscher A, Voit H, Siewert J, Buttermann G. Function of the intrathoracic stomach. En: Siewert J, Hölschert A. *Diseases of the esophagus*. Berlín: Springer Verlag, 1988; 660-63.
120. Huang G, Zhang D, Zhang D. A comparative study of resection of carcinoma of the esophagus with and without pyloroplasty. En: De Meester T, Skinner D. *Esophageal disorders*. New York: Raven Press, 1985; 383-88.
121. Chattopadhyay T, Gupta S, Padhy A, Kapoor V. Is piloroplasty necessary following intrathoracic transposition of stomach?. Results of a prospective clinical study. *Aust N Z J Surg*, 1991; 61: 366-69.
122. Mannell A, McKnight A, Esser J. Role of piloroplasty in the retrosternal stomach: result of prospective, randomized controlled trial. *Br J Surg*, 1990; 77: 57-9.
123. Fok M, Cheng S, Wong J. Pyloroplasty versus no drainage in gastric replacement of the esophagus. *Am J Surg*, 1991; 162: 447-52.
124. Velanovich V. Esophagogastrectomy without pyloplasty. *Dis Esophagus*, 2003; 16: 243-5.
125. Finley R, Lamy A, Clifton J, Evans K, Fradet G, Nelems B. Gastrointestinal function following esophagectomy for malignancy. *Am J Surg*, 1995; 169: 471-5.
126. Collard J. The stomach as an esophageal substitute after total or subtotal esophagectomy. Comparison between the gastric tube and the whole stomach. Tésis Université Catholique de Louvain, 1997. Citado por: Lerut T y colab.: Gastroplasty: yes or not to gastric drainage procedure. *Dis Esophagus*, 2001; 14: 173-77.
127. Law S, Cheung M, Fok M, Chu K, Wong J. Pyloroplasty and pyloromiotomy in gastric replacement of the esophagus after esophagectomy: a randomized controlled trial. *J Am Coll Surg*, 1997; 184: 630-36.
128. Zieren H, Muller J, Jacobi C, Pichlmaier H. Should a pyloroplasty be carried out in stomach transposition after subtotal esophagectomy with esophago-gastric anastomosis at the neck? A prospective randomized study. *Chirurg*, 1995; 66: 319-25.

129. Seineldín S. Descripción técnica. En: Seineldín S y colab. *Esofagectomía sin toracotomía*. Rosario: UNR Editora, 1988; 33-40.
130. Pinotti H, Zilberstein B, Pollara W, Raia A. Esophagectomy without thoracotomy. *Surg, Gyn & Obstetr*, 1981; 152: 345-7.
131. Ferro D, A Fernández Marty. Esofagostomas cervicales. En: Galindo, F. *Enciclopedia Digestiva*. Editorial Salvucci -Buenos Aires, 2009;I-154:1-10.
132. DeMeester T, Kauer W. Esophageal reconstruction: The colon as an esophageal substitute. *Dis. Esophagus*, 1995; 8: 20-9.
133. Maillard J, Hay J. Voies d´abord de l´oesophage. *Encyclopédie Médico Chirurgicale* (París), Techiques Chirurgicales, Apareil digestif. Fasc. 40575, *año*; 23-4.
134. Gersik Z, Knecevic J, Milicevic M, Matic V. Pharingoesophageal post-corrosive stricture treated by one stage retrosternal 'by-pass' coloplasty. *Dis Esophagus*, 1994; 7: 47-52.
135. Akiyama H, Tsurumaru M, Ono Y, Udagawa H, Kajiyama Y. Mucosal stripping oh the esophagus. *Dis Esophagus*, 1993; 6: 27-30.
136. Seineldin S, Seineldin C. Reemplazo total del esófago. Ed. Corpus. 2012. Pag.82.
137. Litlle A. Esophageal reconstruction: Location of the interposition. *Dis Esophagus*, 1995; 8: 4-6.
138. Coral R, Constant-Neto M, Silva I, Kalil A, Boose R, Beduschi T, Gemelle T. Comparative anatomical study of the anterior and posterior mediastinum as access after esphagectomy. *Dis Esophagus*, 2003; 16: 236-38.
139. Maillard J, Hay M. Surgical anatomy of available routes for oesophageal bypass. En: Jamieson G. *Surgery of the oesophagus*. New York: Churchill Livingstone, 1988; 723.
140. Dowson H, Strauss D, Ng R, Mason R. The acute management and surgical reconstruction following failed esophagectomy in malignant disease of the esophagus. *Dis Esophagus*, 2007; 20: 135-40.
141. Yannopoulos P, Delis K, Ioannides P. Subcutaneous transposition of the proximal oesophagus in oesophagoplasty: 8 years of experience in 20 cases. *Dis Esophagus*, 1995; 8: 53-6.
142. Seineldin S y colab. *Esofagectomía sin toracotomía. Descripción técnica*. Rosario: UNR Editora, 1989; pag.35.
143. Shriver C, Spiro R, Burt M. A new technique of gastric pull-through. *Surg Gynecol and Obstet*, 1993; 177: 519.
144. Barkley Ch, Orringer M, Iannettoni M, Yee J. Challenges in reversing esophageal discontinuity operations. *Ann Thorac Surg*, 2003; 76: 989-95.
145. Kotsis L, Krisár Z, Orbán K, Csekeö A. Late complications of coloesophagoplasty and long-term features of adaptation. *Eur J Cardiothorac Surg*, 2002; 21: 79-83.
146. Saidi F. Endoesophageal pull through. *Ann Surg*, 1988; 207: 446-54.
147. Saidi F, Abbassi A, Shadmehr M, Khoshnevis-asl G. Endothoracic endoesphageal pull - through operation. *J Thorac Cardiovasc Surg*, 1991; 102: 43-50.
148. Hiebert, C. En discussion. Saidi F, Abbassi A, Shadmehr M, Khoshnevisasl G. Endothoracic endoesphageal pull-through operation. *J Thorac Cardiovasc Surg*, 1991; 102: 43-50.
149. Orringer M. En discussion. Saidi F, Abbassi A, Shadmehr M, Khoshnevis-asl G. Endothoracic endoesphageal pull-through operation. *J Thorac Cardiovasc Surg*, 1991; 102: 43-50.
150. Trevenzol H, Cecconello I, Zilberstein B, Alves L, Rezende L, Andrada G. Serra-Doria operation in the treatment of recurrence disphagia after conservative surgery of achalasia. VIII th World Congress of the Internacional Society for Diseases of the Esophagus. San Pablo. Brasil, 2001 (Free papers 0-179).
151. Ferreira, E. Esofagectomía en acalasia. En: Seineldín y coautores.

Esofagectomía sin toracotomía. Rosario: UNR Editora, 1989; 51-7.
152. Postlethwait R. *Surgery of the esophagus*. Cap.14. New York: Appleton-Century-Crofts, 1978; pg.460.
153. Akiyama, H. Esophageal anastomosis. *Arch Surg*, 1973; 107: 512-4.
154. Beitler A, Urschel J. Comparison of stapled and hand-sewn esophagogastric anastomoses. *Am J Surg*, 1998; 175: 337-40.
155. Casson G, Porter G, Veugelers P. Evolution and critical appraisal of anastomotic technique following resection of esophageal adenocarcinoma. *Dis Esophagus*, 2002; 15: 296-302.
156. Feins, R. Discusión. En: Cooke D, Lin G, Lau Ch, Zhang L, Si M, Lee J, Pickens A, Orringer M. Analysis of cervical esophagogastric anastomotic leaks after transhiatal esophagectomy: Risk factors, presentation, and detection. Ann Thorac Surg**,** 2009; 88: 177-85.
157. Gil Mariño, J. Cáncer de esófago. *Cir Uruguay*, 1975; 45: 46-57.
158. Haring R, Franke H. *Gastrektomie und KardiareseKtion beim Magenkarzinom*. Sttugart: G Thieme Verlag, 1970; 73.
159. Law S, Wong J. Use of controlled randomized trials to evaluate new technologies and new operative procedures in surgery. *J Gastrointest Surg*, 1998; 2: 494-5.
160. Lerut T, Coosemans W, De Leyn D, van Raemdonck D. Gastroplasty: yes or no to gastric drainage procedure**.** *Dis Esophagus*, 2001; 14: 173-77.
161. Orringer M, Marshall B, Iannettoni M. Eliminating the cervical esophagogastric anastomotic leak with a side-to-side stapled anastomosis. *J Thorac Cardiov Surg*, 2000; 119: 277-88.
162. Peracchia A, Bonavena L**.** Carcinoma del cardias. Milán: Studio Tipográfico, 1999; 146-56.
163. Seineldin S y colab. *Esofagectomía sin toracotomía*. Rosario: UNR Ediciones, 1989.
164. Szücs G, Tóth I, Gyáni K, Kiss J. Telescopic esophageal anastomosis: operative technique, clinical experiences. *Dis Esophagus*, 2003; 16: 315-22.
165. Urschel J, Blewett C, Bennett W, Miller J, Young J. Handsewn or stapled esophagogastric anastomoses after esophagectomy for cancer: meta-analysis of randomized controlled trials . *Dis Esophagus*, 2001; 14: 212-7.
166. Choi H, Law S, Chu K, Wong J. The value of neck drain in cervical surgery: a randomized trial. *Dis Esophagus*, 1998; 11: 40-2.
167. García-Olmo D, Lucas F, Paya J. Effects o fan intra-abdominal latex (drian-like) tube on anastomotic resistance and adhesion formation in a rat model. *Dis Colon Rectum*, 1996; 39: 311-7.
168. Hortsmann O, Becker H, Nustede R *et al*. Drainage of cervical esophagogastrostomy: Essential or dangerous?. *Digest Surg*, 1997; 14: 88-91.
169. Schnetler, J. Vacumn requeriment in close surgical drainage of the head and neck. *Br J Oral Maxillofac Surg*, 1994; 32: 118-22.
170. Seineldín S y coautores. *Esofagectomía sin toracotomía*. Rosario: UNR Ediciones, 1988; 33- 40.
171. Seineldín S, Lavallen G, Godoy G, Grigioni M, Morales M, Fregoni, A. Yeyunostomía a lo Witzel correlacionada con esofagectomía. Tema Libre. Congreso Argentino de Residentes de Cirugía. San Martín de los Andes, 12-15 de abril, 1999.
172. Smith-Choban P, Max M. Feeding jejunostomy: A small bowel stress test? *Am J Surg*, 1988; 155: 112-116.
173. Wakefield S, Mansell N, Baigrie R, Dowling B. Use of feeding jejunostomy after oesophagogastric surgery. *Br J Surg*, 1995; 82: 811-13.
174. Bower, R *et al*. Postoperative enteral vs.parenteral nutrition. A randomized controlled trial. *Arch Surg*, 1986; 121: 1040-5.
175. Gerndt S, Orringer M. Tube jejunostomy as an adjunct to

esophagectomy. *Surgery*, 1994; 115: 164-69.
176. Pinotti H. Acesso ao esôfago torácico por transeccâo mediana do diafragma. *Atheneu* (Sao Paulo, Brasil), 1999; 98.
177. Nishihira T, Sugawara K, Sato Y, Endo Y y otros. Reconstruction of the thoracic esophagus with jejunal pedicle segments for cancer of the thoracic esophagus. *Dis Esophagus*, 1995; 8: 30-9.
178. Graham W, Royster H. Simplified cervical esophagostomy for long-term extra-oral feeding. *Surg Gynec & Obstet*, 1967; 123: 127-28.
179. Rueth N, Lee N, Groth S, Stranberg S y otros. Pharyngostomy tubes for gastric conduit descompression. *J Thorac Cardiovasc Surg*, 2010; 1-4.
180. Tejerina Fortheringham W. *Operaciones urgentes*. Buenos Aires: El Ateneo, 1955.
181. Sato A, Kuwubara Y, Shinoda N, Kimura M y otros. Use of low dose dopamina, gabexate mesilate and ulinastatin reduces the water balance and pulmonary complication in thoracic esophagectomy patients. *Dis Esophagus*, 2005; 18: 151-4.
182. Cheng B, Xia J, Shao K, Mao Z, Huang J, Wang, T. Surgical treatment for upper or middle esophageal carcinoma ocurring after gastrectomy: a study of 52 cases. *Dis Esophagus*, 2005; 18: 239-45.
183. De Delva P, Morse C, Austen W, Gaissert H y otros. Surgical management of failed colon interposition. *European J Cardio-thoracic Surg*, 2008; 34: 432-37.
184. Pompeo E, Nofroni I, van Raemondonck D, Coosemans W, van Cleynenbreughel B, Lerut T. Esophagocoloplasty for congenital, benign and malignant diseases. Surgical and long-term functional results. *Eur J Cardiothorac Surg*, 1996; 10: 561-68.
185. Malcolm, J. Occurrence of peptic ulcer in colon used for esophageal replacement. *J Thorac Cardiovasc Surg*,1968; 55: 763-72.
186. Bianchi A, Salvans F, Doncel F y otros. Late perforation of a mediastinal oesophagocoloplasty. *Br J Surg* 1989; 76: 917-20.
187. Moreno González E, García García I, Hidalgo Pascual M, Lauda García F, Rico Selas P, Seoane González J, García Álvarez A, Jover Navalón J. Esofagectomía transhiatal sin toracotomía y coloplastia inmediata en el tratamiento de las estenosis graves por ingesta de caústicos. *Cirugía Española*, 1986; 40: 345-53.
188. Gossot D, Lefebred I. Ischaemic atrophy of the cervical portion of a substernal colonic transplant: successful reconstruction using a synthetic resorbable tube. *Br J Surg*, 1988; 75: 801-802.
189. Gerzic Z, Knezevic J, Milicevic M, Jovanovic B. Esophagocoloplasty in the management of postcorrosive strictures of the esophagus. *Ann Surg*, 1990; 211: 329-336.
190. Jeyasingham K, Lerut T, Belsey R. Functional and mechanical sequelae of colon interposition for benign oesophageal disease. *Eur J Cardiothorac Surg*, 1999; 15: 327-332.
191. Moreno González E, Santoyo J, Aguierre J, Selas P y otros. Tracheo-colic fistula: an exceptional complication after total replacement of an esophagus injured by acid. *Hepatogastroenterology* 1990; 37: 212-14.
192. Sonneland J, Anson B, Beaton L. Surgical anatomy of the arterial supply in the colon from the superior mesenteric artery based upon a study of 600 specimens. *Surg Gyn & Obstet*, 1958; 106: 385-98.
193. Michels N, Siddharth P, Kornblith P, Parke W. Routes of collateral circulation of the gastrointestinal tract as ascertained in a dissection of 500 bodies. *Int Surg*, 1968; 49: 8-28.
194. Popovici, Z. A new philosophy in esophageal reconstruction with colon. *Dis Esophagus*, 2003; 16: 323-7.
195. Zabaleta D, Olaciregui J, Alberti J. Reemplazo del eófago con ileon o

ileociego usando como pedículo el ileocecocólico. Soc. de Cirugía de Buenos Aires, sesión 6-11-68.
196. Benages A, Moreno-Ossett E, Paris F, Ridocci M y otros. Motor activity after colon replacement of esophagus. *J Thorac Cardiovasc Surg*, 1981; 82: 335-340.
197. Hanna E, Harrison A, Derrick J. Comparative function of visceral esophageal substitutes by cinefluoroscopy. *Ann Thorac Surg*, 1967; 3: 173-76.
198. Othersen H, Clatworthy H. Functional evaluation of esophageal replacement in children. *J Thorac Cardiovasc Surg*, 1967; 53: 55-63.
199. Sieber A, Siebert W. Colon transplant as esophageal replacement: cineradiographic and manometric evaluation in children. *Ann Surg*, 1968; 168: 116-22.
200. Clark J, Moraldi A, Moossa A, Hall A, DeMeester T, Skinner D. Functional evaluation of the interposed colon as an esophageal substitute. *Ann Surg*, 1976; 183: 93-100.
201. Moreno-Osset E, Ridocci M, Paris F, Mora F y otros. Motor activity of esophageal substitute (stomach, jejunal, and colon segments). *Ann Thorac Surg*, 1986; 41: 515-9.
202. Peppas G, Payne H, Jeyasingham K. Ambulatory motility patterns of the transposed short segment colon. *Gut*, 1993; 34: 1572-5.
203. DeMeester T, Johansson K, France I, Eypasch E, Lu C y otros. Indications, surgical technique, and long-term functional results of colon interposition or bypass. *Ann Surg*, 1988; 208: 460-74.
204. Maish M, DeMeester S. Indications and technique of colon and jejunal interpositions for esophageal disease. *Surg Clin N Am*, 2005; 85: 505-14.
205. Belsey, R. Reconstruction of the esophagus with colon. *J Thorac Cardiovasc Surg*, 1965; 49:33-8.
206. Garriz R, Olaciregui J, Santangelo H, Keselman S. Esofagoplastias. *Tribuna Médica*, 1973; 16 107-120.
207. Golding-Wood D, Randall C. Pouch formation in the interposed colon. *J Laryngol Otol*, 1985; 99: 1043-8.
208. Lotard-Jacob J, Giuli G. Esophageal replacement. *Prog Surg*, 1973; 12: 77-81.
209. 206. Michels N, Siddharth P, Kornblith P, Parke W. Routes of collateral circulation of the gastrointestinal tract as ascertained in a dissection of 500 bodies. *Int Surg*, 1968; 49: 8-28.
210. Wilkins E. Long-segment colon substitution for the esophagus. *Ann Surg*, 1980; 192: 722-5.
211. Seineldin C, Pieretti L, Seineldin S. Reemplazo del esófago en niños. Tema Libre. Congreso Argentino de Cirugía. Buenos Aires. Año 2017.
212. Groves L, Turnbull R. Reemplazo del esófago por el colon derecho. En: Cooper, Ph y colab. *El oficio de la cirugía*. Buenos Aires: López Libreros Editores, 1972; 289-93.
213. Moreno González E. Esofagectomía en carcinomas del cardias . En: Seineldín S y coautores. *Esofagectomía sin toracotomía*. Rosario: UNR Editora, 1989; 99-120.
214. Deschamps C. Use of colon and jejunum as posible esophageal replacements . *Chest Surg Cl N America*, 1995; 5: 555-69.
215. Lotard-Jacob I, Maillard J, Richard C, Feketé F, Huguier A. Résults de 117 oesophagoplasties. *Mem Acad Chir*, 1968; 94: 334-346.
216. Hölscher A, Voit H, Butterman G, Siewert J. Function of the intrathoracic stomach as esophageal replacement. *World J Surg*, 1988; 12: 835-844.
217. Kotsis L, Krisár Z, Orbán K, Csekeö A. Late complications of coloesophagoplasty and long-term features of adaptation. *Eur J Cardiothorac Surg*, 2002; 21: 79-83.
218. Peppas G, Payne H, Jeyasingham K. Ambulatory motility patterns of the transposed short segment colon. *Gut*, 1993; 34: 1572-5.
219. Tran Ba Huy P, Celerier M. Management of severe caustic stenosis of the hypofarynx and esophagus by

ileocolic transposition via suprahyoid or transepiglottic approach. *Ann Surg*, 1988; 207: 439-45.
220. Jiang Y, Lin Y, Wang R, Zhou J, Gong T y otros. Pharyngocolonic anastomosis for esphageal reconstruction in corrosive esophageal stricture. *Ann Thorac Surg*, 2005; 79: 1890-4.
221. Davis P, Mchir M, Law S, Bchir M, Wong J. Colonic interposition after esophagectomy for cancer. *Arch Surg*, 2003; 138: 303-8.
222. Hiebert C, Bredenberg C. Selection and placement of conduits. En: Pearson G y otros. *Esophageal Surgery*. New York: Churchill Livingstone, 1995; 649-56.
223. Barlow T. Variations in the bood-supply of the upper jejunum. *Br J Surg*, 1955-6; 43: 473-5.
224. Nishihira T, Oe H, Sugawara K, Sato Y, Endo Y y otros. Reconstruction of the thoracic esophagus with jejunal pedicled segments for cancer of the thoracic esophagus. *Dis Esophagus*, 1995; 8: 30-9.
225. Foker J, Ring W, Varco R. Technique of jejunal interposition for esophageal replacement. *J Thorac Cardiovasc Surg*, 1982; 83: 928-33.
226. Ring S, Varco R, L´Heureux M, Varco M. Esophageal replacement with jejunum in children. *J Thorac Cardovasc Surg*, 1982; 83: 918-27.
227. Asciotti A, Hofstetter W, Miller M, Rice D, Swisher S y otros. L”ong-segment, supercharged, pedicled jejunal flap for total esophageal reconstruction. *J Thorac Cardiovasc Surg*, 2005; 130: 1391-98.
228. Heitmiller R, Gruber P, Swier P, Singh N. Long-segment substernal jejunal esophageal replacement with internal mammary vascular augmentation. *Dis Esophagus*, 2000; 13: 240-2.
229. Okazaki M, Asato H, Takushima A y otros. Secondary reconstruction of failed esophageal reconstruction. *Annals of Plastic Surgery*, 2005; 54: 530-7.
230. Talarn, A. Comunicación personal. Rosario, 2009.
231. Kakewara T, Machi J, Yamana H, Fujita H, Tai Y. A new technique for esophageal reconstruction by combined skin and muscle flaps after failure in primary colonic interposition. *Surg Gyn & Obstetr*, 1987; 164: 576-8.
232. Shen R, Austen W, Mathisen D. Use of a prefabricated pectoralis major muscle flap and pedicled jejunal interposition graft for salvage esophageal reconstruction after failed gastric pull-up and colon interposition. *J Thorac Cardiovasc Surg*, 2008; 135: 1186-7.
233. Horváth Ö, Cseke L, Borbély L, Vereczkei, A y otros. Skin tube esophagus: present indications and late malignization. *Dis Esophagus*, 2000; 13: 251-4.
234. McGregor J, Buchan A. Reconstruction of oesophagogastric continuity using an external double skin tube. *Eur J Plast Surg*, 1989; 12: 223-5.
235. Commins D, Hancock K, Breach N. Reconstruction of the cervico-thoracic esophagus with a tubed latisimus dorsi myocutaneous flap. *Br J Plast Surg*, 1994; 47: 199-200.
236. Doberneck R, Oschwald D, Orgel M. Use of a tubed pectoralis major myocutaneous flap for salvage of a failed colonic bypass of the esophagus. *Surg, Gyn & Obstetr*, 1986; 162: 477-9.
237. Ariyan, S. The pectorales major myocutaneous flap: A versatile flap for reconstruction in the head and neck. *Plast Reconstruc Surg*, 1979; 63: 73-78.
238. Ariyan, S. One-stage repair of a cervical esophagostome with two myocutaneous flaps from the neck and shoulder. *Plast Reconstruc Surg*, 1979; 63: 426-31.
239. Endo, M. Esofagectomía en carcinoma de hipofaringe y región cervical. En: Seineldín S y coautores. *Esofagectomía sin toracotomía*. Rosario: UNR Ediciones, 1989; 72-84.
240. Demergasso, F. Comunicación personal. Rosario, 2009.

241. Demergasso F, M Piazza. Trapezius myocutaneous flap in reconstructive surgery for head and neck cancer: An original technique. *Amer J Surg*, 1979; 138: 533-6.
242. Ananthakrishnan N, Nachiappan M, Bubba Rao K. Island pectoralis major myocutaneous flap for pharyngo-esophageal strictures prior to oesophagocolopasty. *J R Coll Surg Edinb*, 2001; 46: 202-4.
243. Futrell J, Johns M, Edgerton M, Cantrell R, Fitz-Hughs G. Platysma myocutaneous flap for intraoral reconstruction. *Am J Surg*, 1978; 136: 504-7
244. Uehara M, Helman J, Lillie J, Broks S. Blood supply to the platysma muscle flap: an anatomic study with clinical correlation. *J Oral Maxillofac Surg*, 2001; 59: 642-6.
245. Deng R, Wang W, Jiang Y, Gong T y otros. Prevention and management of complications after colon interposition for corrosive esophageal burns. *Dis Esophagus*, 2008; 21: 57-62.
246. Lin Y, Jiang, Wang R, Gong T, Zhou J. Platysma myocutaneous flap for patch stricturoplasty in relieving shor and benign cervical esophageal stricture. *Ann Thorac Surg*, 2006; 81: 1090-4.
247. Zimman O, D Sokolowicz. Secundary pharyngeal reconstruction alter pharyngolaryngectomy using two platysma miocutaneous flaps. *Eur J Plast Surg*, 1989; 12: 237-40.
248. Low, D, Allum, W, De Manzoni, G, Lorenzo Ferri, L, Immanuel, A, Kuppusamy, M, Law, S, Lindblad, M, Maynard, N, Neal, J, Pramesh, C, Scott, M, Smithers, M, Addor, V & Ljungqvist , O. Guidelines for Perioperative Care in Esophagectomy: Enhanced Recovery After Surgery (ERAS®) Society Recommendations. *World Journal of Surgery* . 2019. volume 43, pages299–30.

Capítulo 8 - COMPLICACIONES INTRAOPERATORIAS

En la patología obstructiva del esófago, cualquier imprevisto intraoperatorio que acontezca adquiere una importancia significativa por la suma de complejidades requeridas en un particular organismo comprometido por su deterioro nutricional e inmunológico. El habitual exclusivo abordaje anatómico tricompartimental simultáneo (cervical, torácico y abdominal), la resección de una estructura rodeada por órganos vitales y el requerimiento de una transpolación reconstructiva del tránsito alimenticio, exige una contención inmediata que evite el desenlace fatal o que pueda incidir negativamente en el postoperatorio.

Laceración de la pared posterior de la tráquea

Es el cuadro más dramático intraoperatorio. Aunque predomina el concepto de que es factible que la lesión se presente cuando existe el antecedente de una mediastinitis, un tratamiento radiante previo o la presencia de una grosera tumoración en contacto muy firme con la membranosa traqueal (1), el desgarro también puede presentarse en la disección del sector de un esófago normal afectado por una enfermedad distal.

Su frecuencia es difícil de evaluar. En un estudio multicéntrico realizado por el Grupo Europeo de Estudio de las Enfermedades del Esófago (GEEMO) (2), evaluando la vía transhiatal, esta complicación presentó una incidencia del 1,5% en 838 casos analizados. La mayoría de ellos fue reparada a través de la misma cervicotomía, requiriéndose de un abordaje torácico solo cuando aquella resultó insuficiente. Katariya y colab. (3), en una recopilación de la literatura, en 1353 resecciones cervicoabdominales tuvieron una incidencia de 0,68%, coincidiendo con las observaciones de Orringer (4) quien en 800 casos por cáncer, ocurrió en el 1% de la casuística. A pesar de que en teoría, por su directa visión en la disección del plano esófagotraqueal el abordaje transtorácico permite un mejor control de la situación, en un estudio comparativo entre la resección por esta vía y la transhiatal, Hulscher y colab. (5) no comprobaron en sus series diferencias significativas.

Anatómicamente, un conjunto de bridas constituidas por tejido fibroelástico con variables inclusiones de fibras musculares, adhieren con firmeza el esófago a la tráquea en todo el trayecto en que ambos órganos contactan, conformando una estructura fibrosa densa y en ocasiones, de disección laboriosa (6) (Fig. 7.1).

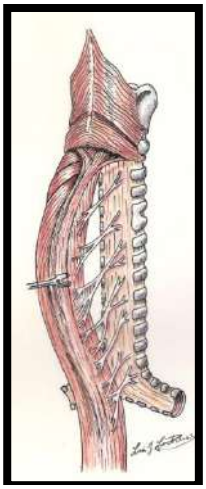

Fig. 7.1: Bridas fibroelásticas entre la membranosa traqueal y el esófago

La limitada exposición quirúrgica que se obtiene a través del abordaje cervical dificulta las maniobras de separación de ambas vísceras, motivando que durante la disección digital se exageren las tracciones operatorias sobre el esófago. En consecuencia, las bridas tendinosas son elongadas al máximo y será la brusca desinserción de un implante traqueal lo que originará la efracción de la delicada pared posterior. Cuando esa minúscula lesión inicial se localiza en el área de proyección del balón neumático del tubo endotraqueal, la fuerza expansiva de este presiona de inmediato sobre sus bordes y los agranda (Figura 7.1). La pared membranosa es desgarrada con rapidez en dirección hacia la carina, pudiendo llegar incluso en casos extremos, a comprometer la integridad de los grandes bronquios (7). Una pérdida imprevista e incontrolable de la saturación de oxígeno con un descenso del volumen inspirado y la elevación brusca de la concentración del dióxido de carbono, desequilibra la asistencia ventilatoria y el suministro del agente anestésico volátil, y esos dramáticos momentos exigirán decisiones inmediatas para compensar la situación, así como una metodología adecuada para reparar el desgarro traqueal.

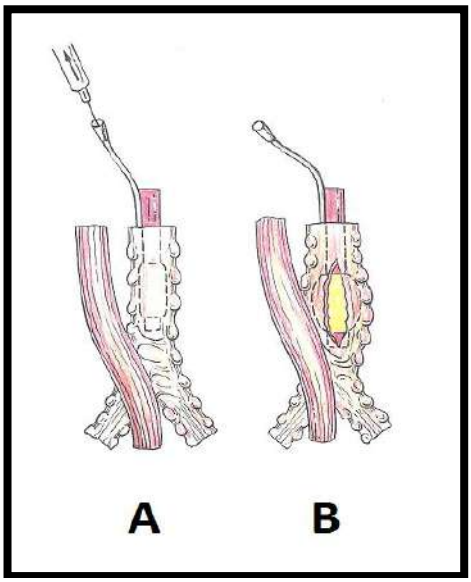

Figura 7.2: A – Durante la separación del esófago es conveniente desinsuflar el balón neumático del tubo endotraqueal. B – La omisión de esta maniobra o la hiperinsuflación inmediata pueden originar el desgarro completo de la pared membranosa traqueal.

Otras situaciones que pueden provocar una laceración son durante las maniobras de separación de adherencias secundarias a una mediastinitis anterior, por radioterapia neoadyuvante o directamente por una invasión tumoral en un estadío avanzado inadvertido en las imágenes tomográficas o en el examen endoscópico traqueal. En esta última eventualidad, intentos obstinados de separación, pueden provocar una efracción de la pared membranosa que por su magnitud prácticamente será incontrolable e irreparable por las limitadas opciones técnicas a utilizar.

La primera maniobra casi instintiva es tratar de taponar la lesión con la mano

introducida en el mediastino. De inmediato, el anestesista debe desinsuflar por completo el balón y con la guía de la mano del cirujano, progresará el catéter para reubicarlo en el segmento inferior de la tráquea si el desgarro ocurrió en su extremo superior o si el compromiso es en el tercio medio o inferior, tratará de introducirlo en el bronquio fuente izquierdo, rotando su extremo proximal hacia ese lado. Esta maniobra es útil y posible por el abordaje abdominal si se estaba realizando una resección transhiatal, o por toracotomía si esa es la vía empleada, con la ventaja de que con la primera puede continuar y luego realizar la reparación por vía transpleural derecha si las condiciones ventilatorias lo permiten.

Una vez logrado el control de la vía aérea, el operador valorará la conducta a seguir. Habitualmente pueden ocurrir pequeñas efracciones. La conveniencia de una intubación con catéter orotraqueal del mayor calibre posible evita que en las maniobras se separación se traccione de una inserción fibrosa y pueda producirse el desgarro. La anulación de la tensión de la pared membranosa, al desinsuflarse el balón endotraqueal que la magnifica, actuaría como un mecanismo preventivo.

En la actualidad, el empleo casi sistemático de la intubación traqueal (8) mediante catéteres de doble luz con selectividad en el bronquio izquierdo, permite soslayar la situación y al disminuir la presión del balón traqueal, favorece un adecuado control ventilatorio y de la inhalación de los gases anestésicos y otorga un margen de tiempo para modificar la posición operatoria del paciente y preparar el adecuado campo quirúrgico para la reparación de la lesión (Fig. 7.3).

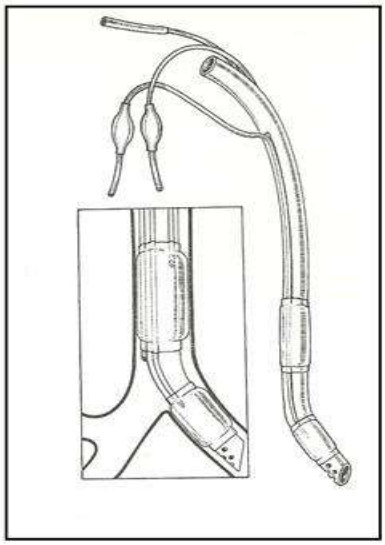

Fig. 7.3: Catéter de intubación selectiva bronquial izquierda de MacIntoch-Leatherdale

La reparación quirúrgica dependerá de la magnitud de la laceración, de su ubicación y de las prioridades que justiprecie el cirujano. Si es pequeña pero la pérdida aérea puede preocupar en el postoperatorio, mediante una sutura en cruz con material atraugrip y protección con pleura parietal o músculo intercostal liberado, manteniendo la inserción posterior o con una lonja

pericárdica, es factible soslayar el problema.

Si el desgarro es mayor y se localiza en el segmento superior traqueal, el abordaje mediastinal superior, a través de la sección longitudinal del manubrio esternal o su parcial resección, con o sin la extirpación de la epífisis clavicular izquierda y del primer cartílago costal y, ante la necesidad, incluso de la clavícula y del primer cartílago costal derecho, posibilita las maniobras quirúrgicas de reparación (9).

La situación mayor acontece con el compromiso distal de la tráquea. Si al paciente se lo ubicó en la mesa de operaciones en decúbito dorsal para una resección transhiatal con su antebrazo derecho previamente flexionado y su mano detrás de la región lumbar, con el complemento de una ligera lateralización de la camilla a la izquierda, el abordaje puede realizarse de urgencia a través de una toracotomía anterolateral derecha (Figura 7.4), pero si la situación está en un equilibrio inestable o prácticamente desestabilizada, rápidamente ocluirá la brecha abdominal con dos o tres puntos totales de la pared y, rotando al paciente, procederá a la apertura del hemitórax a través del 5° espacio intercostal mediante una toracotomía posterolateral. La extracción previa del esófago permite una mejor observación de la tráquea. Acercar y suturar el desgarro de la membranosa es casi imposible porque la estructura se encuentra distendida por el tubo endotraqueal, y todo intento de acercar sus bordes con tensión provocará un mayor desgarro de la misma, aun empleando sutura atraumática con apoyo de teflón (*pledgets*), o tratando de acercar los bordes mediante aproximación con puntos tomando desde ambos lados a los límites del plano cartilaginoso cuando se une a la membranosa.

El objetivo será entonces conseguir el desplazamiento de otro tejido pediculado que suturado a la brecha, pueda ocluirla sin tensión y preserve un adecuado aporte nutricional. Las opciones son las siguientes, la técnica más sencilla y rápida es decolar la pleura parietal, apical y costal con pedículo posterior y suturarla a la brecha. Si no se considera apta o se ha desgarrado durante su disección, la segunda opción es la liberación mediante desperiotización o resección del 3º arco costal, que permite utilizar el músculo intercostal en toda su extensión, conservando su irrigación posterior. (Figura 7.5). Preservando un segmento de piel de diámetro acorde con la brecha traqueal, el mismo es seccionado anteriormente y rotado, para unirlo a los bordes traqueales. Otro método es utilizar un pedículo pericárdico con base proximal, cuidando que la brecha de su extracción sobre el corazón sea ocluida posteriormente mediante un enrejado con material reabsorbible o una plancha de material sintético o suturando sin más los bordes pericárdicos al músculo cardíaco, para evitar la herniación cardíaca postoperatoria. Por último, se pueden emplear colgajos musculares desplazados de forma conveniente, siendo el pectoral mayor el escogido en primer lugar. Se lo desinserta de su fijación acromiohumeral, de los arcos costales y del esternón y preservando su pedículo vascular toracoacromial, con o sin el complemento de un colgajo dérmico, es introducido al tórax a través de la resección de un segmento lateral del 2º ó 3º arco costal. En segunda instancia, la elección recae sobre el serrato mayor o el dorsal ancho (Figura 7.6).

Solucionado el problema, la ubicación inmediata de la gastroplastia, comprimiendo el área desgarrada y fijada con algunos puntos a los tejidos adyacentes para evitar su desplazamiento postoperatorio, es otra medida adecuada complementaria.

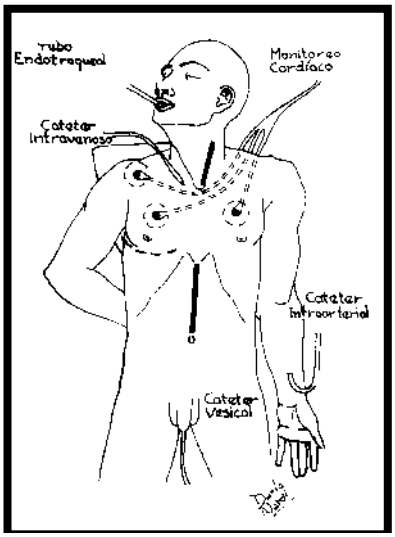

Figura 7.4: La ubicación del antebrazo derecho flexionado y la mano por debajo de la región lumbar facilita el abordaje anterior del hemitórax

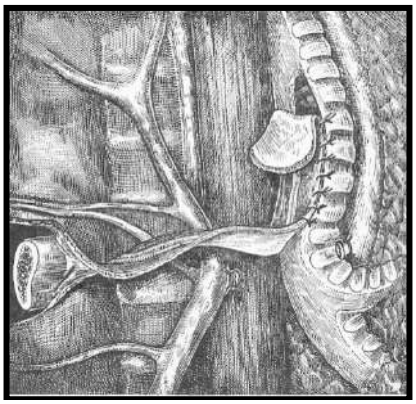

Figura 7.5: Oclusión de la brecha con pedículo muscular intercostal

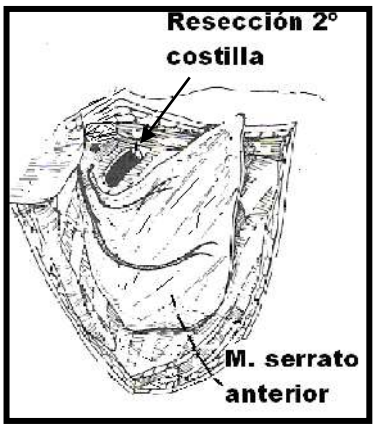

Figura 7.6: Liberación del serrato anterior; a través de una brecha costal se lo introduce en la cavidad pleural.

Comentarios: *Destacamos que la prevención es la mejor actitud en esta grave y desesperante complicación. Para ello es importante recordar los parámetros que puntualizamos a continuación.*

1. En la resección transhiatal utilizar el tubo endotraqueal de mayor diámetro posible para mantener extendida a la membranosa traqueal, así como el de mayor longitud para poder introducirlo en el bronquio izquierdo en la emergencia. El tubo de doble luz con intubación izquierda es el más adecuado porque permitiría realizar las maniobras pertinentes en el mediastino sin el obstáculo que representaría la ventilación del pulmón derecho.

2. Prescindir de una hiperextensión excesiva del cuello en la disección del esófago superior.

3. El complemento de una anestesia peridural es muy útil para evitar el dolor en las primeras horas del postoperatorio y permitir una adecuada excursión diafragmática para la distensión inmediata de los campos pulmonares.

4. Desinsuflar el balón neumático previamente al tiempo de separación del esófago de la tráquea y ventilar manualmente (2).

5. Emplear maniobras suaves, cuidadosas y adosadas a la pared del esófago durante la liberación mediastinal (11).

6. En las maniobras mediastinales, disminuir o suspender los anestésicos inhalatorios e incrementar el flujo de oxígeno para reducir los efectos de la caída tensional arterial durante la disección (11).

7. El balón neumático del tubo endotraqueal debe ser reubicado cuando finaliza la liberación completa del esófago, inmediatamente por debajo de las cuerdas vocales, con más precisión, al final del espacio subglótico pues ante una laceración inadvertida que se incrementará por efectos de su presión, es preferible que se localice en la tráquea proximal para, avanzándolo distalmente, poder continuar con una adecuada ventilación. Además, su reparación es más accesible y segura a través de una cervicotomía ampliada (10).

8. Evitar la excesiva insuflación del balón neumático una vez concluída la separación del esófago de la tráquea (11). En este paso, sugerimos conectar el respirador antes de insuflarlo y si entonces el anestesista percibe una fuga aérea retrógrada, recién hacerlo con la mínima presión requerida para neutralizar la pérdida. Alrededor de los 30 minutos, el balón se adapta a la pared traqueal y es aconsejable intentar extraerle su presión de distensión.

9. Reinsuflar el balón, si fuese necesario, con la mínima presión requerida para una oclusión efectiva del circuito ventilatorio.

10. Ubicar la esofagoplastia preferentemente en el mediastino posterior, para hacer de plastrón sobre la tráquea suturada.

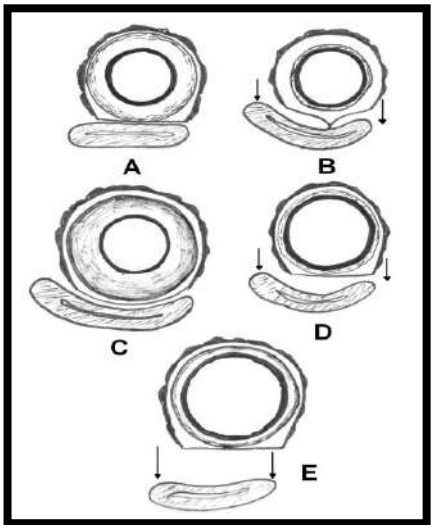

Figura 7.7: Intubación endotraqueal y su correlato con su diámetro y la insuflación del balón neumático. A – Tubo normal con insuflación apropiada. B – Tubo de diámetro normal con balón desinsuflado. La separación del esófago tracciona de una pequeña área de la pared membranosa traqueal y puede producir una mínima efracción que posteriormente se incrementará con la reinsuflación del balón neumático. C – Tubo de diámetro normal con excesiva insuflación del balón. Combinación desaconsejada. D – Catéter del mayor diámetro posible tolerado, con balón desinsuflado durante las maniobras de separación del esófago. Combinación óptima para prevenir desgarros traqueales. La tensión de la membranosa traqueal por el diámetro del tubo no permite una tracción puntual en la misma. E – Después de la liberación del esófago, si se comprueba pérdida en el circuito ventilatorio, insuflar el balón con mínima presión previa reubicación o desplazamiento cercano al segmento subglótico.

Tuvimos dos desgarros longitudinales de la membranosa intraoperatorios y ambos disecando un esófago normal superior por tratarse de carcinomas distales. Diagnosticados de inmediato por palpar el cirujano el balón del tubo orotraqueal y observar, de modo concomitante, una fuga aérea muy importante, hicimos avanzar al extremo distal del catéter hacia el bronquio fuente izquierdo. A continuación, abordamos el hemitórax derecho por una toracotomía anterolateral. En el primer paciente, liberando la pleura apical y parietal, obturamos la solución de contigüidad apoyándola sobre la efracción y pronto la plastia fue ubicada en el retromediastino, adosada a la brecha traqueal. El paciente

evolucionó de manera satisfactoria. De esta experiencia reflexionamos sobre la conveniencia de extraer por stripping el esófago, que contacta con la tráquea cuando su estructura aparenta ser normal y el proceso se encuentra localizado distalmente, aunque no lo hemos adoptado como un procedimiento habitual. En el segundo caso, también abordamos la tráquea por una toracotomía anterolateral; la pleura no tuvo la textura anatómica deseada, por lo que de inmediato disecamos el epiplón mayor, lo separamos del colon y, con pedículo de la gastroepiploica derecha, lo ubicamos en el mediastino posterior, traccionándolo desde la región cervical. Como en este paciente tuvimos la necesidad de resecar todo el esófago y el estómago, confeccionamos una plastia con yeyuno que trasladamos al cuello por vía retroesternal. Al contrario del caso anterior, no lo hicimos por el espacio retrocardíaco para evitar la compresión de los delicados vasos yeyunales. Como tuvimos dificultad para su sutura cervical, resecamos al manubrio esternal y un pequeño sector del cuerpo y a su extremo proximal lo abocamos a la piel. Tres meses después completamos la continuidad digestiva con una mioplastia de pectoral mayor.

Del análisis de esta desagradable experiencia, deducimos las siguientes conclusiones. La primera, que a pesar de que logramos ocluir la brecha por una toracotomía anterolateral, siempre que la situación pueda ser equilibrada consideramos, como lo preconiza Orringer (11), que el abordaje posterolateral es más aconsejable al permitir una mejor evaluación de la lesión con un margen de seguridad mayor para su reparación.

En nuestra segunda observación, para los pequeños desgarros intraoperatorios, valoramos si no sería conveniente evitar el abordaje torácico y la apertura de la pleura mediastinal, movilizando desde el abdomen laparotomizado al epiplón mayor. Así también recomendamos que en la región cervical se lo fije a su extremo con puntos a las estructuras vecinas para prever su retracción. El balón del tubo endotraqueal debe reubicarse en la tráquea torácica pero no es conveniente insuflarlo. Como se utilizó un diámetro de tubo amplio, una vez lograda la estabilidad respiratoria y hemodinámica sugerimos, pero no antes del segundo o cuarto día de asistencia mecánica, valorar la posibilidad de su extracción, pues mantiene extendida a la membranosa traqueal y su retiro, en teoría, permitiría que la efracción se retrajera. Destacamos que se debe valorar con mucha precaución esta toma de actitud pues si el paciente requiriera una reintubación inmediata, para obviar que el extremo del catéter incremente la lesión traqueal a través de una falsa vía, la práctica deberá realizarse mediante tutorización fibroendoscópica.

Para conocimiento del operador, ante una efracción amplia traqueal es posible suponer que la mejor oclusión podría obtenerse con un colgajo miocutáneo del pectoral mayor que mediante la preservación del pedículo superior o acromiotorácico, penetraría al tórax a través de la resección segmentaria del 2º arco costal derecho. El problema que se suscitaría es que, por su volumen, ocuparía un espacio pleural que colapsaría al lóbulo pulmonar superior con las posibilidades de una intercurrencia infecciosa.

Por último, de la experiencia de varios autores y del análisis que supondría cada situación, hemos confeccionado un algoritmo como guía metodológica en la reparación de las laceraciones traqueales (12,13) (Tabla 7.1).

Tabla 7. I: Algoritmo de efracción intraoperatoria de la pared traqueal posterior.

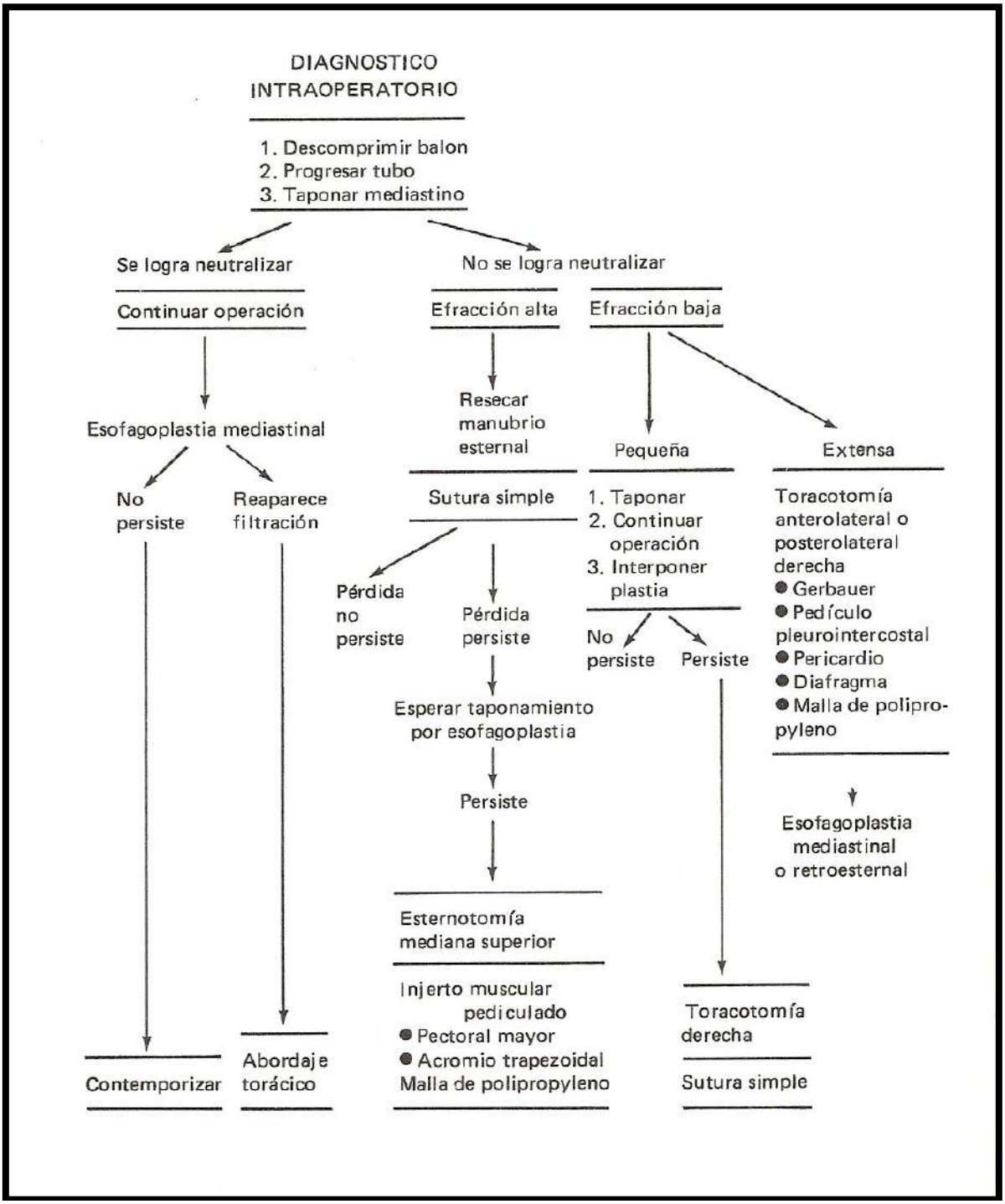

Hemorragia mediastinal

Es una de las complicaciones más temidas y sobre la que se fundamentaron las mayores críticas cuando la resección se realiza por disección dígitomanual transhiatal.

El esófago es un órgano escasamente vascularizado por su simple función de transporte del bolo alimenticio, con escasa o nula capacidad secretoria, pero en su extenso recorrido es nutrido sectorialmente por diferentes pedículos vasculares. En la región cervical y hasta la convexidad aórtica recibe ramas accesorias provenientes de las tiroideas inferiores. A partir de allí y hasta la bifurcación traqueal, la irrigación proviene de afluentes de las arterias bronquiales, en especial de la izquierda, que nace del 3º ramo intercostal izquierdo en la concavidad del cayado. Este pedículo varía en su longitud entre 0,50 y 2 cm, pudiéndose ligar con mucha facilidad, pero por el contrario, una tracción excesiva del esófago puede provocar un indeseable arrancamiento con compromiso de la pared aórtica (14). En el sector inferior torácico, las ramas en número de tres y rara vez de cuatro, de escaso calibre, provienen directamente de la aorta descendente. A nivel de la unión cardioesofágica, por su borde derecho, el esófago recibe a ramales originados en la coronaria estomáquica, y por el izquierdo, directamente de las frénicas (Figura 7.8).

Ferreira (15), analizando megaesófagos extraídos por stripping con su método personal, observó que los vasos parietales de pequeño calibre se presentaban elongados en el lecho mediastinal, con sus extremos desgarrados, su túnica endotelial invertida y la luz trombosada. En su opinión, la sección vascular se producía cercana a la propia pared del órgano durante la tracción instrumental induciendo a una espontánea e inmediata hemostasia.

Un significativo aporte sobre la estructura íntima y sistematización de las ramas arteriales del esófago ha sido comunicado por observaciones en cadáveres humanos realizadas por Liebermann-Meffert y colab. (16). Mediante técnicas de inyección y corrosión documentaron que las principales arterias que nutren al esófago se dividen en pequeñas ramas en el tejido mediastinal periesofágico antes de penetrar en su propia pared. De inmediato, se conectan entre sí por un denso plexo de vasos de ínfimo calibre localizados en la submucosa y mucosa, que le permiten una amplia distribución sin entorpecer la nutrición.

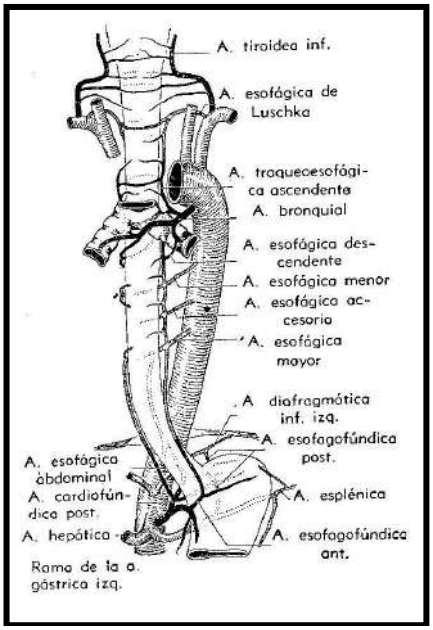

Figura 7.8: Vascularización arterial del esófago

Pero a pesar de lo expuesto, debemos destacar que la resección del esófago y en especial por vía abdominocervical, no está exenta de presentar hemorragias importantes. Su origen puede corresponder a un desgarro de cualquiera de las estructuras vasculares del mediastino e incluso de la región cervical cuando la disección no conserva el plano de seguridad adventicial del esófago, existe un intenso proceso de periesofagitis o un tumor se solidariza a los tejidos adyacentes. El cayado de la ácigos, la vena subclavia, la vena cava superior, el tronco innominado, las colaterales esofágicas de las ramas bronquiales o aórticas son algunos ejemplos.

La gastroplastia puede también ser factor generador de hemorragia mediastinal. El sangrado persistente de un vaso submucoso en la sección de la curvatura menor o el desgarro del meso del extremo proximal de los pedículos gastroepiploico y pilórico, al traccionar la plastia desde la región cervical, son otras causas. Reiteramos como medidas profilácticas la correcta ligadura por transfixión de los vasos mucosos (17) y la sujeción de los pedículos a los bordes del tubo gástrico (18) (Figura 7.9). Choi y colab. (19) reportaron incluso un hemotórax desarrollado por el sangrado arterial de una oclusión con sutura mecánica.

En la cavidad abdominal, la causa más frecuente es la efracción de la cápsula esplénica durante la tracción del epiplón mayor. La sección del hiato diafragmático, cuando los cabos no fueron ligados de forma conveniente por transfixión y más rara vez, un vaso proveniente de la diéresis del ligamento triangular del hígado o del propio parénquima hepático, son otros factores a examinar.

Una distensión abdominal progresiva con dolor especialmente a la descompresión y valores hemáticos en disminución, es el cuadro clínico para sospechar una hemorragia intraperitoneal.

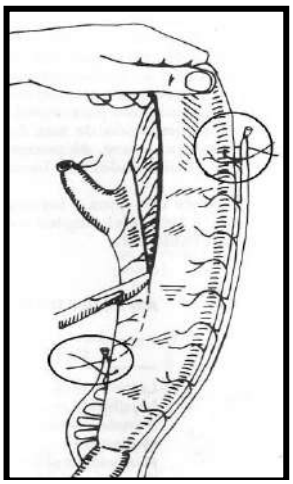

Figura 7.9: En círculos se muestran los puntos de fijación de los extremos de los pedículos a los bordes gástricos de la plastia tubular, para evitar desgarros durante su movilización por el mediastino.

El riesgo de hemorragia es mayor en los abordajes transhiatales comparados con los realizados por toracotomía o toraoscopía, que son más fácil localizar y prontamente controlables. Si la hemorragia es intraoperatoria en una resección transhiatal, es aconsejable introducir como primera maniobra una sonda K 10 por la región cervical para que bajo aspiración continua, nos permita suponer el lugar del sangrado. De inmediato, si este no puede ser individualizado, desde el abordaje mediastinal inferior fijamos al extremo distal del catéter una tira de gasa y taponamos durante 5 a 10 minutos todo el lecho esofágico mientras se procede a la reposición sanguínea. Si a pesar de la compresión la pérdida continúa, se reconvierte al procedimiento mediante un abordaje torácico posterolateral derecho (20).

En un estudio multicéntrico realizado por Peracchia y Berdini (21), sobre 666 esofagectomías transhiatales por carcinomas en diferentes localizaciones y 172 por lesiones benignas, las pérdidas hemáticas con un volumen superior a 1000 ml fueron observadas en el 13,2% de los casos por neoplasias intratorácicas y en el 2,9% cuando se trató de lesiones benignas. A su vez, el abordaje torácico con finalidad hemostática fue requerido en el 2,6 y 2,3% de las series, respectivamente.

Comentarios: *Por toracotomía, la tracción del esófago mediante las cintas de reparo permite la elongación de los pedículos vasculares y una casi segura oclusión, por lo que una pérdida de sangre significativa a través de este abordaje no es habitual. Inversa es la situación de la extracción del órgano con su patología por vía transhiatal. Primero, el desconocimiento del compromiso de los tejidos adyacentes al esófago y la imposibilidad de observar los vasos aferentes en el segmento entre la arteria tiroidea inferior y la carina traqueobronquial presentándose como un sector inabordable o dificultoso para cualquier ligadura que se pretenda realizar. Se agrega que en ese lugar estrecho anatómicamente, los ramos neurales provenientes de los plexos bronquiales no permiten realizar una evaluación*

diferencial y el cirujano no tiene otra opción que la tracción desgarrante o la sección instrumental a ciegas.

Pero por este abordaje, rara vez las pérdidas sanguíneas sobrepasan los 1000 ml (15). Habitualmente es de alrededor de 300 (5) a 700 ml (21), por lo que en el 85% de las intervenciones es factible prescindir de transfusiones reguladoras de la homeostasis hemática.

Es obvio que como prevención, el operador debe realizar la disección con su dedo adosado de modo permanente a la adventicia esofágica, y cuando ya ha liberado al esófago superior e infracarinal y solo persista la fijación sobre el plano carinal, que es el área crítica, sugerimos la siguiente maniobra. Su objetivo es elongar al máximo con antelación las estructuras vasculares de ese segmento y para ello, desde el cuello rodeamos el esófago con el dedo índice y lo tensionamos cefálicamente mediante una tracción sostenida y de duración limitada, siempre tratando de evitar el desgarro parietal, de inmediato, previa suspensión de la elongación cervical, se procede con la misma técnica desde el esófago inferior tomado con la mano y así sucesivamente. En numerosas ocasiones, solo con estas maniobras el cirujano logra la completa liberación, lo que acontece al comprobar que desde la cervicotomía es posible movilizar un segmento mayor del mismo, mientras que desde el abdomen advertimos que el estómago es desplazado hacia el tórax. La facilidad mayor del desplazamiento desde el cuello se debe a que la elongación natural del órgano se produce embriológicamente desde la región craneal a la caudal. Con estas maniobras, los vasos tienden también a elongarse y su espontánea oclusión por eversión endotelial permite obtener la liberación con escasas o nulas pérdidas hemáticas.

Con respecto al abordaje torácico, nuestra posición es realizar una toracotomía antelateral derecha inmediata si la situación lo impone. Para ello, por rutina en su posición quirúrgica, ubicamos la mano del paciente por detrás de la región lumbar para obtener un rápido acceso a la cavidad pleural. Hemos observado que si la contextura de la caja torácica corresponde a un individuo con pérdida de peso corporal, la separación del pulmón, la ligadura de la vena ácigos mediante puntos transfixionados y la disección del plano adventicial de la aorta es posible realizarlas aunque con ciertos inconvenientes técnicos que pueden en parte soslayarse con lateralización limitada de la mesa operatoria. Para acrecentar el campo quirúrgico, la sección de un segmento posterior de las costillas superior e inferior lo permitiría, pero debemos destacar que es la piel la que restringe una más amplia apertura.

Es indudable que la vía que confiere una adecuada observación de las lesiones en el mediastino posterior es la toracotomía posterolateral derecha, y en los pacientes con caja torácica amplia por su sobrepeso o su escasa estatura adquiere especial prevalencia. Una opción, que hasta el presente no hemos adoptado, es incluir el miembro superior derecho, convenientemente cubierto con compresas estériles, al campo operatorio. Si es necesaria una toracotomía, por una hemorragia incoercible o una laceración de la pared posterior de la tráquea, se elevaría al brazo por sobre la cabeza y con la lateralización de la mesa operatoria se podría obtener una mayor apertura del tórax (Figura 7.10).

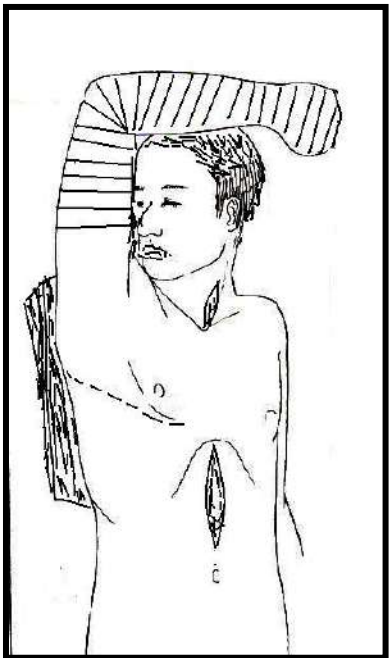

Figura 7.10: Inclusión del miembro superior derecho en el campo operatorio protegido con compresas estériles. En el requerimiento de una toracotomía inmediata, se lo eleva sobre la cabeza y, rotando la camilla hacia la izquierda, se expone al hemitórax para una apertura más amplia.

En nuestra casuística, el sangrado con un volumen superior a los 1000 ml y con alteraciones cardiodinámicas se constató en 5 ocasiones intraoperatorias, y en 2 situaciones diagnosticadas dentro de las tres primeras horas del postoperatorio (0,6%). En 2 pacientes logramos subsanarlas con taponamiento, y en los restantes, en un cirrótico al que se le resecó su tiroides por una neoplasia 10 años antes, por esternotomía parcial superior controlamos un desgarro de la vena subclavia izquierda. En las otras 2 ocasiones, por toracotomía anterolateral, se corroboró el origen en las ramas provenientes de las bronquiales, que fueron subsanadas por sutura y ligadura, respectivamente.

Como nuestra preferencia es la resección por vía transhiatal, sistemáticamente drenamos ambos hemotórax con catéteres pleurales K-225 al final de la intervención, pero lo que deseamos comunicar es que cuando observamos un flujo sanguíneo preocupante proveniente del lecho mediastinal, además de aspirar las cavidades pleurales y de taponar con tiras de gasas, ubicamos de inmediato los drenajes para conocer si a pesar de las medidas adoptadas la pérdida continúa.

En la actualidad utilizamos el sellador de vasos desde el abdomen, bajo visión directa en el tercio distal y por palpación a medida que nos vamos profundizando en el tórax, para coagular las adherencias más importantes y así disminuir riesgos y pérdidas hemáticas.

En la Tabla 7.2 se transcribe nuestro algoritmo de acción ante una hemorragia intraoperatoria.

Tabla 7.2: Algoritmo frente a una hemorragia mediastinal intraoperatoria

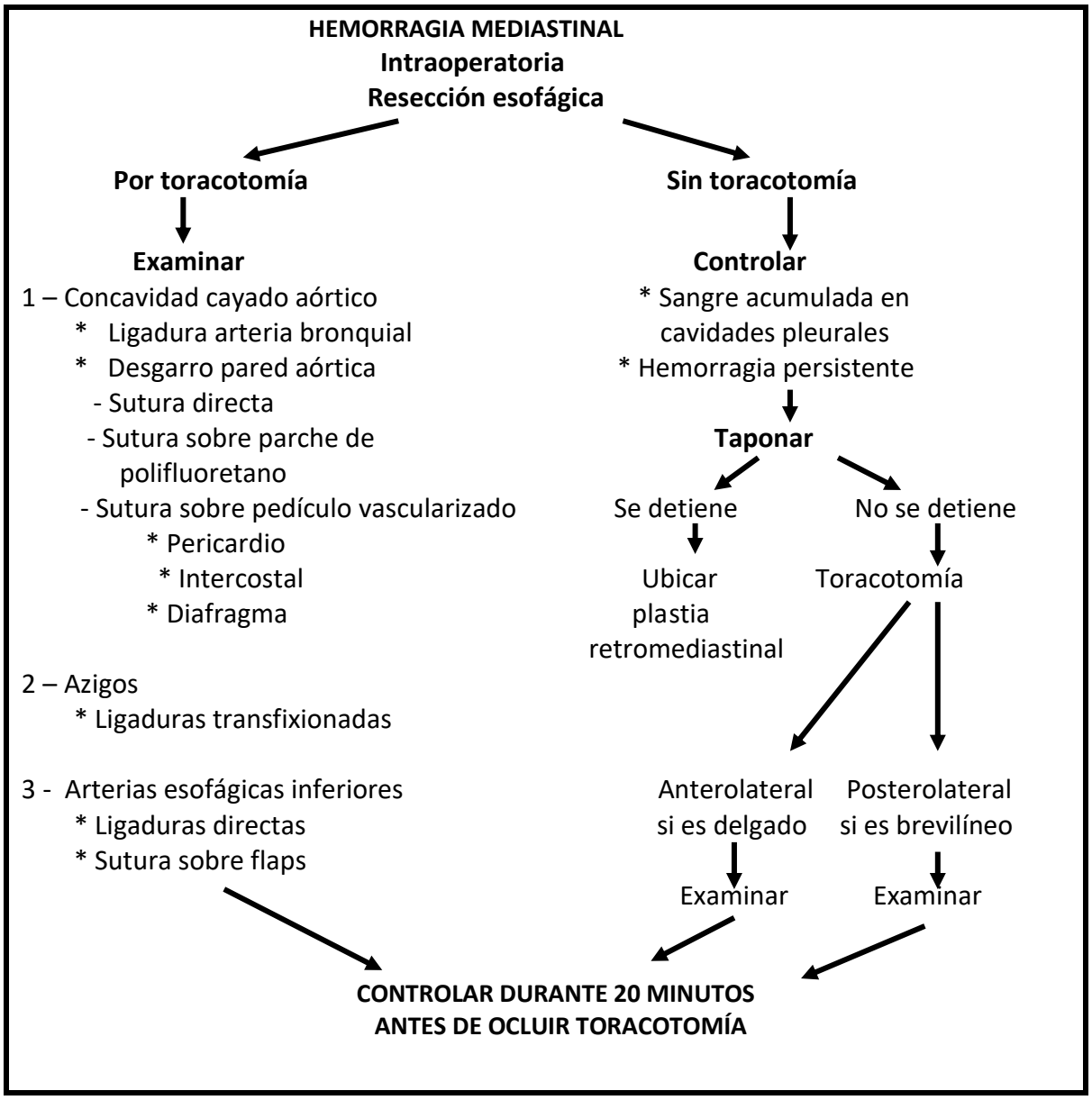

Elongación de la plastia gástrica

Existen situaciones imprevistas por las que el fundus gástrico debe ser extirpado, como cuando un tumor de ubicación distal infiltra al sector o al evaluar su condición después de una laboriosa disección del hiato diafragmático por un proceso benigno y recidivante. En ambos casos, las dudas se plantearán si la plastia podría ser translocada al cuello exenta de tensión. Ante la negativa o imposibilidad (por la falta de preparación), inconveniencia (por presentar arcadas inseguras) o por contraindicaciones (por lesiones propias del órgano) de utilizar el colon como sustituto, existen algunos recursos opcionales que posibilitan una movilización o elongación complementaria del estómago.

La maniobra más consensuada para esa finalidad es la de Kocher que previa sección del peritoneo posterior, moviliza a la segunda porción duodenal hacia la línea media, separándola del plano de la vena cava inferior. A pesar de su preferencia, la técnica solo permite una movilización cefálica de unos 3 a 4 cm por la fijeza del pedículo biliar.

Akiyama (22) recomendó el *estiramiento* caudocefálico mediante suaves maniobras de elongación digital de la capa muscular externa del estómago. En limitadas ocasiones, realizó una solapa revertida a expensas de la cara anterior de la plastia para realizar la anastomosis cervical (23) (Figura 7.11).

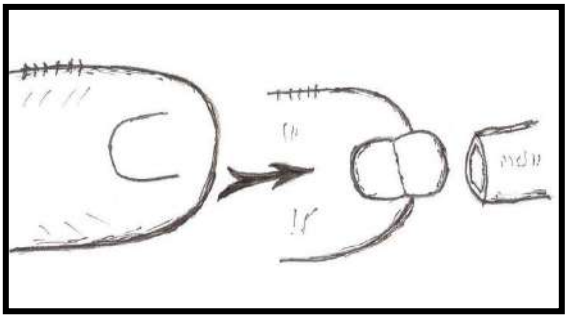

Figura 7.11: Solapa de Akiyama en un tubo gástrico corto. El esófago fue unido a la solapa y el borde anterior de esta suturado al borde anterior esofágico.

Por su parte, Pinotti (24) preconizó una o dos descargas circulares como máximo mediante incisiones de las capas serosa y muscular de la curvatura menor, comenzando por la región del ángulo antrocorporal. Incluso, opinó que sobre la cara posterior era posible adicionar una tercera incisión. Cada una de ellas elonga al órgano entre 0,5 a 2 cm, con una media de 1,3 cm (25)(Fig. 7.12).

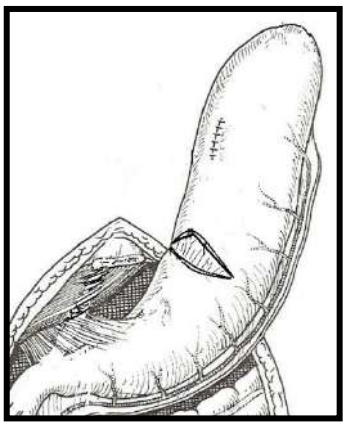

Figura 7.12: Descarga seromuscular en la curvatura menor

Si la inserción mesentérica es seccionada en el retroperitoneo, la 3ª y 4ª porción del duodeno pueden ser elevadas en un bloque. Para ello, se separa todas las asas intestinales hacia la derecha, el marco colónico es elevado y se secciona la hoja serosa posterior dejando al descubierto el plano aórtico (Figura 7.13). Incluso es posible movilizar el tubo, verticalizándolo conjuntamente con el páncreas, según fue descrito por Graviliu (27). El desplazamiento por liberación del mesenterio logra 9 cm con una media de 3,2 cm y si se le agrega la movilización duodenopancreática, suma 10 cm adicionales, con una media de 4,2 cm (26).

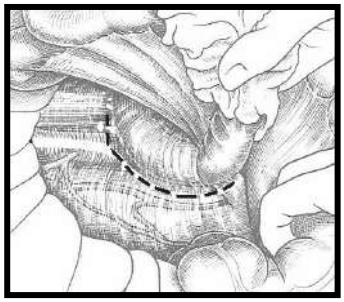

Figura 7.13: Sección del retroperitoneo paralelo a la 3ª y 4ª porción duodenal. Con disección roma se eleva la inserción mesentérica y las previamente liberadas 2ª y 1ª secciones duodenales.

Por último, el remanente esófago cervical puede también ser elongado con una sección circular completa de sus capas musculares, permitiendo que el borde mucoso se movilice 1 cm en dirección caudal.

Comentarios: *Sugerimos que antes de decidir la sección del esófago cervical, se realice la liberación gástrica. Esta observación, creemos que es válida porque el cirujano, observando el estado parietal o evaluando la imposibilidad de un traslado seguro al cuello, puede optar por preservar un segmento más extenso del esófago remanente. Es obvio que en esta situación, la anastomosis se ubicará detrás del manubrio esternal o menos probable, del ángulo de Louis. Nosotros consideramos que es primordial obtener la máxima elongación de la plastia y para ello, recomendamos la extirpación de la curvatura menor hasta la cercanía del antro, para posibilitar lograr su alcance a la región cervical en el mayor número de casos en que esta dificultad se presente.*

Dejamos de utilizar de rutina la maniobra de Kocher como procedimiento complementario y pensamos que el motivo se basó en que, con la técnica que empleamos en la preparación del tubo gástrico, la anastomosis en el cuello puede realizarse sin cabos tensionados.

La técnica propuesta por Pinotti es muy original. En tres ocasiones nos vimos obligados a practicarla seccionando la pared por el borde izquierdo para evitar la lesión de la arcada de la gastroepiploica derecha, logrando una mayor elongación en el sector de la curvatura menor. Por la capa submucosa la nutrición vascular se conserva por el extenso plexo capilar existente por lo que teóricamente no es afectada la irrigación.

Hemos documentado la movilización gástrica que se obtiene con la maniobra de Kocher y la liberación mesentérica en un grupo de 15 pacientes. Liberado el estómago ubicamos el ***high point*** *y sin seccionar la curvatura menor, es decir con el órgano completo, tomamos como reparo al borde superior del manubrio esternal. Liberamos la primera porción del duodeno cercana al píloro, ligando los pequeños vasos sobre su borde superior. La media obtenida fue de 2,1 cm (± 1,5 a 3,4 cm). Cuando seccionamos el peritoneo posterior sobre la inserción mesentérica, a su vez, la media obtenida fue de 2,8 cm (± 2,1 a 4,7 cm). Como conclusión sugerimos que ambos procedimientos pueden ser aplicados para evitar la tensión en la anastomosis, pero enfatizamos que es preferible la opción de no seccionar el esófago cervical hasta tener completamente liberado al estómago. Este concepto permite realizar una adecuada evaluación de la longitud que deberemos preservar antes de su sección.*

En una sola oportunidad y con suma cautela, ante la presencia de un estómago de reducidas dimensiones, previo a la resección de la curvatura menor y habiendo realizado la maniobra de Kocher, introdujimos por el cardias un balón elástico (preservativo) conectado a un catéter K-31 y lo insuflamos progresiva y paulatinamente con aire, con la intención de incrementar sus dimensiones, en especial la longitudinal, presionando sobre el antro para distender puntualmente la región cefálica. Nuestra aprehensión se centralizó en el desconocimiento que la presión ejercería sobre el plexo vascular por lo que solamente lo mantuvimos durante 30 segundos y con intervalos de 1 minuto repetimos la maniobra tres veces. Tuvimos la impresión de que unos centímetros habíamos logrado pero fue un único caso no permite obtener conclusiones válidas. Al sistema (preservativo y catéter), que siempre tenemos preparado, lo empleamos para ubicarlo en uno de los hemitórax (prefentemente izquierdo) cuando hemos

realizado una neumonectomía y persiste una pérdida sanguínea en napa difícil de detener. En una segunda ocasión, en un tumor cardial con invasión de las paredes gástricas de la curvatura menor, para lograr un amplio margen de seguridad de la extirpación, nos vimos obligados a preparar un tubo con la curvatura mayor de muy exiguo diámetro. Para tratar de aumentarlo, introdujimos por su extremo superior un catéter endotraqueal de ventilación al que fuimos retirando lentamente con su balón insuflado. Consideramos que algún beneficio hemos obtenido porque el pasaje de la ingesta alimenticia fue el adecuado para una dieta apropiada.

Por último, es un deber destacar que si el operador justiprecia que la plastia gástrica no podrá ser translocada al cuello por sus escasas dimensiones y la resultante podría ser una anastomosis a tensión, lo aconsejable es no intentar realizarla. Se enfrenta a tres posibilidades: la primera, que extraiga el estómago y si es posible, emplee el colon como víscera sustituta en el mismo acto operatorio; la segunda es abandonar al estómago en la cavidad peritoneal, realizar un ostoma cervical y reprogramar la cirugía con reemplazo colónico para los siguientes primeros tres meses, si se trata de un proceso benigno, ó 4 a 6 meses en patología maligna, tiempo que permite sospechar o detectar la progresión de la enfermedad. Para ello sugerimos seccionar el esófago cervical lo más caudalmente posible, para ubicar la estoma por debajo de la clavícula. Si realiza una anastomosis a tensión, a las 48 hs. se evidenciará la filtración anastomótica que podrá evolucionar hasta la completa dehiscencia. Cuando ha evaluado previamente que el colon no presenta posibilidades de reemplazo, la tercera opción es ascender al estómago por vía subcutánea preesternal hasta el nivel más elevado posible y allí fijarlo. En su posterior reconstrucción se empleará un tubo miocutáneo (Tabla 7.3). Pero en varias ocasiones hemos realizado la anastomosis con un abocamiento gástrico que aparentaba por su tonalidad una reducción de la vascularización, con la certidumbre de que cuando se desplazara distalmente pudiera recuperarse. En todos los casos extremamos los controles durante las primeras 72 hs. y podemos deducir que en un 20% de estas situaciones la evolución no fue favorable y hubo que extraer la plastia.

La diferencia de la técnica de Deng (27) con las secciones de descargas seromusculares preconizadas por Pinotti es que con esta última pueden realizarse en número de dos o eventualmente tres, y que mantiene intacto el plexo vascular submucoso, pero evidentemente, la primera es mucho más sencilla y rápida de realizar.

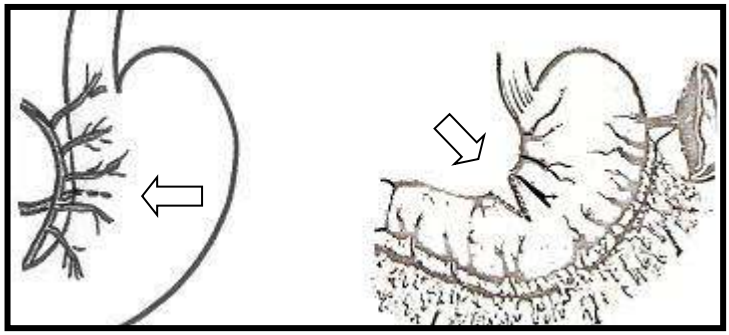

Figura 7.14: Técnica de Deng. Por debajo de la 3ª rama gástrica de la curvatura menor, se incide manual o mecánicamente en forma transversal toda su pared (línea de puntos) y se sutura longitudinalmente en la plastia total de estómago.

Tabla 7.3: Elongación de la plastia gástrica según los distintos procedimientos

MOVILIZACIÓN	MEDIA	MÍNIMA	MÁXIMA
1. Duodeno pancreático	4,2 cm	0	10 cm
2. Colon y mesenterio	3,2 cm	0	9 cm
3. Resección curvatura menor	5 cm	1	11 cm
4. Sección completa curvatura	< 5 cm	0,5 cm	10 cm
5. Miotomía circulares			
Sobre esófago			
Una sola	0,7 cm	0,3 cm	1,4 cm
Dos	1,7 cm	1 cm	2,2 cm
Sobre estómago			
Una sola	1,3 cm	0,5 cm	2 cm
Dos	2,3 cm	1 cm	3,5 cm

Tabla 7.4: Sugerencias ante la imposibilidad de una elongación gástrica

Estómago reducido o retraído

1. No seccionar el esófago cervical hasta la completa liberación gástrica
2. Valorar si el estómago por sus diámetros podrá ser translocado para una anastomosis sin tensión
3. Si existen dudas, seccionar por prevención al esófago cervical lo más caudalmente posible
4. Proceder a la secuencia de elongación de la curvatura mayor y al desplazamiento visceral:

a. Manual (Akiyama)

b. Maniobra de Kocher

c. Insuflación intermitente con balón (Seineldin)

d. Descargas peritoneomusculares gástricas (Pinotti o Denk)

e. Sección del retroperitoneo y elevación del mesenterio (Seineldin)

Tenga presente

1. Que la resección de la curvatura menor elongará a la plastia
2. Que la vía retromediastinal requiere una menor longitud
3. Contemple una mayor extirpación de la curvatura menor (Técnica de Sugimachi)
4. Tenga presente la técnica de Yamagishi con asa delgada anastomosada distalmente
5. Resección antropilórica con Y de Roux (Técnica de Yoshida y Iwatsuka)

Ante la duda

1. Prescinda del estómago
2. Intente la continuidad digestiva con colon si dedide prepararlo intraoperatoriamente

Si decide postergar la reconstrucción

1. Realice un esofagostoma subclavicular
2. Cerciórese de una correcta permeabilidad y fijación de la yeyunostomía
3. Preserve al estómago descomprimiéndolo por cateterización yeyunal (técnica de Pinotti) o por una mínima gastrostomía antral (técnica de Cámara-López) o ubicándolo en posición pretorácica.

4-Si considera la inconveniencia de utilizar el colon y ya ha seccionado el estómago, ubique a este último debajo de la piel preesternal y realice un gastrostoma.

Imposibilidad de alargamiento de la plastia gástrica

Si bien en raras ocasiones ocurre, la plastia puede no lograr una longitud adecuada o la requerida seguridad sin tensión para una anastomosis cervical convincente, a pesar de todos los recursos propuestos y en esa circunstancia, el cirujano no tendrá otra alternativa que abandonarla en un sector del tórax para, posteriormente, completar la tubulización.

Este problema acontece cuando se debe resecar por infiltración neoplásica una

mayor extensión de pared gástrica comprometida y no se previó la preparación colónica, este órgano, por múltiples causas intrínsecas, no puede ser utilizado o una yeyunostomía previa impide lograr un segmento apropiado.

La opción es divulsionar la piel preesternal y fijar el extremo superior con puntos de material irreabsorbible mientras se aboca el remanente de esófago cervical en la región lateral izquierda del cuello, lo más cercana a la línea media. En un posterior lapso de tiempo, variable de 1 a 6 meses, de acuerdo al estado psiconutricional del paciente o a la evaluación de la patología de base, se decidirá por la realización de la continuidad digestiva.

Otra situación, casi similar en sus aspectos anatomoquirúrgicos es cuando se ha necrosado el extremo superior del órgano sustituto y la plastia debe ser extirpada parcialmente, tratando de preservar su segmento distal. De inmediato, tras reconocer el proceso isquémico proximal, el salvataje se inicia con la desconexión de la sutura cervical. Se extrae la plastia por el abordaje abdominal y el área necrosada de la misma es resecada hasta el límite de una segura viabilidad tisular. En el cuello, se intenta ubicar el ostoma lo más cercano posible a la línea media, mientras que la plastia es abandonada en el tejido celular preesternal con su extremo superior ocluido o en condiciones de ostoma suturado a la piel (Figura 7.15). La resección del apéndice xifoides y del extremo distal del cuerpo del esternón puede facilitar un mayor desplazamiento proximal (Figura 7.16).

Figura 7.15: Imposibilidad de abordaje de la región cervical con la plastia gástrica. El extremo superior de la misma, sin tensión, se sutura fistulizado a los bordes de una brecha dérmica. O con su extremo ocluido pero convenientemente reparado, se lo abandona en el tejido celular subcutáneo. El esófago cervical remanente es abocado en la región lateral izquierda del cuello, en la ubicación más cercana a la línea media.

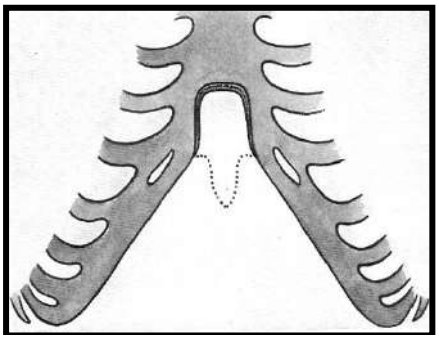

Figura 7.16: La resección del apéndice xifoides y del cuarto inferior del cuerpo del esternón disminuye la solución de continuidad existente entre los extremos de cada víscera.

El abocamiento al esofagostoma cervical se completará entre 3 a 6 meses mediante un tubo dérmico o preferentemente miocutáneo del pectoral mayor o trapezoidal.

Comentarios: Con respecto a la maniobra de Kocher no existe consenso sobre su uso rutinario porque en la mayoría de los casos el duodeno es suficientemente móvil para permitir que el píloro se desplace hacia una nueva ubicación muy cercana al hiato diafragmático. Su indicación podría aceptarse ante un tubo gástrico de insuficiente longitud por razones anatómicas gástrica, por técnicas operatorias utilizadas previamente o si se requiere de una anastomosis cervical alta o con la faringe. La maniobra puede adicionar una longitud extra de 5 cm o más, elongación suficiente para prevenir una anastomosis sin tensión.

Parálisis recurrencial

Es una situación decepcionante para el cirujano porque la preservación del funcionalismo normal de las cuerdas vocales es una condición exigida cuando se realiza una anastomosis cervical. En los primeros días del postoperatorio se edematizan los cabos anastomóticos esofagogástricos con la obstaculización al pasaje de la excreción salival y una disfunción unilateral implica la posibilidad de aspiración y el desarrollo de neumonías severas.

En un principio existió un cierto desconcierto por su imprevisibilidad y confusión, por el lugar en que se producía el traumatismo del laríngeo inferior izquierdo, y su origen fue imputado a la disección ciega de la región subaórtica. Las dificultades técnicas que existen en ese sector cuando se procede a liberar al esófago y las tracciones manuales del mismo que habitualmente se requieren, fueron esgrimidas como causas de su elongación (28). Contradecía esta hipótesis su rara presentación cuando la anastomosis se realizaba en el mediastino superior.

El concepto fue de inmediato relativizado por carecer de un sustento lógico (29). El limitado campo quirúrgico que ofrecía el abordaje preesternocleidomastoideo, la íntima relación del recurrente con las estructuras del cuello y sus numerosas variantes anatómicas fundamentaron que la lesión se producía especialmente cuando aquel no había sido individualizado de modo conveniente.

La espontánea recuperación de los trastornos disfónicos, que en un relevante número de casos se producía entre los 3 y 6 meses subsiguientes a la cirugía, permitió a Orringer (30) asegurar que la parálisis o paresia, casi invariablemente, ocurría en la fase cervical de la operación. Por lo tanto, como era una lesión que podía obviarse en potencia, sugirió evitar la colocación de separadores metálicos que apoyaran en el surco traqueoesofágico al traccionar medialmente el aparato laringotraqueal para liberar el esófago. Propuso como alternativa que la separación la realizara el ayudante, utilizando exclusivamente sus dedos índice o índice y medio. En su primera serie, las lesiones por la presión del extremo del separador o por elongación ocurrieron en el 38% de su experiencia, incidencia que en su casuística posterior denotó una significativa disminución al 2,5%, cuando adoptó las medidas descritas (31).

El recurrente derecho también es vulnerable y puede ser lesionado con las maniobras de liberación del borde derecho del esófago. No es sencillo desprender a ese sector de las adherencias vecinas y por otra parte, las dificultades se incrementan por no poder observar su límite. El operador, con la intención de cercarlo con un reparo, al transfixionarlo a ciegas puede direccionar el clamp más allá de la capa muscular externa e incluir inadvertidamente en la toma al recurrente derecho. Hiebert (32) aconsejó como medida preventiva,

disecarlo sobre una bujía N° 46 Fr introducida oralmente para poder definir el borde lateral derecho.

Liebermann-Meffert y colab. (33), en investigaciones cadavéricas, observaron que la posibilidad de injuria recurrencial era mayor cuanto más cerca de la faringe era seccionado el esófago. A ese nivel, el nervio carece de una cubierta tisular por lo que queda expuesto en su contexto. Como prevención, los autores propusieron para evitar su lesión que, en lo posible, la anastomosis se realizara distalmente a 2,5 cm o más del esófago proximal.

La intubación prolongada, por la presión del manguito insuflable o por la misma presencia del catéter intratraqueal, es otra causa que presuntamente puede producir un daño ignorado sobre las ramas terminales del recurrente en su localización faringoesofágica. Si en el postoperatorio y desintubado, el paciente presenta síntomas como disfagia, disfonía y signos de aspiración broncopulmonar, Hiebert conceptuó que es posible valorar que pueden corresponder a secuelas temporarias e idiopáticas de una injuria neural. Exaltó que hasta el presente no existen estudios anatómicos que confirmen su observación, pero que esta posibilidad no debe ser descartada.

El diagnóstico de lesión recurrencial es sencillo ante la clara evidencia del cambio de la fonación en el tono, en el timbre y en el visible esfuerzo que realiza el paciente para comunicarse. Pero el espectro de los síntomas puede variar desde una voz casi normal hasta la ronquera con dificultad en la respiración y accesos de tos incontenibles, fatigantes e ineficaces, en la expulsión de la propia secreción del árbol bronquial o la aspirada proveniente de la orofaringe.

Es indiscutible que el compromiso del recurrente izquierdo prevalece en las distintas series quirúrgicas y su corroboración se logra a través de una laringoscopia indirecta o de una fibroendoscopia nasal. Maniobras dificultosas, intempestivas o por imprevisión pueden lesionar incluso la rama contralateral por lo que, para un adecuado control postquirúrgico, consideramos conveniente transcribir las variables descritas por Montgomery (34):

1 Una cuerda puede paralizarse en posición de adducción (en la línea media). La voz puede ser normal y la vehiculización del aire cercana a lo óptimo. No se requiere ningún tratamiento.

2 Si se posiciona en abducción (lateralizada), dependiendo del grado, presentará disfonía o afonía. Existe una incapacidad para una expulsión efectiva de las secreciones bronquiales y la aspiración de líquidos es una imprevisible consecuencia. Cuando comienzan a ingerir alimentos, es conveniente que aprendan a deglutir flexionando la mandíbula y presionando con sus dedos el mentón contra el tórax para evitar la aspiración (maniobra ***chin tuck***). Como la maniobra de Valsalva es impracticable, también la defecación es dificultosa. En un espacio de tiempo variable entre 6 a 12 meses, la cuerda normal puede compensar la situación en base a un desplazamiento contralateral y ocluir parcialmente el orificio glótico mejorando el timbre de la voz, pero sin lograr una recuperación completa de la capacidad respiratoria.

3 La parálisis bilateral con cuerdas en adducción (en la línea media) implica una severa situación de riesgo porque el paciente puede obstruir espontánea y completamente el orificio glótico. La decisión de una traqueostomía preventiva ante su reconocimiento o su implementación de urgencia ante el cuadro asfíctico, es una conducta que requiere una rápida respuesta.

4 En la parálisis bilateral con cuerdas en abducción, el paciente se

encuentra totalmente afónico y su tos es inefectiva. Los episodios de aspiración son potenciales y la alimentación oral, prácticamente imposible. La colocación de una cánula de traqueostomía con balón insuflable que bloquee al árbol respiratorio del digestivo es una medida imprescindible ante una incontrolable aspiración salival o una ingesta oral intolerable.

Como en todo proceso médico, la prevención se constituye en un objetivo básico y las medidas tendientes a resguardar la indemnidad de una estructura o función deben imperar en la mente de todo profesional. Al respecto, Hiebert (32) aconsejó:

a. Poseer amplios conocimientos de la anatomía de los nervios laríngeos y sus variantes
b. Utilizar una correcta iluminación sobre el campo quirúrgico
c. Precaución en las aprehensiones tisulares con pinzas o en la sección de cualquier estructura filamentosa mientras el nervio recurrente no haya sido identificado
d. Después de su reconocimiento, recordar que en su trayecto sinuoso puede tomar de improviso a un operador desatento.
e. Ser muy cuidadoso con el empleo de los separadores metálicos y con la utilización del electrocauterio
f. En la reconstrucción del tránsito digestivo, en lo posible, preservar una longitud de esófago de 2,5 cm por debajo del cricofaríngeo para la anastomosis.
g. Alertar al paciente antes de la intervención sobre la posibilidad de un daño neuronal,
destacando factibles alteraciones en la función respiratoria, la deglución y la fonación.

Comentarios: *La importancia de una adecuada función glótica en las resecciones esofágicas fue señalada por Finley (35) como prevención de las complicaciones pulmonares. La disfonía es un epifenómeno secundario aceptado por los pacientes cuando se le informa que a partir de los 4 ó 6 meses, de forma paulatina recuperarán su voz total o parcialmente y que si así no acontece existen métodos para mejorar su comunicación.*

En nuestros primeros 60 casos, la incidencia de la lesión recurrencial fue del 16,7%, de los cuales le correspondió un 50% cuando el proceso tumoral se localizaba en el tercio superior del esófago. De 8 pacientes de este subgrupo que sobrevivieron, pudimos observar que en 6 (75%) casos, la recuperación se produjo entre 2,5 a 7 meses (término medio: 5,8 meses) sin que mediara tratamiento especializado. En la numerosa serie posterior, al adoptarse las medidas profilácticas de individualización del nervio y la separación digital y no instrumental de la tráquea, pudimos reducir el índice a 1,7%.

A pesar de todos los recaudos, la disección cervical del esófago no es sencilla en el obeso, en el paciente con cuello corto, cuando su nacimiento se encuentra desplazado distalmente o cuando hubo una cirugía previa en la zona. Para estas circunstancias, la rotación firme y extrema de la cabeza hacia la derecha manteniendo una ligera hiperextensión, exagera el desplazamiento de la tráquea hacia ese lado, favoreciendo la visualización y separación del esófago que no acompaña totalmente al órgano respiratorio. Si el operador, a pesar de todos los artilugios no logra individualizarlo, recomendamos adherirse con firmeza al plano muscular y no realizar tomas o disecciones innecesarias de tejidos vecinos.

En las parálisis bilaterales, no siempre la traqueostomía tiene una indicación inmediata. Si el paciente no presenta

episodios de asfixia y se cuenta con un estricto control médico, es posible contemporizar en su empleo. Existen experiencias, aunque limitadas, con el tubo en T de Montgomery como recurso previo. A través de su rama externa, que puede ser desocluida en todo momento, se logra aspirar las secreciones bronquiales retenidas, ventilar espontánea o adecuadamente, y emitir palabras que aunque disfónicas, pues el extremo superior debe quedar ubicado entre las cuerdas vocales, consiguen la comunicación. En última instancia, si la función pulmonar no es convenientemente mantenida, se lo retira e intercambia por una cánula de traqueostomía. En muchos casos, la parálisis no es permanente y la recuperación puede lograrse en un año.

Cuando empleábamos la técnica de Cámara-López extirpando primero el esófago por toracotomía derecha, la injuria del recurrente prácticamente era inexistente. Las observaciones comenzaron con la utilización de la vía transhiatal que de forma obligada requería un abordaje cervical. En nuestra reflexión, consideramos que durante las resecciones torácicas del esófago la injuria neural no acontecía porque presionando digitalmente desde el interior del ápex torácico al esófago cervical, lo elevábamos, acercándolo a los planos cutáneos preesternocleidomastoideo derecho (36) o izquierdo (37) y sin pretenderlo, al elongar los tejidos de fijación, lo separábamos de la tráquea y de la posible lesión neural.

Una última observación. Toda parálisis recurrencial que aparece en el postoperatorio alejado de una resección esofágica es por progresión tumoral hasta que no se demuestre lo contrario. Si es izquierda, el proceso se localiza preferentemente en la ventana aortopulmonar y la tomografía axial computarizada (TAC), e incluso el examen por resonancia magnética (RM), pueden no objetivar la existencia de una compresión extrínseca. Para estas situaciones, la tomografía por emisión de positrones (PET) puede resultar más efectiva. Por el contrario, si la parálisis es de la cuerda derecha y el examen clínico del cuello en la búsqueda de adenopatías supraclaviculares es negativo, la lesión puede estar situada inmediatamente por debajo de la entrada del tórax siendo detectada con facilidad por la RM.

A una paciente con parálisis izquierda diagnosticada por PET, le realizamos una toracotomía izquierda para extraerle el único nódulo captante. Como no lo pudimos localizar con el vaciamiento de la ventana aortopulmonar, disecamos al cayado aórtico y flexionándolo hacia abajo, por detrás del mismo y adosado a la columna vertebral, lo extrajimos por completo. Previa marcación con clips del área, complementamos el tratamiento prescribiendo aceleración lineal. En un segundo examen a los tres meses de finalizada la actinoterapia, la imaginología comprobó que aún subsistía el problema. Dos meses después, falleció bruscamente por una fístula gastroaórtica.

Como situación excepcional, en nuestra casuística tuvimos 2 pacientes con una parálisis de la cuerda vocal derecha operados de un carcinoma cervical y torácico, respectivamente, dos años antes. El examen clínico de la fosa supraclavicular fue negativo y por imagenología se detectó una masa ganglionar única en el mediastino superior, inmediatamente por debajo del plano de la arteria subclavicular, de 3 cm de diámetro y extensión. Por abordaje cervical derecho con resección del tercio interno de la clavícula, del primer cartílago condral y de un limitado sector del manubrio esternal, localizamos las lesiones y liberándolas de la pared lateral de la tráquea, pudimos extirparlas.

Como destacábamos previamente, el deterioro de la función glótica favorece la aspiración de secreciones bucofaríngeas desde las primeras horas del postoperatorio siendo considerado como un factor predisponente muy significativo en el desarrollo de los cuadros neumónicos en estos pacientes. La corrección posicional temprana o medialización de la cuerda vocal ha sido enfatizada por Bhattacharyya y colab. (38) quienes comunicaron que indicándola entre el 3º y 25 º días (media: 14 días) posterior a la intervención se reducía la frecuencia de los episodios neumónicos, el número de aspiraciones selectivas mediante broncofibroscopias y el tiempo de internación.

Bibliografía:

1. Gandhi S, Naunheim K. Complications of transhiatal esophagectomy. Chest Surg Clin N Am, 1997; 7: 601-10.
2. Peracchia A, Bardini R. Total esophagectomy without thoracotomy and gastric transposition. Surg, Gyn & Obst**,** 1986; 71: 171-75.
3. Katariya K, Harvey J, Pina E, Beattie E. Complications of transhiatal esophagectomy**.** J Surg Oncol, 1994; 57: 157-63.
4. Orringer M, Marshall B, Iannettoni M. Transhiatal esophagectomy for treatment of benign and malignant esophageal disease. World J Surg, 2001; 25: 196-203.
5.Hulscher J, Hofstede E, Kloek J, Obertop H, Haan P, van Lanschot J. Injury to the major airways during subtotal esophagectomy: incidence, management and sequelae. J Thorac Cardiovasc Surg, 2000; 120: 1093-6.
6. Netter, A. The Ciba Collection. Digestive System. Vol. 3, Part 1 New York: Ciba, 1959; 36.
7. Silver, C**.** Surgery for cancer of the larynx and related structures**.** Nueva York- Churchil Levingstone, 1981; 230.
8. Macintosh R, Leatherdale R: Bronchus tube and bronchus blocker. Brit J Anaesth, 1957;27: 556-9.
9. Mathisen D, Grillo H, Wilkins E. Transthoracic esophagectomy: A safe approach to carcinoma of the esophagus. Ann Thorac Surg, 1988; 45: 137-42.
10. Szentpetery S, Wolfgang T, Lower R. Pull-trough esphagectomy without thoracotomy for esophageal carcinoma. Ann Thorac Surg, 1979; 27: 399-403.
11. Orringer, M. Esofagectomía transhiatal sin toracotomía. En: Shackelford. Cirugía del Aparato Digestivo. 5ª ed. Buenos Aires: Médica Panamericana, 1992; 462.
12. Seineldín S y colab. Esofagectomía sin toracotomía. Rosario: UNR Ediciones, 1989; 140-44.
13. Seineldín S, Luque A, Rojman J, Forgoso M, Talarn C. Total esophagectomy without thoracotomy for the treatment of malignant esophageal tumors**.** Dis Esophagus, 1989; 2: 119-24.
14. Maillard J, Hay J. Chiturgie de l´oesophage thoraco-abdominal. Encycl. Méd. Chir. París. Techniques Chirurgicales, Appareil Digestif, 3.24.05; 40170
15. Ferreira, E. Comunicación personal. San Pablo, Brasil. 1978.
16. Liebermann-Meffert D, Luescher V, Neff, Ruedi T, Allgower M. Esophagectomy without thoracotomy: Is there a risk of intramediastinal bleeding?. Ann Surg, 1987; 206: 184-92.
17. Sugimachi K, Akira Y, Hiroaki U. A safer and more reliable operative technique for esophageal reconstruction using a gastric tube. Am J Surg, 1980; 140: 471.
18. Akiyama H, Tsurumaru M, Kawamura T, Ono Y. Principles of surgical treatment for carcinoma of the esophagus. Ann Surg, 1981; 194: 438-46.
19. Choi H, Law S, Chu K, Wong J. The value of neck drain in esophageal surgery: a randomized trial. Dis Esophagus, 1998; 11: 40-2.

20. Seineldín S y coautores. Esofagectomía sin toracotomía. Rosario: UNR Editora, 1989; 133-4.
21. Peracchia A, Berdini R. Total esophagectomy without thoracotomy: Results of European Questionnaire (GEEMO**).** Int Surg, 1986; 71: 171-5.
22. Akiyama, H. Esophageal reconstruction: entire stomach as esophageal substitute. Dis Esophagus, 1995; 8: 7-10.23. Akiyama, H. Surgery for cancer of the esophagus. Baltimore: Williams & Wilkins, 1990.

24. Pinotti, H. Comunicación personal. San Pablo, Brasil, 1978.
25. Giuli, R. Cancer of the esophagus in 1984. First Polydisciplinary International Congress. OESO, París, 1984.
26. Graviliu D, Dor J, Reboud E, Noirclerc M, Chauvin G. L´Oesophagoplastie. Encyclopédie Médico-Chirurgicales. Technique Chirurgical – Appareil digestive. París, 4.1.03; 40215.27. Deng R, Wang W, Jiang Y, Gong T y otros. Prevention and management of complications after colon interposition for corrosive esophageal burns. Dis Esophagus, 2008; 21: 57-62.
28. Luque, A. Parálisis recurrencial. En: Seineldín S y colab. Esofagectomía sin toracotomía. Rosario: UNR Editora, 1989; 145.
29. Steiger Z, Wilson R. Comparision of the results of esophagectomy with and without a thoracotomy. Surg, Gyn & Obst**,** 1981; 153: 653-56.
30. Orringer, M. Transhiatal esophagectomy wiyhout thoracotomy for carcinoma of the thoracic esophagus**.** Ann Surg, 1984; 200: 282-88.
31. Orringer M, Orringer J. Esophagectomy wiyhout thoracotomy: A dangerous operation? J Thorac Cardiov Surg**,** 1983; 85: 72-80.
32. Hiebert C, Liebermann-Meffert D, Kraus D. Laryngeal nerve palsy. En: Pearson, G y otros. Thoracic surgery**.** 2nd ed. New York: Churchill Livingstone, 2002; 331-40.
33. Liebermann-Meffert D, Walbrun B, Hiebert C, Siewert J. Recurrent and superior laryngeal nerves: A new look with implications for the esophageal surgeon. Ann Thorac Surg**,** 1999; 67: 217-23.
34. Montgomery, W. Laryngeal paralysis. En: Malvern, P. Surgery of the upper respiratory system**.** 2nd ed. Vol. II. New York: Lea & Febiger, 1989; 607.
35. Finley R, Grace M, Duff J. Esophagogastrectomy without thoracotomy for carcinoma of the cardia and lower part of the esophagus. Surg, Gyn & Obst**,** 1985; 160: 49-56.
36. Olaciregui, J. Curso de actualización en cirugía de esófago. Buenos Aires, 1976.
37. Chaib, S. Curso internacional de cirugía digestiva. San Pablo, Brasil, 1980.
38. Bhattacharyya N, Batirel H, Swanson S. Improved outcomes with early vocal fold medialization for vocal fold paralysis after thoracic surgery. Auris Nasus Larynx, 2003; 30: 71-5.

Capítulo 9. CUIDADOS POSTOPERATORIOS

Earlam y Cuna-Melo (1), en su acreditada revisión sobre las experiencias quirúrgicas publicadas hasta 1980, reportaron una mortalidad operatoria del 29% apreciablemente más elevada que otras operaciones de similar o mayor complejidad, como la pancreatectomía, la gastrectomía y la hepatectomía (2) (3). Es indudable que este trabajo actuó como *un disparador* para que en el transcurso de los años siguientes se lograran progresivos avances en los cuidados postoperatorios, con ostensible disminución de la morbimortalidad quirúrgica. Una mejor evaluación del paciente, nuevos procedimientos operatorios, una efectiva técnica anestésica y de reanimación, se complementaron para que la mortalidad quirúrgica comunicada fuese del 10% en los centros de cirugía general o del 5% en los especializados, cuando el portador de un carcinoma esofágico era entonces estrictamente seleccionado (3).

En el concepto de Peracchia y Bonavina (4), una adecuada preparación preoperatoria, una técnica quirúrgica rigurosa y una competente asistencia postoperatoria eran los tres elementos esenciales para obtener el éxito quirúrgico. La experiencia y capacidad del cirujano (5), imposible de valorar, se consideró un factor importante en los resultados, no así la edad del paciente (6) (7) ni la vía de abordaje (8).

En las recopilaciones de Swisher y colab. (9) y Zaninotto y colab. (10), dependiendo de las series y del criterio utilizado para definir la situación de complicación, los índices de morbilidad variaron entre 30 y 80%, con un término medio de 50%.

Por este marco tan particular, Duranceau (11) justipreció al esófago como *el challenger* de todo cirujano, mientras que Cooper (12) conceptuaba que “no existe un área de la cirugía torácica más exigente que la resección y reconstrucción de este órgano”.

Comentarios: *La primera hora y puntualmente los primeros treinta minutos de finalizada la reconstrucción son esenciales en la sala de recuperación. El equilibrio del sistema hemodinámico debe ser logrado de inmediato, los tejidos deben recibir el aporte imprescindible de O2 y la temperatura corporal controlada en forma permanente debe recuperar valores de estabilidad homeostática. La circulación de la plastia evidencia cambios bruscos y profundos por la propia translocación de la víscera sustituta, por la manipulación manual operatoria y por estar situada en un lugar sometido a diferentes tensiones y compresiones, por lo que en esa nueva localización, su viabilidad y la nutrición de los cabos anastomóticos dependerán de una rápida adaptación por las medidas que coadyuvarán para obtenerlo.*

En una primera serie personal de 63 pacientes portadores de carcinoma de esófago en distintas localizaciones, tratados por vía transhiatal, incluyendo un subgrupo de alto riesgo (53,9%) que presentaba contraindicaciones o limitaciones que a nuestro juicio, imposibilitaban o desaconsejaban la resección mediante el abordaje torácico, la incidencia de complicaciones, adicionando los neumotórax intraoperatorios, fue de 88,8%. Analizando según su número, el 27% presentó una complicación, el 38 % evolucionó con dos complicaciones, el

20,7% con tres, el 3,2% con cuatro y el 1,5% con cinco. Si bien no hubo mortalidad intraoperatoria, la postquirúrgica fue de 19%, correspondiéndole a la mediastinitis en el 41,6% de los casos y a la insuficiencia respiratoria por broncoaspiración el 33,3% (13).

A. En la Unidad de Cuidados Intensivos

Tabla 8.1: Medidas generales postoperatorias inmediatas

- Extubación precoz
- Analgesia efectiva
- Oxigenoterapia por máscara o bigotera nasal
- Posición semisentado
- Humidificación bronquial
- Kinesioterapia respiratoria
- Higiene de la cavidad bucal
- Higiene corporal
- Broncoaspiración por catéter o fibroscopio
- Profilaxis antibiótica (cefalotina)
- Profilaxis antitrombótica
- Nutrición parenteral
- Protección gástrica
- Yeyunostomía por declive (?)
- Movilización precoz
- Minitraqueostomía (por requerimiento)

1. Respiración espontánea. Es conveniente que apenas finalizada la intervención quirúrgica, o a más tardar, a su inmediato arribo a la sala de cuidados intensivos, si los parámetros de la excursión respiratoria de la caja torácica y de saturación de oxígeno son adecuados, se le retire al paciente el tubo endotraqueal (14). La pronta recuperación de la función glótica es sustancial para lograr la expulsión de las secreciones traqueobronquiales residuales y como prevención de cualquier episodio de broncoaspiración. Destacamos que el internista debe asegurarse de la suficiencia respiratoria previa a la desintubación, pues la reintroducción del catéter endotraqueal no es una maniobra sencilla y además requiere de mucha habilidad y prudencia en un paciente con una anastomosis esofágica cervical, para prevenir cualquier tipo de lesión sobre esa área tan crítica. Por último, recordamos que, frente a un cuadro de excitación psicomotriz postoperatorio, en primer término debe considerárselo como síntoma de una incapacidad respiratoria; en segundo, de una pérdida sanguínea; tercero por el dolor quirúrgico y finalmente, luego de un exhaustivo análisis, atribuible a un desequilibrio psíquico.

Una complementaria anestesia peridural realizada en el quirófano previa a la inducción general, permite una extubación precoz y facilita la expulsión de las secreciones bronquiales a través de una tos efectiva, por el manejo más simple y adecuado del dolor postoperatorio.

2. Posición del paciente. El cabezal de la cama elevado 45º mejora la función respiratoria y sin neutralizarlos

totalmente, reduce el número y la duración de los episodios de reflujo. Bonavina y Morton (15) han comunicado que el reflujo es influenciado por el inadecuado vaciamiento gástrico y la posición de decúbito durante el postoperatorio por lo que los autores sugieren una elevación mínima de 30º del cabezal de la cama.

Comentarios: *Insistimos en que cuando la plastia es retromediastinal, queda sujeta a las mayores presiones negativas de nuestro cuerpo por encontrarse ubicada entre las dos cavidades pleurales. En la eventualidad de una fístula precoz, el operador podrá observar que en los accesos de tos o movimientos voluntarios del cuerpo del paciente, o simplemente por mantener una conversación, fluye libremente la secreción por el cuello.*

3. Analgesia. El dolor postoperatorio correspondiente a una toracotomía o a una laparotomía debe ser neutralizado en forma total y permanente. Cualquier atisbo dificulta una eficiente respiración, un efectivo reflejo tusígeno, altera al ritmo cardíaco, inhibe el proceso normal de cicatrización, posterga el inicio de la peristalsis intestinal y retarda una deambulación temprana.

La medicación opiácea es indicada de preferencia por el empleo de una toracotomía. Si bien es posible utilizarla mediante un catéter en el espacio peridural, introducido en el quirófano, lo habitual es que se administre mediante una bomba de infusión continua en la concentración de 0,1 mg/cm3 de solución fisiológica, de 1 a 6 ml/hora, de acuerdo a la intensidad del dolor. El fentanilo, droga sintética, puede reemplazar a la morfina en concentración de 4 mcg/cm3 y dosis de 4 a 12 ml/hora o en bolos de 100 mcg, según necesidad (16), pero las preferencias se inclinan por la primera (17). El empleo de cualquier opioide debe ser muy vigilado. La depresión respiratoria, excesiva sedación, nauseas y vómitos, retención urinaria y el íleo paralítico accionan desfavorablemente en el curso del postoperatorio, si no media un reconocimiento prematuro que obligue a modificar la dosis (18).

Cuando se trata de un abordaje abdominal, la mayoría de los internistas prefieren la combinación de un morfínico con un DAINE. Últimamente, el ketorolac (60 mg) con 1 ampolla endovenosa cada 6-8 hs. es la droga electiva, pues es posible potenciarla con bupecaína por vía subcutánea y continuarla con la administración oral en el postoperatorio.

Comentarios: *Cuando el abordaje del esófago se realizó a través de una toracotomía postero o anterolateral, sin habérsele complementado con un bloqueo peridural y no contamos con una bomba infusora, empleamos en un adulto de 80 ó más kilos 4 a 5 ampollas de morfina en 500 cm3 de solución fisiológica. Esta infusión debe ingresar por vía colateral durante las primeras 24 hs. y si la concentración no bloquea por completo a los estímulos dolorosos, es posible reforzar su eficacia con dosis endovenosas directas de 0,2 cm3 del opiáceo. Portenoy (19) no encontró diferencias con la administración por bomba. Por lo común, después de 36 a 48 hs., la analgesia opiácea puede ser sustituida por analgésicos-antiinflamatorios.*

4. Hidratación. Sugerimos, en las primeras 48 hs., el empleo del volumen mínimo que permita una adecuada diuresis y una eficiente presión arterial. El control de la presión venosa central es un parámetro a no subestimar, pero destacamos que en los primeros cuatro días, cuando se emplea la vía retromediastinal, puede presentar valores elevados por la compresión de la plastia sobre las aurículas en el fondo de saco de Haller. La descarga de

glucocorticoides por la agresión quirúrgica así como la compresión de ambas cavidades auriculares pueden motivar la retención hidrosalinoproteica en el intersticio parenquimatoso pulmonar. En el postoperatorio inmediato, es normal auscultar rales húmedos basales que obligarán a una cuidadosa vigilancia para prevenir su incremento, que se evidenciará a través de la objetivación en la radiografía de un aumento del tramado pulmonar, más ostensible en el hemitórax derecho.

5. Monitoreo cardiovascular y renal. Indicamos el retiro de la sonda vesical entre las 24 y 48 hs., pero sugerimos hacerlo de acuerdo a la evolución del componente respiratorio, renal y de la tensión arterial.

6. Protector gástrico. Según Le Mee y colab. (20) y Bonavina y colab. (21), en un tercio de los pacientes sometidos a una esofagectomía con reemplazo gástrico persiste invariable una secreción gástrica durante el período postoperatorio, por lo que los autores justifican la protección de la mucosa con antagonistas H2 por vía endovenosa. El reflujo bilioso es posible en las 72 hs. posteriores a la intervención, por lo que recomendamos el empleo de rutina de agentes proquinéticos.

7. Control radiológico del tórax. Es inmediato al ingreso en la sala de cuidados intensivos. El cirujano debe observar la reexpansibilidad de los parénquimas pulmonares, la ubicación de los drenajes pleurales, la posición del mediastino, la existencia de derrames o cavidades aéreas no evacuadas, el desplazamiento de la plastia y si existe una parálisis diafragmática. El control diario deberá ser de rutina.

8. Control de los drenajes pleurales. Reiteramos que si se ha drenado una o ambas cavidades pleurales y se complementa con avenamientos abdominales, estos también deberán ser conectados a un sistema bajo agua, tipo Bülau para neutralizar la posible aspiración de aire por la presión negativa intratorácica a través de una continuidad abdómino-pleural.

9. Control de laboratorio. Son los habituales de cualquier procedimiento quirúrgico de complejidad y deben ser realizados a diario.

10. Control de la secreción traqueobronquial. El máximo volumen con acumulación de la misma acontece entre el 2º y el 5º día del postoperatorio, en especial en tabaquistas, bronquíticos crónicos y en ancianos por la rigidez de la caja torácica. Durante el acto quirúrgico, la vaporización de la solución anestésica por vía bronquial, la introducción del oxígeno frío y a presión así como las aspiraciones endoluminales exacerban la secreción de mucina, lo que sin duda se incrementará en la sala de cuidados intensivos. Súmase la abolición del reflejo tusígeno por los opiáceos, la denervación vagal en la resección del esófago, el dolor operatorio y la eventual desepitelización mucosa por una radioquimioterapia previa para configurar una situación que a pesar de una hidratación adecuada, la humidificación de la vía aérea, la kinesioterapia activa y pasiva y la movilización precoz, las mismas obstruyen el lumen respiratorio con el obvio deterioro del intercambio gaseoso.

Múltiples procedimientos invasivos han sido utilizados para intentar su remoción. La aspiración ciega a través de un catéter introducido por la narina o por un tubo endotraqueal, la instilación de solución salina por punción transcricoidea, el empleo de una visualización selectiva mediante broncoscopía rígida o de preferencia flexible y en caso extremo, una

traqueostomía son todos métodos a evaluar e indicar según la experiencia, la habilidad de quien lo realiza y la capacidad del servicio.

11. Traqueostomía. La incapacidad de una eliminación espontánea de la secreción catarral bronquial es una eventualidad posible y no deseable en los pacientes tabaquistas y con un deterioro corporal por la desnutrición crónica. El obstáculo por su estasia limita el campo funcional respiratorio y puede provocar atelectasias segmentarias, lobares pero rara vez de todo un pulmón, representando el medio ideal para una proliferación bacteriana. El intercambio gaseoso se agrava, el gasto respiratorio se incrementa, instaurándose un círculo vicioso que por lo general, puede ser neutralizado mediante una aspiración dirigida con broncofibroscopio o una intubación orotraqueal y muy raramente, a través de una traqueostomía.

Comentarios: *Tres situaciones pueden presentarse para indicar este procedimiento en el postoperatorio inmediato de una reconstrucción esofágica. La primera es cuando el paciente, a pesar de mantener una respiración espontánea adecuada, cursa con un estado catarral persistente e incontrolable por las maniobras conocidas, que le exigen un desgaste corporal por un reflejo tusígeno inefectivo. El internista debe reparar en cuándo comienza a exigir a sus músculos accesorios de la respiración y en el control permanente de la saturación de oxígeno para decidir la conducta apropiada. La segunda causa es cuando el paciente ha permanecido bajo asistencia mecánica respiratoria por un tiempo prolongado y aún requiere de ella. Del 7º al 10º día se recomienda extraer el tubo orotraqueal y reemplazarlo por un traqueóstomo con balón insuflable de diámetro adecuado al calibre traqueal. La tercera es cuando se ha realizado una anastomosis del tubo gástrico con la faringe. En esta situación, por situarse casi en el mismo plano o por arriba de la glotis, la secreción salival y los primeros alimentos orales son aspirados con facilidad al árbol traqueobronquial. Ambos sistemas, el respiratorio y el digestivo, deberán ser aislados y el método más accesible será a través de una traqueostomía con balón insuflable.*

En algunos servicios se preconiza la inserción de una minitraqueostomía (22, 23) (Figura 8.1) para el postoperatorio de ciertos pacientes muy especiales, en los que se considera que su curso puede complicarse por la imposibilidad del control de sus secreciones traqueobronquiales. El método representa una solución alternativa, permitiendo la desobstrucción de la luz por la aspiración y sin lesionar la capa mucosa por su presencia. El reflejo tusígeno no es alterado ni se acompaña de estados de desaturación arterial, a diferencia de las otras técnicas. No compromete la posibilidad de expectoración natural y no altera la capacidad de deglutir ni de comunicarse a través de su voz. Su escaso calibre (4 mm), la calidad del material y la ausencia de balón insuflable no producen lesiones secundarias como estenosis o alteraciones funcionales del aparato laríngeo, a pesar del tiempo de permanencia. Por su intermedio, es posible la introducción de solución salina e incluso oxígeno. Su remoción se realiza cuando el volumen secretorio se ha reducido de forma sustancial, no se requiere de nuevas aspiraciones y los valores de saturación del oxígeno sanguíneo son aceptables. En un plazo variable de 24 a 72 hs., el orificio fistuloso se ocluye de modo espontáneo, y en muy contadas ocasiones, se requerirá de puntos de sutura cuando permanezca abierto. Peracchia (24) sugiere que en los tabaquistas, bronquíticos crónicos, enfisematosos o broquiectásicos, con reflejo de la tos disminuido y con FEV1 < 1 lt/seg, es

conveniente insertar la cánula de inmediato tras una extubación orotraqueal prolongada.

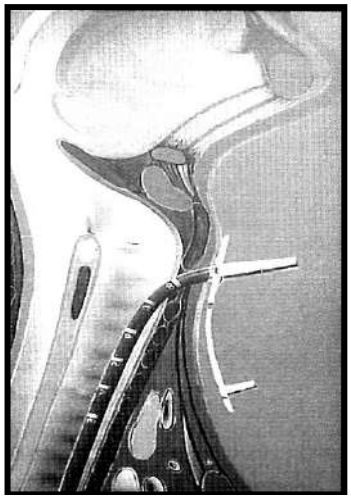

Figura 8.1: Cánula de minitraqueostomía insertada

12. Íleo postoperatorio. La peristalsis es audible entre las 48 y 72 hs., y la evacuación de gases colónico es comunicada por el paciente a partir del 4º día.

13. Alimentación parenteral. Es indudable que el aporte calórico continuo cercano al acto quirúrgico es un valioso método que permite la continuidad de la recuperación nutricional, y el aporte proteínico colabora en la compensación del desequilibrio hidrosalinoproteico, además de ser un factor favorable de la evolución de la o las anastomosis realizadas. La discontinuidad del procedimiento es apropiada cuando se logra el reemplazo calórico a través de la yeyunostomía o por boca.

14. **Higiene corporal.** Es rutina en los servicios hospitalarios el baño higiénico diario de los internados que habitualmente se realiza en un decúbito dorsal inhabitual (sin almohadas). Es nuestra postura exigir que para el mismo, si el paciente no se encuentra intubado, no deberá anularse su posición semisentado como prevención al reflujo bilioyeyunal.

15. El alta de la Unidad. Cuando todos los parámetros evidencian una normalidad consensuada entre el operador y el internista, el paciente es trasladado a una habitación. Nosotros preferimos que su traslado se realice en silla de ruedas para evitar cualquier episodio de broncoaspiración, además de motivarlo psicológicamente sobre la evolución de la intervención.

B. En la sala de internación.

Resulta obvio que en su nueva ubicación, no se requieren estrictos controles y la dinámica representa para el paciente una mayor libertad de movimientos.

1. Examen clínico. Deberá examinarse sus campos pulmonares, aparato cardiovascular, el estado del abdomen, la evolución de las heridas quirúrgicas, su temperatura, el ritmo y volumen urinario y el estado de las pantorrillas.

2. Control radiológico del tórax. Cada 24 hs., en las primeras 48 hs., y cada 48 hs., en las siguientes 96 hs., siempre que la evolución de las imágenes denoten una adecuada mejoría.

3. Extracción de los drenajes pleurales. En general, pero de acuerdo a las normativas de cada cirujano o de la institución, es posible retirarlos entre 48 y 96 hs.

4. Extracción del catéter vesical. Dependiendo de los parámetros clínicos, su permanencia puede transcurrir desde 24 a 72 hs. como mínimo.

5. Deambulación. El paciente debe ser movilizado en el menor tiempo posible (24 a 48 hs.) para una adecuada recuperación musculoesquelética, psicológica y como prevención de trombosis venosas distales. Es indudable que el catéter vesical y principalmente los drenajes pleurales, si no fueron retirados previamente, entorpecen en su conjunto a su pronta deambulación. Solamente la caterización venosa y la yeyunostomía son tolerados.

6. Antibioticoterapia. Es controvertido su empleo. Mientras existe consenso en la prevención durante el acto operatorio, los autores disienten en el tipo de espectro a cubrir y el tiempo de indicación. Nosotros solo empleamos una cefalosporina por 24 hs. y suspendemos hasta observar el curso postoperatorio.

7. Laboratorio. La solicitud de las pruebas que considere conveniente investigar quedará a criterio del profesional responsable.

8. Utilización de la yeyunostomía. La sección de ambos neumogástricos condiciona que la peristalsis intestinal es ligeramente perceptible a las 48 hs., audible a las 72 hs. y efectiva a las 96 hs. En base a nuestras observaciones, comenzamos a utilizar la vía a las 48 hs., empleando solución de dextrosa al 5% (30 cm3/hora), mediante bomba infusora continua (BIC). Si es tolerada durante 12 hs., aumentamos la velocidad a 60 cm3/día. Recién a las 96 hs. se indica el preparado a volumen o concentración moderada que el nutricionista considere más conveniente, que se completa después de 24 hs. de aceptación. Nuestra preferencia es por los productos elaborados con maltodextrina y caseinato de calcio (LK adultos, 8 medidas en 500 cm3 de agua hervida tibia, 30 ml/hora, lo que equivale a 0,4 Kcal/ml y según la tolerancia, ir aumentando de forma paulatina la concentración y el volumen). Al paciente le recomendamos que si percibe dolores tipo cólicos, suspenda momentáneamente la infusión para prevenir episodios diarreicos (“Los truenos preceden a la lluvia”). La diarrea se controla con difenoxilato o loperamida, o se puede intentar con crema de bismuto, pero lo valedero es la suspensión momentánea del aporte yeyunal y su reevaluación en los aspectos de velocidad de perfusión, temperatura, osmolaridad y tipo de producto.

Tabla 8.2: Ventajas de la alimentación por yeyunostomia

Conveniencias

1 - Incrementa el balance nitrogenado
2 - Equilibra el peso corporal
3 - Mantiene la capacidad absortiva de las vellosidades intestinales
4 - Fácil manutención
5 - Preserva el equilibrio de la flora bacteriana
6 - Menor costo
7 - Posibilidad de mejorar la respuesta inmunológica

Recomendaciones

- No suspenda el aporte parenteral si no tiene seguridad de la tolerancia por la yeyunostomía.
- No retire la yeyunostomía sin una adecuada ingesta oral.
- Controle cada 48 hs. como mínimo su fijación.

9. Alimentación oral. Es consenso que se debe comenzar después del 7º día cuando existe la certeza de que clínicamente no se evidencia una filtración anastomótica o que el examen radiológico contrastado no lo documente. Por otra parte, es el tiempo prudencial en que los fenómenos inflamatorios de los extremos esofagogástricos se encuentran en pleno retroceso y en que, hipotéticamente, la peristalsis faríngea y los reflejos laringotraqueales se han recuperado de la agresión quirúrgica. La posición de Orringer (25) es divergente, y al 3º día le retira la sonda nasogástrica y comienza con pequeños sorbos de líquidos claros que incrementa al 4º día; agrega otras distintas infusiones al 5º día; recibe alimentación procesada al 6º día y el 7º día le realiza un control baritado para descartar la presencia de fístula, la evacuación pilórica, el tránsito a nivel de la yeyunostomía o cualquier otra posible complicación del tracto alimentario.

Comentario: *Iniciar una ingesta oral con líquidos es factible porque el paciente ingiere su saliva en un volumen aproximado entre 1 000 y 1 200 cm3 por día. Actualmente muchos operados, pero sobre todo cuando comenzamos a detectar persistalsis intestinal, el examen de su cuello con evolución normal, sin registros de temperatura y con recuento de glóbulos blancos normales o en paulatino descenso, alrededor del 3º día comenzamos con pequeños sorbos de té y cítricos, para indicar al 4º, con el paciente en posición erecta y ante nuestra presencia, gelatinas y yogures. Esta personal actitud nos permite controlar su deglución, el empleo de la posición "chin tuck" con distintas lateralizaciones del cuello si es necesario, la cantidad a deglutir así como el volumen de la ingesta, el sugerirle limitaciones en la frecuencia, cuándo deberá suspender la misma o para cualquier interrogante que se presente. Pero al mismo tiempo, consideramos que nuestra permanente observación, lo estimula y le otorga confianza en el especial momento de encarar este nuevo tipo de alimentación por la cual hemos conversado en las entrevistas previas, y en la que le enfatizamos que "necesitábamos por lo menos 1 año de*

paciencia de su parte, para que se adecuara a la misma". No realizamos estudios contrastados de rutina al 7° día si el abdomen es blando, depresible e indoloro, con buena peristalsis, el control radiológico del tórax normal y no existen evidencias de filtración cervical.

En el comienzo de su readaptación alimenticia, por la estasis gástrica, durante 15 a 60 días, el paciente referirá sensación de plenitud retroesternal posprandial, con saciedad precoz y dolores tipo cólico que desaparecen a la hora del comienzo de las ingestas.

En la medida en que la alimentación oral va incrementándose, se disminuye el volumen por yeyunostomía, aunque estando en su domicilio nosotros continuamos utilizándola para potenciar el aporte líquido o como complemento de nutrientes si lo requiriera por no adaptarse a la ingesta o frecuencia oral. Por lo general, nunca la retiramos antes de los 20 días de la intervención. Reconocemos que en numerosos pacientes su extracción significa un alivio psicológico al sentirse que ha finalizado el programa quirúrgico.

10. Estudio contrastado de control. Numerosos autores lo realizan de rutina entre el 7º y 10º día, para comprobar la indemnidad de la anastomosis y el tiempo de la evacuación de la plastia, con la intención de prescribir una adecuada y segura ingesta oral.

Es criterio unánime, que el radiólogo utilice un contraste hidrosoluble para evitar posibles impactos acinoalveolares. Al respecto, Reich (26) describió el riesgo de neumonitis ante una probable aspiración. Pero por su limitada sensibilidad en la detección de pequeñas filtraciones, Tanomkiat y Galassi (27) propusieron al sulfato de bario como mejor medio para documentar las dehiscencias, mientras que Gollub y Bains (28) comunicaban que el concepto de mediastinitis provocada por este producto no se apoyaba en pruebas contundentes.

Comentarios: *No realizamos de rutina el estudio contrastado radiológico del tórax si el examen clínico de la región cervical y los parámetros generales no evidencian alteraciones que hagan presumir una probable complicación. Concepto distinto esgrimimos si el postoperatorio transcurrió con sepsis, derrame pleural o episodios febriles o subfebriles de origen no detectable. Por otra parte, conceptuamos que el contraste radiológico baritado es superior, pero en ocasiones en que lo empleamos en filtraciones hacia el mediastino, comprobamos que el material permanece en forma de granulomas alojado en los recesos mediastinales por tiempo indefinido. Por el proceso inflamatorio consecuente, no pudimos descartar si su propia presencia originaría o mantendría el cuadro febril.*

11. Tomografía axial computarizada. Tiene su indicación para diagnosticar compromiso mediastinal en presencia de un cuadro febril de localización incierta.

Bibliografía

1. Earlam R, Cunha-Melo J. Oesophageal cell carcinoma: a critical review of surgery. *Br J Surg*, 1980; 67: 381-90.
2. Birkmeyer J, Siewers A, Finlayson E y otros. Hospital volumen and surgical mortality in the United States. *N Engl J Med*, 2002; 346: 1128-37.
3. Muller J, Erasmi H, Stelzner M y otros. Surgical therapy of esophageal carcinoma. *Br J Surg*, 1990; 77: 845-57.
4. Peracchia A, L Bonavina. *Carcinoma del cardias*. Roma: Studio Tipográfico SP, 1999; 141.

5. Patti M, Corvera C, Glasgow R, Way L. A hospital´s annual rate of esophagectomy influences the operative mortality rate. *J Gastrointest Surg*, 1998; 2: 186-92.

6. Peracchia A, Bardini R, Ruol A y otros. Carcinoma of the esophagus in the elderly (70 years of age or older): indications and results of surgery. *Dis Esophagus*, 1988; 1: 147-57.

7. Seineldín S, Llimós L, Luque A, Talarn C, Basso R. Resección del esófago neoplásico por vía cervicoabdominal en pacientes de edad avanzada. Tema Libre. 59º Congreso Argentino de Cirugía. Buenos Aires, 1988.

8. Goldminc M, Maddern G, Le Prise E, Meunier B, Campion J, Launois B. Oesophagectomy by a transhiatal approach or thoracotomy: a prospective randomized trial. *Br J Surg*, 1993; 80: 367-70.

9. Swisher S, Deford L, Merriman K y otros. Effect of operative volume on morbidity, mortality, and hospital use after esophagectomy for cancer. *J Thorac Cardiovasc Surg*, 2000; 119: 1126-32.

10. Zaninotto G, Parenti A, Roul A, Ancona E. Oesophageal resection for high-grade dysplasia in Barrett´s esophagus. *Br J Surg*, 2000; 87: 1102-5.

11. Duranceau, A. Foreword. *Surg Cl N Amer*, 1983; 63: 775-6.

12. Cooper, J. Overview of operative techniques. En: Pearson F, Cooper J, Hiebert C, Deslauriers J. *Esophageal surgery*. 2nd ed. New York: Churchill Livingstone, 2002; 793.

13. Seineldín S, Luque A, Forgoso M, Talarn C, Todeschini F. Resección del esófago neoplásico por vía cervicoabdominal. *Rev Argent Cir*, 1988; 54: 10-6.

14. Caldwell M, Murphy P, Page R y otros. Timing of extubation after esophagectomy. *Br J Surg*, 1993; 80: 1537-9.

15. Bonavina L, Anselmino M, Roul A, Bardini R, Borsato N, Peracchia A. Functional evaluation of the intrathoracic stomach as an esophageal substitute. *Br J Surg*, 1992; 72: 529-32.

16. Esteva, H. *Prevención y manejo de las complicaciones de la cirugía torácica*. Buenos Aires- Ed. de la Universidad Católica Argentina, 2003; 58-9.

17. Ginsberg, B. Patient-controlled analgesia. En: Sinatra R, Hord A, Ginsberg B, *et al*. *Acute pain: Mechanisms and management*. St. Louis: Mosby Year Book, 1992; 165-74.

18. Jain S, Datta S. Postoperative pain management. *Chest Surg N Amer*, 1997; 7: 773-99.

19. Portenoy R. Clinical application of opioid analgesics. En: Sinatra R, Hord A, Gisberg B, *et al*. *Acute pain: Mechanisms and management*. St. Louis: Mosby Year Book, 1992; 93-101.

20. Le Mee J, Bellasfar G, Branger C, Duchene P, Langonnet F, Fékété F. pH et bactériologie des gastroplasties après résection oeso-gastrique. *J Chir*, 1987; 124: 10-13.

21. Bonavina L, Anselmino M, Ruol A, Bardini R, Borsato N, Peracchia A. Functional evaluation of the intrathoracic stomach as an esophageal substitute. *Br J Surg*, 1992; 79: 529-32.

22. Hart A, Cashman J, Baldock G, Dick J. Minitracheotomy in the treatment of sputum retention. *Int Care Med*, 1987; 13: 81-2.

23. Issa M, Healy D, Maghur H, Luke D. Prophylactic minitracheotomy in lung resections. *J Thorac Cardiov Surg*, 1991; 101: 895-900.

24. Peracchia A, Bonavina L. *Carcinoma del cardias*. Roma: Studio Tipográfico SP, 1999; 106-9.

25. Cooke D, Lin G, Lau Ch, Zhang L, Si M, Lee J, Pickens A, Orringer M. Analysis of cervical esophagogastric anastomotic leaks after transhiatal esophagectomy: Risk factors, presentation, and detection. Ann Thorac Surg, 2009; 88: 177-85.

26. Reich, S. Production of pulmonary edema by aspiration of water-soluble

nonabsorbable contrast media. *Radiology*, 1969; 92: 367-70.

27. Tanomkiat W, Galassi W. Barium sulfate as contrast medium for evaluation of postoperative anastomotic leaks. *Acta Radiol*, 2000; 41: 482-5.

28. Gollub M, M Bains. Barium sulfate: a new (old) contrast agent for diagnosis of postoperative esophageal leaks. *Radiology*, 1997; 202: 360-2.

Capítulo 10. COMPLICACIONES POSTOPERATORIAS

En nuestro criterio, consideramos que la cirugía de resección y reemplazo esofágico presenta habitualmente complicaciones en el curso del postoperatorio inmediato así como de secuelas que pueden perdurar o aparecer después de un lapso prolongado de tiempo que exigen al cirujano un control adecuado para anticiparlas o una disposición idónea para neutralizarlas o moderar sus síntomas indeseables.

A su vez, si se repara que se trata de dos procedimientos (extirpación – reconstrucción), por lo general ejecutadas en un solo acto operatorio, cuando por motivos especiales solamente se indica a una de ellas y a la restante se la complementa en semanas posteriores, en nuestra observación, el índice de complicaciones difería significativamente. En el inicio de nuestra experiencia, en un grupo de 105 pacientes a los que en una primera etapa la resección se realizó por abordaje torácico y 15 a 30 días después procedimos a reconstruir el tránsito digestivo, la mortalidad fue de 8,7 y 24,6%, respectivamente.

Con el pretexto de inculpar esta elevada morbimortalidad, no debemos considerar que la técnica en sí deba ser puntualmente responsabilizada a pesar de los numerosos abordajes requeridos así como de los amplios decolamientos fasciales y de las distantes translocaciones orgánicas sustitutas, por lo que es imprescindible analizarlo desde otros contextos.

La primera se refiere a las características de un órgano estructuralmente elongado que comunica a tres áreas anatómicas (cuello, torax y abdomen), situado en una posición profunda en el mediastino, en vecindad con órganos vitales para nuestra subsistencia y que en su interior colonizan cepas virulentas de gérmenes aeróbicos y anaeróbicos confinadas por una pared anatómica endeble en la que solamente su capa mucosa adquiere jerarquía de contención.

Pero esas condiciones no alcanzan a explicar las evoluciones tórpidas que acontecen con su reemplazo y la diferencia sustancial según se trate de un proceso benigno o maligno que nos toca resolver. Es que en este tipo de paciente, nuestros conocimientos actuales no han logrado dilucidar por completo su esquema inmunológico. Se suma la presencia de una potencial o frecuente deficiencia nutricional por el obstáculo al bolo alimenticio y con un aparato respiratorio no exento de agresiones solapadas por broncoaspiraciones. El cuadro se complejiza cuando el portador presenta además una edad avanzada, lo que redundará desfavorablemente en la evolución quirúrgica.

En la cirugía de reconstrucción del tránsito digestivo podemos argumentar que las complicaciones críticas se producen dentro de los 3 ó 4 días, las controlables en los primeros 10 días y las tardías, relativamente mínimas, se relacionan con su evolución alejada. Entre las primeras, se encuentran los trastornos hemodinámicos, la necrosis de la plastia y la insuficiencia respiratoria. En el segundo grupo, los trastornos de la fonación, la laceración traqueal, el compromiso pleural por aire, sangre o quilo, la torsión de la plastia y las filtraciones anastomóticas o de la sutura inferior. Más alejadas, las estenosis de la anastomosis, las fístulas traqueobrónquicas y aórticas, la herniación a través del hiato diafragmático, la estenosis pilórica y

otras mucho menos frecuentes como la discitis, osteomielitis de los cuerpos vertebrales y los microabscesos pulmonares. En etapas más lejanas todavía, el hallazgo de una obstrucción de la plastia podría hacernos sospechar una recidiva en el lecho quirúrgico o en la misma luz del reemplazo.

Como epílogo, Earlam y Cunha-Melo (1), en una recopilación de la casuística mundial publicada, sentenciaron a esta cirugía como el procedimiento electivo de mayor mortalidad, incluso superior a las cifras de los trasplantes de órganos. Nosotros agregamos que es una técnica que habitualmente cursa con complicaciones y que exige del profesional actuante responsabilidad, ecuanimidad, paciencia, reflexión y capacidad de resolución de los problemas para prevenirlos si es posible, contenerlos con todo su armamento terapéutico, neutralizarlos con medidas efectivas y por último, predecir su evolución, en especial cuando acontecen dentro de la caja torácica, por la posibilidad de comprometer a otros órganos o sistemas vitales para la subsistencia.

Comentarios: *A quienes intentan encarar este tipo de cirugía, es muy conveniente destacarle los siguientes conceptos:*

OBSERVE, MEDITE y ACTÚE

RECUERDE

Que por la calidad del paciente y los múltiples abordajes, es muy posible que se presenten complicaciones en el postoperatorio

CONTROLE

Su reconocimiento precoz es importante para indicar el tratamiento apropiado

CONTEMPLE

Ante la circunstancia adversa, neutralice las imprevisibles percepciones psicológicas negativas que son la DUBITACIÓN DIAGNÓSTICA y LA INDECISIÓN TERAPEÚTICA

No abdique en su esfuerzo y en su responsabilidad por tratarse de una patología maligna con pronóstico incierto

NO ES LA CIRUGÍA EL PROBLEMA.
LOS INCONVENIENTES COMIENZAN EN EL POSTOPERATORIO Y CONTINÚAN CON LOS CONTROLES ALEJADOS

A - Complicaciones inmediatas (hasta el 7º día)

Hemorragia postoperatoria

Es posible aseverar que toda hemorragia que se presenta hasta la sexta hora posterior a la finalización de la intervención se debió a que la efracción

del vaso no fue detectada en el tiempo operatorio, que la pérdida sanguínea se fue coleccionando en una o ambas cavidades pleurales o que el cirujano minimizó la situación con la expectativa que la plastia ubicada en el retromediastino la detuviera sin necesidad de utilizar un abordaje complementario.

Podría ser sospechada cuando la sustracción hemática ha superado los 1000 cm3 de débito o clínicamente, en la eventualidad que no se indicaron drenajes de cavidades o los mismos fueron incorrectamente ubicados, inmediatamente a la extubación traqueobronquial. El paciente con su conciencia revertida, presentando parámetros de saturación, presión arterial y frecuencia cardíaca normales, presenta un cuadro de excitación psicomotriz inexplicable (Tabla 9.1), o más frecuentemente, cuando la pérdida es perceptible y cuantificable a través de los tubos de drenajes (Tabla 9.2).

EXCITACIÓN PSICOMOTRIZ en la RECUPERACIÓN ANESTÉSICA
Causas más frecuentes

INCAPACIDAD RESPIRATORIA
HEMORRAGIA
DOLOR
DESEQUILIBRIO PSIQUICO CONFUSIONAL

Tabla 9.1: Reversión anestésica. Cuadro de situación imprevisto.

HEMORRAGIA TORÁCICA		
1 cm3 x kg. de peso		Operar entre 5 - 8 hs
3 cm3 x kg. de peso		Operar entre 3 – 5 hs
5 cm3 x kg. de peso		Operar en 2 – 3 hs
7 cm3 x kg. de peso		Operar en 2 hs
10 cm3 x kg. de peso		Operar de inmediato

Tabla 9.2: Esquema alternativo entre el peso corporal, el volumen de exsanguinación y el tiempo de reoperación.

Comentarios: *En nuestra serie la hemorragia postoperatoria fue diagnosticada en 3 situaciones dentro de las tres primeras horas del postoperatorio (0,5%). Solamente logramos toracotomizar a dos de ellos y observamos que la hemorragia provenía de un ramo bronquial mientras que en el restante, por razones lamentables de tiempo, no pudimos reoperarlo. En la Tabla 9.3 sintetizamos un cuadro sobre el diagnóstico, el origen y el abordaje quirúrgico propuesto mientras que en la* Tabla 9.4, presentamos el algoritmo de acción frente al cuadro hemorrágico (2).

DIAGNÓSTICO	ORIGEN MÁS PROBABLE	ABORDAJE
Hematoma cervical	Tiroidea inferior izquierda	Exploración por cervicotomía
Hemotórax derecho	Desgarro rama traqueo-bronquial aórtica Acigos	Totacotomía o videotoracoscopía derecha
Hemotórax izquierdo	Pedículo diafragmático	Relaparotomía o videolaparoscopía
Colección hemática subdiafragmática	Desgarro esplénico o pedículo diafragmático	Relaparotomía o videolaparoscopía

Tabla 9.3: Origen probable del pedículo sangrante

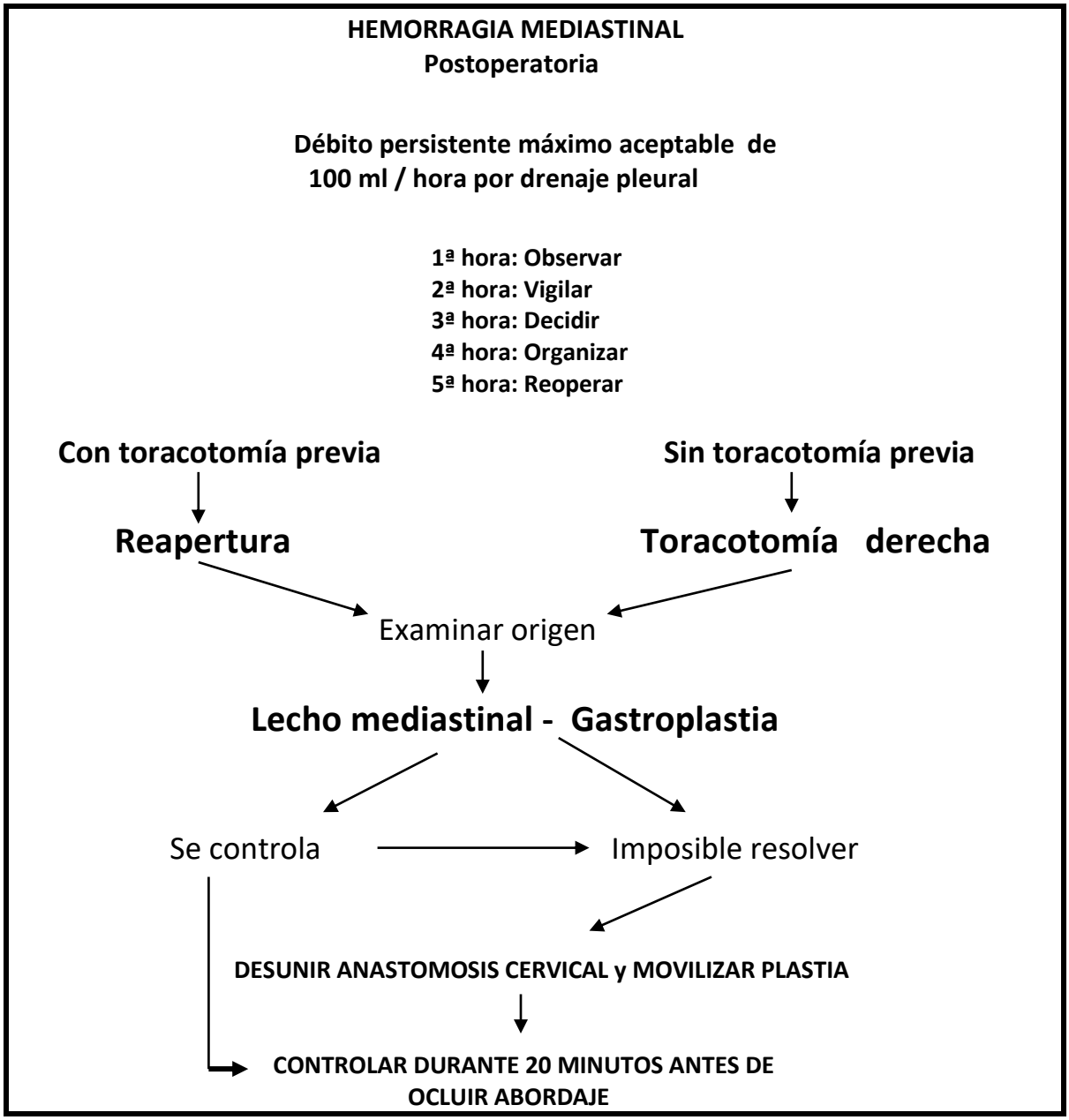

Tabla 9.4: Algoritmo de acción frente a una herrorragia mediastinal posresección esofágica.

Neumotórax

Numerosos autores no lo consideran complicación sino un epifenómeno de la intervención quirúrgica.

Habitualmente, el paciente abandona la sala de cirugía con uno o dos drenajes en el mismo hemitórax si la esofagectomía fue realizada a través de la vía transtorácica o con un solo avenamiento de uno o de las cavidades pleurales si se utilizó el abordaje transhiatal.

Empleando la vía cervicoabdominal, la apertura de la serosa izquierda es casi sistemática, por lo que numerosos

autores no la consideran complicación de la técnica. Con la intención de explicar esta situación, se responsabilizó a adherencias secuelares existentes por una patología distal previa como factor causal de su disrupción, pero las deducciones carecían de sustento cuando también acontecía durante una separación minuciosa de un esófago anatómicamente normal en ese segmento.

Según Luque (3), la serosa del lado derecho presenta uniones más laxas con el esófago y su superficie es redundante, ya que forma el fondo de saco interacigoesofágico que, en ocasiones, llega a tapizar incluso hasta la cara posterior del órgano. Por el contrario, en el lado izquierdo, la pleura tiene menos amplitud y se encuentra tensada entre la aorta y el esófago, traccionada por el ligamento de Morosow. Considera el autor que estas diferencias anatómicas explicarían el claro predominio del desgarro pleural en el hemitórax izquierdo sobre el derecho.

En los controles previos a la elevación de la plastia por el retromediastino, el cirujano debe inspeccionar con la vista y palpando ambas cavidades para asegurarse de que no se han producido desgarros. Si lo comprueba, es mandatorio el drenaje a través del 7° espacio intercostal, línea axilar media o posterior. Pero si no lo confirma, algunos prefieren drenar sistemáticamente ambos hemitórax (4) y otros se inclinan por la oclusión de los abordajes quirúrgicos y control radiológico del tórax en la misma sala operatoria para actuar en consecuencia.

La presencia de aire en una o en las dos cavidades pleurales tiene los siguientes orígenes. El habitual que el contenido pueda haber pasado desapercibido y se descubra en un control postoperatorio de rutina en la sala de recuperación, o porque clínicamente existe una diferencia significativa en la auscultación del murmullo vesicular, o por detectarse una incapacidad ventilatoria inexplicable. La segunda probabilidad es que por una mínima efracción no reconocida, el aire del neumoperitoneo quirúrgico se desplace hacia un hemitórax atraído por su presión negativa. Con menos frecuencia, se presenta como un epifenómeno de una laceración traqueal y la sospecha es firme si la pérdida del aire a través del drenaje es persistente y coincide con un pulmón colapsado parcial o completamente.

Existen otras situaciones de presentación excepcional. Nosotros, en muchos casos, no ocluíamos por completo la brecha cervical y dejábamos puntos diferidos para lograr el óptimo drenaje de colecciones serosas, que podrían infectarse y ser causa de dehiscencias anastomóticas. Si se constataba una pérdida continua por uno de los drenajes, ocluíamos la cervicotomía con los puntos diferidos, pues por ese lugar penetraba el aire y se comunicaba a través del mediastino con una o ambas cavidades pleurales. Una quinta variante es la introducción sistemática de un drenaje cuando existe una sínfisis pleuropulmonar previa. La sospecha se deduce por la salida de aire con secreción hemorrágica espumosa, coincidiendo con un pulmón expandido. Por último, con la evacuación de aire puede evidenciarse una filtración inferior de la gastroplastia por dehiscencia de la sutura, pero el llamativo drenaje de secreciones digestivas permite aclarar de inmediato el motivo de la complicación.

La efracción de la pared membranosa traqueal merece un comentario complementario. En el Capítulo “Complicaciones intraoperatorias”, se describió el desgarro extenso de la misma pero la posibilidad de un compromiso mínimo asintomático siempre ha sido considerado por nuestro grupo de trabajo. Por la tracción de las

numerosas bridas fibroelásticas existentes entre la tráquea y el esófago durante el procedimiento de liberación, su incierta posibilidad es problable aunque minimizada en su dimensión por las medidas preventivas que usualmente tomamos para evitarlo. Complementaría su bloqueo la ubicación de la gastroplastia en el mediastino posterior con su consecuente edematización de sus paredes por la deficiencia relativa del drenaje venoso en los primeros días del postoperatorio. Basamos esta reflexión en que en cinco pacientes, las colecciones aéreas se exteriorizaron entre 24 a 72 hs. después de la resección (2) (Fig. 9.1).

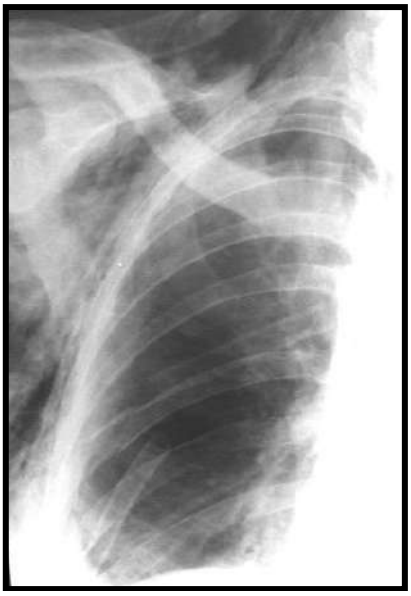

Figura 9.1: Neumomediastino, neumotórax y enfisema subcutáneo en una laceración traqueal

Comentarios: *Reconocer la disrupción serosa pleural no es difícil durante el acto operatorio pues a través del mediastino, el cirujano puede introducir su mano en una o ambas cavidades pleurales y palpar el pulmón, pero si en el abordaje transhiatal esta maniobra no fue realizada o si los hemitórax no fueron drenados preventivamente, en la misma sala de cirugía o en su internación en la Sala de Cuidados Intensivos, por la disminución o diferencia en la entrada del aire en los hemitórax o la caída de la SatO2 o la persistencia de valores oximétricos inferiores a los observados intraoperatorios, deben en principio suponer que existe un colapso pulmonar no advertido*

En el análisis de una primera serie sobre 658 resecciones por vía cervicomediastinal, la laceración de la membranosa traqueal fue diagnosticada en 9 casos (1,4%) en el período postoperatorio (2). Ocho casos se reconocieron por la presencia de un neumotórax con fístula traqueopleural; en seis de ellos el neumotórax fue derecho, en uno se asociaba un neumoperitoneo y el restante fue bilateral. En el último paciente se observó solo un enfisema subcutáneo cervical y facial. Todos ellos evolucionaron de forma satisfactoria controlados por avenamientos pleurales, ocluyéndose las fístulas entre 5 y 9 días (promedio: 6,9 días).

Por último, como referencias anatómicas para ubicar adecuadamente el drenaje del hemitórax lo realizamos palpando la punta de la escápula y a un través de dedo por debajo de la misma proyectamos el punto hacia la línea axilar posterior o media. Otra variante más simple es tomar como referencia al pezón mamario aunque relativizamos la opción ante mamas laxas en el sexo femenino.

En la Tabla 9.5 se presenta nuestro algoritmo ante una efracción traqueal diagnosticada en el postoperatorio (2) (3):

Tabla 9.5: Algoritmo de diagnóstico postoperatorio de la efracción de la pared posterior de la tráquea

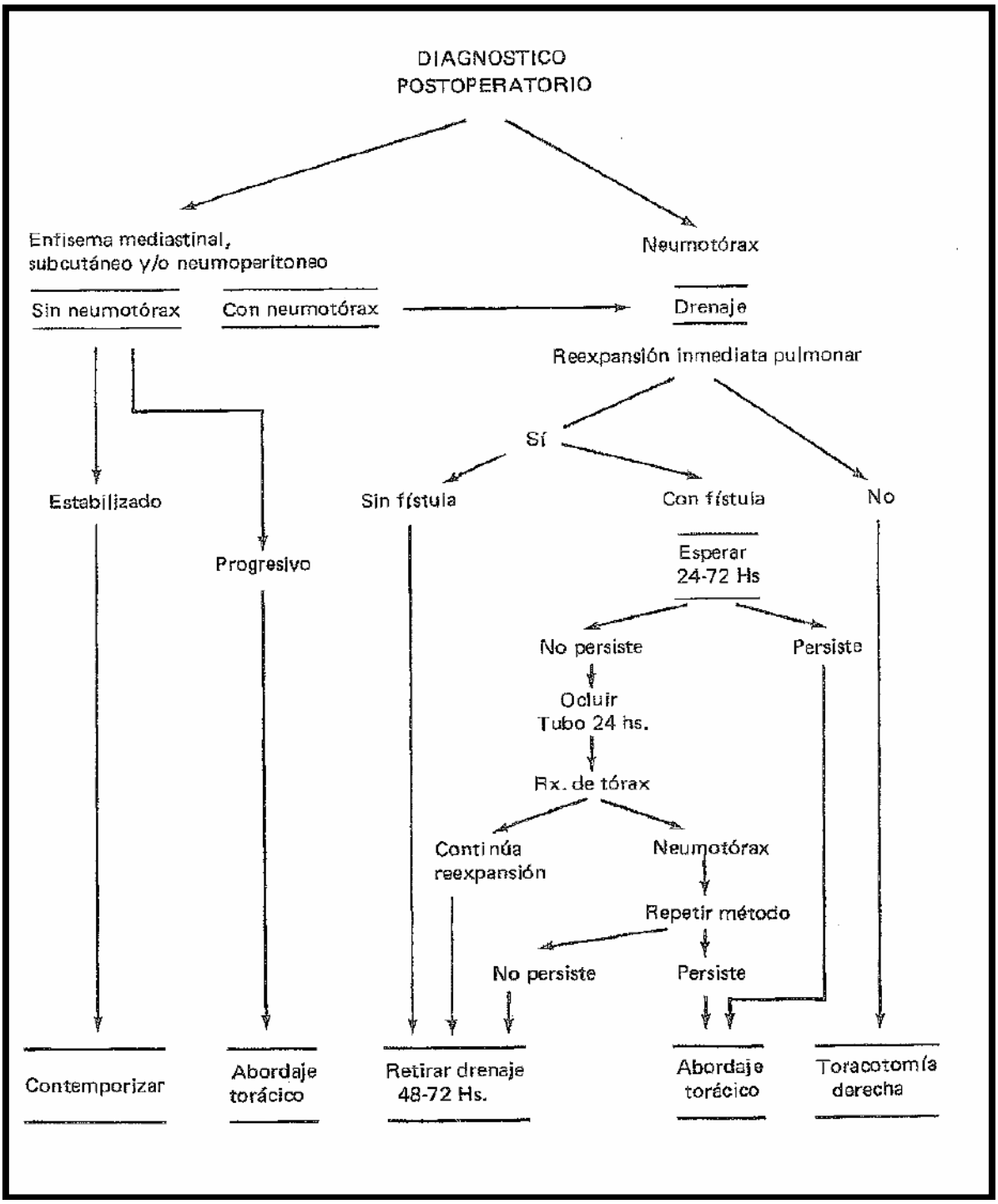

Alteraciones cardiohemodinámicas

La instrumentación invasiva simple como la cateterización de la arteria radial izquierda, de la yugular derecha, el monitoreo de la actividad cardíaca y el control de la diuresis permiten una vigilancia hemodinámica adecuada y aceptable durante la intervención y el postoperatorio inmediato. Por el contrario, no existe un consenso unánime sobre la indicación rutinaria de la presión capilar pulmonar (PCP). Elman y colab. (5) consideraron que si bien es un indicador más sensible de la capacidad funcional del ventrículo izquierdo, los valores obtenidos a través de la presión venosa central (PVC) pueden correlacionarse en los pacientes en posición de decúbito dorsal y con tórax cerrado. Según Blitt (6), su indicación sería absoluta en los cardiópatas o con enfermedad pulmonar obstructiva crónica de grados moderados a severos.

En una serie de 384 portadores de carcinoma de esófago evaluados por la Organización Internacional de Estudios Estadísticos de las Enfermedades del Esófago (OESO), no se detectaron diferencias significativas con el empleo de la PCP en términos de mortalidad, complicaciones pulmonares o fístulas (7).

El lecho retromediastinal es el lugar preferencial para la ubicación intraoperatoria de la víscera sustituta, y en esa posición contacta con el corazón apoyándose sobre el seno de Haller. Tras su elevación hacia el cuello, el diámetro del tubo gástrico o del colon se incrementa con respecto al del esófago resecado al edematizarse sus paredes por efecto de la alteración del retorno venoso consecutivo a la presión intrapleural y por la ligadura quirúrgica de numerosas vías de drenaje. Las delgadas paredes auriculares son, en consecuencia, comprimidas y el lleno cardíaco es entorpecido, motivando que en las primeras 48 ó 72 hs. del postoperatorio se detecte una hipotensión arterial con taquicardia sinusal (8).

Stippel y colab. (9) han documentado que la taquiarritmia supraventricular es la complicación más frecuente en el postoperatorio y se asocia a una elevada incidencia de complicaciones sépticas y muerte hospitalaria. Su incidencia es variable del 13 al 46% y su etiología es compleja cuando su presentación es secundaria a una esofagectomía. Amar y colab. (10) justipreciaron que la edad es el factor más importante y, si bien merecen ser destacadas la hipertensión arterial y la disminución del funcionalismo pulmonar, estas variables habitualmente se asocian con la longevidad. Ommen y colab. (11) consideraron que la causa es una pérdida sustancial de las células del nódulo sinusal con la edad. A su vez, la lesión de los neumogástricos ha sido reconocida como otro factor por León y colab. (12), al observar el cuadro cuando ambos nervios fueron seccionados en la región cervical. El efecto mecánico del tubo gástrico en el lecho retromediastinal fue planteado por Schroder y colab. (13) por la consecuente reacción inflamatoria y estimulación adrenérgica que acontece después de las 48 hs. del postoperatorio. En las mediciones realizadas de la pCO2 sobre la mucosa del tubo gástrico pudieron demostrar que el deterioro de la perfusión tisular se inicia en los primeros momentos de la translocación, y que la administración de vasopresores era un factor predictivo desfavorable, pero la importancia de la estimulación adrenérgica se relaciona más estrechamente con la disminución o abolición del nivel de betabloqueantes en el postoperatorio inmediato, en los pacientes medicados con este tipo de droga. La correlación entre ese trastorno del ritmo cardíaco y las complicaciones sépticas quirúrgicas ha sido comunicada por Knotzer y colab. (12) frente a la

incidencia de neumonías y fístulas anastomóticas concomitantes.

Cooke y colab.(14) han comunicado que el cuadro se presenta con una frecuencia de 6.6 % de las series analizadas y especialmente en los primeros 4 días del postoperatorio, destacando como factores contribuyentes a la mediastinitis, hipervolemia, al desequilibrio electrolítico y al hipertono del sistema autónomo simpático.

Los autores enfatizan en la necesidad de un diagnóstico precoz y que la cardioversión es la terapéutica de elección. En su experiencia, entre las drogas farmacológicas le correspondió a la amiodarona y los betabloqueantes los mejores resultados. Destacan que una adecuada analgesia inmediata es un factor importante para limitar los estímulos adrenérgicos y la inflamación sistémica. El mantenimiento del nivel normal del potasio sanguíneo y una adecuada perfusión hidrosalina son otras medidas complementarias básicas de preservar.

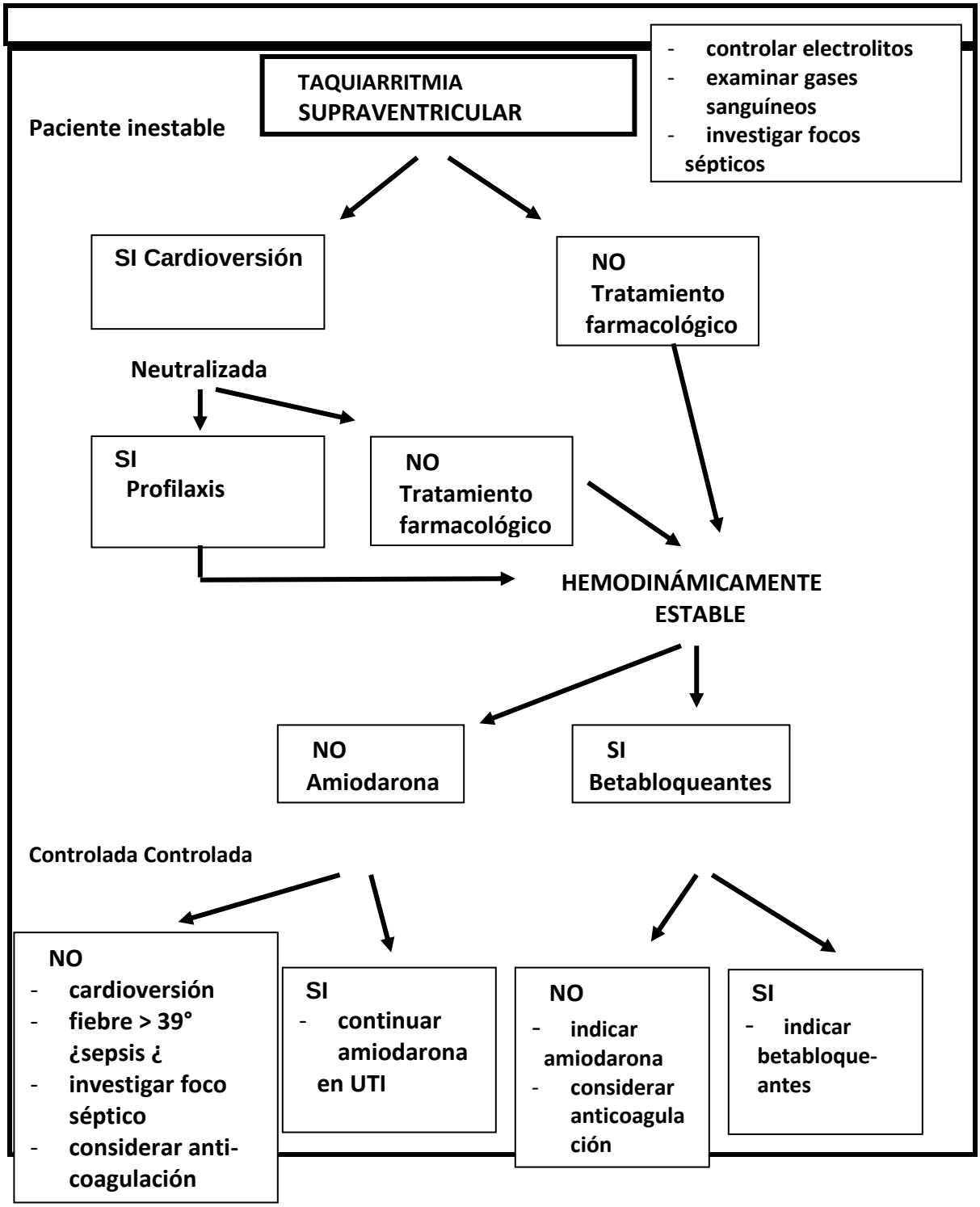

Tabla 9.1: Algoritmo de control de la taquiarritmia supraventricular propuesto por Sttipel y colab. (9)

Comentarios: *Excluído los procedimientos cardíacos, la neumonectomía es otra de las prácticas quirúrgicas que conlleva una alta incidencia de taquiarritmia supraventricular. Téngase en cuenta en la cirugía de resección esofágica a la edad, la hipertensión arterial y los cuadros obstructivos y restrictivos respiratorios pero destacamos que el cirujano debe interiorizarse minuciosamente antes del acto operatorio si el paciente se encuentra medicado con betabloqueantes o antagonistas cálcicos. Otro aspecto que enfatizamos durante la evaluación preoperatoria es la búsqueda de focos sépticos. Esta complicación posterior a una esofagectomía prolonga la internación en la unidad de terapia intensiva y es una causa potencial de complicaciones postoperatorias como la deshicencia anastomótica, la necrosis del tubo gástrico, neumonía y cuadros sépticos. Criteriosamente, es posible asociarla directa o indirectamente como factor de mortalidad intrahospitalaria.*

Vólvulo de la plastia gástrica

La torsión organoaxial del estómago intratorácico ha sido reportada en más de 300 casos como una complicación aguda (15) (16) o crónica (17) de volvulación. Su patogenia se ha relacionado con la amplitud de movilidad que adquiere la plastia dentro de su nueva ubicación, aunque otros factores, como un orificio hiatal estrecho o la ausencia de drenaje pilórico, han sido también asociados.

El mayor número de comunicaciones se han referido a los casos en que la plastia es elevada desde el abdomen a la cavidad pleural derecha a través de una toracotomía, contrastando con la translocación por vía cervicomediastinal, presuntamente porque la pleura derecha rara vez es desgarrada y el cayado de la ácigos, que actuaría como una contención de inmovilidad, permanece indemne.

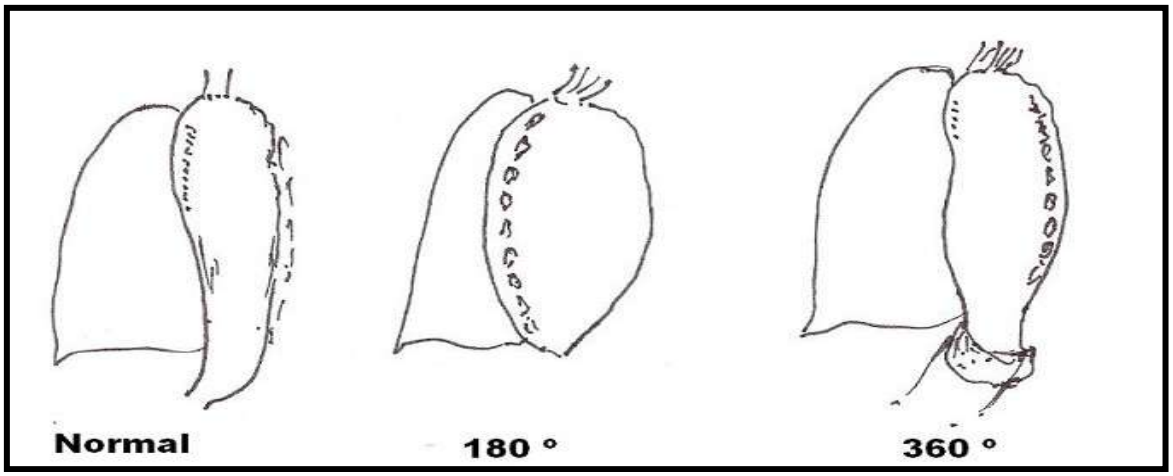

Figura 9.2: En la plastia elevada sin rotación la curvatura mayor debe posicionarse a la izquierda. En la rotación de 180º se encuentra a la derecha y el lugar del giro se ubica subdiafragmático. El vólvulo axial de 360º presenta dos sectores de giro: a nivel de la anastomosis cervical y subdiafragmático.

En su extenso trayecto, el reemplazo gástrico puede torsionarse en un círculo variable de 60°, 180° y, muy rara vez, en 360° (Figura 9.2). En la primera variable, el tránsito digestivo no se verá alterado pero en la segunda, puede provocar una leve obstrucción de la luz. Si el hiato diafragmático ha sido convenientemente seccionado, Fell y Kirby (18) opinan que puede ser bien tolerado y no alterará posteriormente el pasaje de alimentos semisólidos. La tercera variable es la más severa por el compromiso de los vasos nutricios y la necrosis del extremo superior o de la totalidad de la plastia.

Figura 9.3: Rotación de una plastia gástrica retroesternal con significativa distensión permanente que no requirió corrección. Seis meses después de la intervención, por hemoptisis se diagnosticó una fístula gastrobronquial que fue solucionada con una lobectomía pulmonar media.

El reconocimiento del primero y segundo grado se manifiesta con el control baritado que mostrará la dificultad o el enlentecimiento del tránsito, respectivamente. Por el contrario, en el tercer grado, la necrosis se manifestará entre las 24 a 36 hs. por un cuadro clínico de irritabilidad psíquica, inestabilidad emocional, temperatura corporal en ascenso con hipotensión arterial y compromiso de la función renal. Una secreción saniosa que comienza a rezumar del abordaje cervical obligará de inmediato a la exploración de la plastia en el cuello.

En la primera y segunda variables, si se comprueba, aunque defectuoso, un pasaje alimenticio aceptable, la posición es contemporizar. En esta última, la segunda alternativa es mediante una reapertura de los abordajes abdominal y cervical, deshacer la anastomosis, ubicar correctamente a la plastia y volver a reconstruir el tránsito alimenticio. En la tercera, su extracción urgente es la conducta impostergable, dejando un esofagostoma que se presume será temporario siempre y cuando el cuadro toxinfeccioso pueda ser neutralizado, pero si de inmediato tras su extracción es posible recuperar la viabilidad, se procederá a intentar mantenerla corrigiendo, obviamente, a la rotación axial y rehaciendo la anastomosis.

En la opinión de Fell y Kirby (18), la torsión ocurre en el intraoperatorio, por lo que se han comunicado distintas medidas para su prevención. La simple precaución de marcar la cara anterior del estómago con una sutura visible durante su preparación intraabdominal, para reparar correctamente en el tórax ambas curvaturas gástricas, es un procedimiento de aplicación casi rutinaria. Estos autores realizan a la plastia una rotación de 180º, ubicando a la curvatura menor en dirección al mediastino y a la mayor a la derecha, admitiendo que esta variante es bien tolerada y permite anular una dehiscencia de la sutura de la curvatura menor. Lewis (19) sugirió su fijación a la fascia prevertebral así como una adecuada apertura del anillo hiatal, para prevenir la obstrucción del estómago y de la arcada gastroepiploica derecha

(Figura 9.3). Opinión divergente ha sido la de Casson e Inculet (20) al proponer cubrir parcial o totalmente la plastia con pleura mediastinal, o al menos fijarla a sus bordes y reconstruir el puente interrumpido de la sección del cayado de la ácigos durante la disección esofágica por toracotomía. Sugirieron además que la técnica más segura para evitar esta complicación es utilizar una sustitución tubular de la curvatura mayor y prescindir del estómago entero como reemplazo.

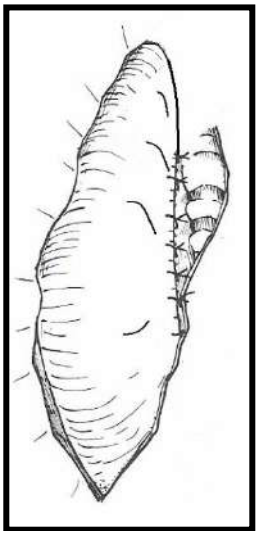

Figura 9.4: Rotación de 180º de la plastia gástrica y fijación de su curvatura menor a la fascia prevertebral (Lewis)

Comentarios: *En su elevación hacia el cuello por la vía retrocardíaca, la plastia puede torsionarse en su eje longitudinal. Habitualmente, el cirujano acompaña a la maniobra de translocación tomándola con sus dedos pulgar e índice del punto más elevado de la curvatura mayor (high point), elegido para la inmediata anastomosis, mientras el ayudante o el cirujano con la otra mano tracciona con suavidad de un catéter desde la región cervical* ***(Ver Capítulo Translocación de la plastia)****.*

En la entrada del espacio mediastinal superior, detrás de la carina, el trayecto se estrecha y en una distancia aproximada de 5 a 7 cm, es posible realizar el desplazamiento prácticamente empujándola desde el cuerpo gástrico, comprimiéndola suavemente sobre la columna. Cuando el ayudante la observa emerger del opérculo torácico, la toma con sus dedos pulgar e índice y tracciona cefálicamente. Si advierte que la sutura de la curvatura menor se encuentra hacia la derecha, es posible deducir que en su progresión la plastia no sufrió ninguna torsión, pero si alguna duda persiste, lo obvio es retirarla y volver a cumplimentar con todas las maniobras precedentes.

Enfatizamos que durante la elevación, se tomen todos los recaudos para evitar la torsión. En algunos casos tuvimos que repetir hasta tres veces las maniobras, pues prevenir es mandatorio y tranquilizante para el operador a la vez que otorga un mayor margen de seguridad para el paciente.

Por fortuna, si bien la rotación de 360° es en teoría factible, quirúrgicamente es inaceptable y en la literatura médica no hemos encontrado experiencia publicada. Lewis (19), en la descripción de su técnica, preconizaba la conveniencia de colocar una sutura casi en el extremo superior, que marcara la cara anterior de la plastia y al respecto, Fell (18) ha destacado que aún con el empleo de esta técnica el vólvulo es posible. La diferencia con la elevación de la plastia al cuello obedece a que el extremo superior del tórax, por su escueto espacio, no permite su rotación y si ello acontece es porque se produjo antes de deslizarse detrás de la carina traqueobronquial.

En presencia de una elevación dudosa de volvulación en su trayecto, consideramos a la maniobra que empleamos como adecuada y segura para prevenir esta complicación (Fig. 9.5). A la plastia ubicada en la ruta retromediastinal, la más utilizada por

nuestro grupo quirúrgico, la apoyamos casi comprimiéndola en forma sostenida sobre la columna vertebral con la cara ventral de los últimos cuatro dedos. La víscera es progresada por el ayudante mediante la tracción del catéter desde el cuello deslizándose suavemente, sin posibilidades de rotarse mientras nuestros dedos −índice, medio y anular− continúan acompañando su extremo proximal hasta la proyección de la 2ª vértebra dorsal. A partir de ese nivel es poco frecuente que se volvule.

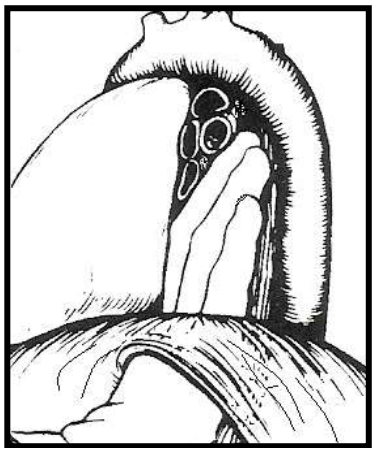

Figura 9.5: Para evitar su volvulación, con tres dedos se presiona a la plastia sobre la columna vertebral mientras progresa traccionada desde el cuello.

Necrosis del capuchón gástrico

El término define a la mortificación precoz, total y definitiva del extremo superior de la plastia gástrica, colónica o yeyunal en una extensión entre 7 y 10 cm. En nuestro criterio, se constituye en la complicación más grave de esta cirugía en las primeras horas del postoperatorio por su imprevisibilidad y por el desconcierto que motiva. El compromiso mediastinal desencadena un prematuro cuadro séptico con un elevado índice de mortalidad a pesar de las medidas urgentemente indicadas para preservar el progresivo deterioro orgánico.

En este cuadro, el viejo axioma **wait and see** es un precepto que no debe ser sustentado bajo ningún concepto (21).

El factor determinante es obviamente la isquemia por obstrucción de los vasos arteriales, que se produce cuando en su elevación hacia el cuello por el espacio retromediastinal el órgano es comprimido en la entrada de la caja torácica. En ese sector, la tráquea configura, con las contiguas primeras vértebras dorsales, un estrecho desfiladero que en ocasiones se magnifica por el desarrollo de exostosis anteriores en los cuerpos vertebrales o de la epífisis interna clavicular. Con indiferencia de la plastia sustituta utilizada, por sus diferentes diámetros con respecto al de un esófago normal, la compresión es una posibilidad factible, impredecible e indeseada, por lo que su viabilidad inmediata dependerá de la permeabilidad vascular.

Durante el acto operatorio, el cirujano puede intuir la posibilidad de esta complicación al introducir su mano en el mediastino desde el abdomen para determinar el diámetro del opérculo torácico. Si sus dedos −índice, medio y anular− logran proyectarse a través del mismo sin dificultad, consideramos que es una maniobra práctica y simple que puede orientar sobre su dimensión. Una vez translocada la plastia, su examen previo a la anastomosis es indispensable, para reparar en el aporte vascular al objetivar un sangrado disminuido o ausente. Pero destacamos que, si en esta eventualidad existieran dudas sobre la nutrición vascular, el hecho de traccionar la plastia desde el abdomen para rectificarla en su longitud y su obvio descenso con un menor volumen a través del opérculo pueden posibilitar la reversión del aporte sanguíneo. Si la indecisión persiste, sugerimos entonces restituir la víscera al abdomen para observar su viabilidad, examinar su preparación y volver a

evaluar el diámetro de la entrada del tórax.

Con menos frecuencia, la necrosis ha sido adjudicada a la torsión de la víscera en su elevación, a un defectuoso drenaje venoso, a la radioterapia previa con afectación del fundus gástrico, a la existencia de procedimientos quirúrgicos del tipo fundoplicatura o a otras comorbilidades que disminuyen la perfusión y la oxigenación tisular como la diabetes, la hipertensión arterial, las taquiarritmias o el empleo de vasoconstrictores así como elevadas presiones durante la ventilación mecánica.

Algunos autores comunicaron una mayor frecuencia con el reemplazo del colon (5,1%) que con el estómago (3,2%) como sustituto esofágico, posiblemente por su circulación más precaria y por la complejidad técnica (22), disintiendo otros en cuyas experiencias no hubo diferencias (23).

Su incidencia se justiprecia entre el 2 (15) y el 3,4% (24), con un elevado índice de mortalidad (90 %). Sin embargo, mediante un reconocimiento precoz, con inmediatas medidas de recuperación y apropiadas conductas operatorias, desfuncionalizando y resecando el tejido necrótico, es posible controlar esta complicación.

Dentro de las primeras 12-36 hs. e inclusive hasta el 9º día (25), el paciente evidencia un estado de excitabilidad psicomotriz y confusión, con discreto dolor en el cuello, acompañado por un estado febril. La anastomosis cervical no siempre se encuentra comprometida (26) por lo que, por el drenaje o directamente por la inspección de la herida quirúrgica, no se observa ninguna anormalidad o puede resumir una secreción saniosa y maloliente. Si se presenta, en pocas horas se acompaña de un volumen importante de secreción biliosa que se exacerba con los accesos de tos o la respiración dificultosa. En su inmediata evolución, el cuadro se deteriora hacia la falla multiorgánica que complica a un postoperatorio temprano.

Ante la problemática para diferenciarla de una filtración precoz de la anastomosis, el diagnóstico definitivo se logra usualmente mediante una cuidadosa y urgente fibroesofagoscopia, pues los estudios contrastados o tomográficos pueden no detectar la existencia del problema, al permanecer intacta la anastomosis sin visualización de fugas. Briel y colab. (23) proponen el empleo liberal de la endoscopia en la propia cabecera de la cama del paciente, ante cualquier deterioro clínico o preocupación del cirujano. El aspecto endoscópico de la isquemia es variable, desde una coloración azul o negruzca de la mucosa, o por la visualización de placas de esfacelos verdosos adheridos y no fácilmente desprendibles, o por la comprobación de una demarcación mucosa sin edemas pero con evidentes ulceraciones (23). Es conveniente que el operador no contemple introducir el instrumento distalmente a la objetivación de la necrosis ni insuflar su interior para no provocar la deshicencia parietal y una mayor contaminación mediastinal (Fig.9.6).

Figura 9.6. Necrosis del capuchón de una gastroplastia

Pero, ante la negatividad endoscópica o en su presunción clínica, la inmediata exploración de la cervicotomía se impone. A través de ella, en primer lugar se tratará de movilizar la plastia del lecho mediastinal hacia el cuello para determinar la extensión de la necrosis. Si la misma es de escasos centímetros y se reconoce distalmente un tejido vascularizado en aceptable medida, se recomienda la extirpación sectorial con nueva anastomosis, o la extracción total con reconstrucción diferida pero empleando otro órgano como sustituto (Tabla 9.7).

Según Fergunson (27), el método y la ruta de una nueva transposición dependerá de la extensión de la necrosis, de la vascularización de la plastia remanente, de la indemnidad parietal del órgano sustituto, de los resultados funcionales esperados y de la capacidad y/o preferencias del cirujano.

Tabla 9.7: Factores intervinientes en el tratamiento de la necrosis del tubo gástrico

Necrosis del capuchón gástrico o de la interposición colónica o yeyunal

Sospechar
- *cuadro de irritabilidad psicomotriz con confusión mental*
- *estado subfebril o febril*
- *taquicardia o taquiarritmia*
- *oligoanuria*
- drenaje cervical de secreción saniosa y maloliente
- evacuación cervical copiosa de secreción bilioyeyunal
- leucocitosis en aumento
Confirmar
- por fibroesofagoscopia sin utilizar insuflación
- por reexploración cervicotomía
Realizar
- inmediata recuperación hemodinámica y respiratoria
- apoyo nutricional
- desfuncionalizar anastomosis
- extracción total de la plastia
- drenaje de cavidad pleural comprometida
Indicar
- *antibióticos de amplio espectro*
- *antifúngicos*
Extirpar
- tejido necrosado de la plastia hasta el límite viable
- introducir catéter en el mediastino
- perfusión para lavado continuo del lecho mediastinal
Evaluar
- reintento de ubicación subcutánea o en cavidad peritoneal de la plastia preservada
- debridamiento pleural por videotoracoscopía
Controlar
- adecuado aporte nutricional
- recurrencia enfermedad neoplásica
- oportunidad de reconstrucción (6 – 12 meses) o abdominal (evitar contaminación peritoneal)
Reconsiderar
- víscera sustituta (colon o injerto miocutáneo)
- ruta de ascenso

Por su parte, la vía de ascenso factible de utilizar para la nueva plastia, se relacionará con la empleada con anterioridad. Si previamente fue utilizada la retromediastinal, las alternativas serán la retroesternal o la transpleural, pero si se hubiese extraído la plastia del espacio retroesternal, las opciones serán por la ruta transpleural o preesternal.

Las preferencias por el órgano sustituto se inclinan cuando la plastia fue gástrica de inicio por el colon izquierdo y transverso, con irrigación proveniente de la mesentérica inferior como primera elección (23, 28, 29), aunque algunas opiniones disienten, optando por una plastia yeyunal o combinada con un injerto libre de intestino delgado con microanastomosis cervical (30, 31). A pesar de que el yeyuno mantiene su peristalsis luego de su transposición y que rara vez se encuentra afectado por lesiones intrínsecas, aspectos que lo diferencian del colon, el procedimiento es complejo, requiere de un grupo entrenado, presenta una elevada morbilidad y un período de hospitalización que puede ser prolongado (29). Con respecto a la elevación de un asa yeyunal con pedículo mesentérico abdominal, en la opinión de Okazaki y colab. (32) la máxima longitud que puede lograrse es de 30 cm, lo que dificultaría emplearlo por la vía retroesternal y preesternal.

En cuanto se haya reconocido el proceso isquémico proximal, el salvataje se inicia con la desconexión de la sutura cervical. Se extrae la plastia por el abordaje abdominal y su área necrosada es resecada sobre tejido viable. En el cuello, se intenta ubicar el ostoma lo más cercano a la línea media, mientras qu empleando un túnel subcutáneo, el extremo superior remanente de la sustitución fallida es abocado sobre la piel de la región preesternal. La resección del apéndice xifoides y del extremo distal del cuerpo del esternón facilita un mayor desplazamiento proximal.

1 - Resección del segmento necrótico
2 - Debridamiento mediastinal
3 - Esofagostoma
4 - Alimentación por yeyunostomía

Tabla 9.8: Conductas de urgencia (33)

Comentarios: *Orringer y colab. (34) consideran a este cuadro como un Estadío IV de las fístulas anastomóticas esofagogástricas. Respetando la opinión y a la amplia experiencia del autor y reconociendo cierta similitud con las deshicencias anastomóticas por necrosis de los bordes, nosotros la diferenciamos en dos aspectos. El primero por la prematuridad de presentación y el segundo porque obliga inexcusablemente a la extracción de la plastia para controlar o mitigar el cuadro séptico consecuente. Agregaríamos un tercer factor que sería las numerosas etiología potenciales que la produciría (Tabla 9.10), pero destacamos que es solamente una interpretación académica que no implica modificaciones significativas en su interpretación, tratamiento y gravedad.*

NECROSIS del CAPUCHÓN GÁSTRICO
Factores etiológicos

1 – Estrechez del lecho mediastinal
2 – Traumatismo quirúrgico de las arcadas vasculares
3 – Desgarro del pedículo vascular en la elevación al cuello
4 – Vólvulo de la plastia

Tabla 9.10: Factores que provocan la isquemia del capuchón gástrico

Valoramos muy puntualmente el diámetro del lecho de elevación de la plastia como la principal causa de isquemia. Obviando las variantes según la edad, la altura y el sexo, el esófago mide como término medio 2 cms en un adulto de 1.80 mt de altura. Recordamos que este órgano recibe su nutrición a través de delgados vasos nutricios provenientes de pedículos direccionados hacia otros órganos. Cuando se utiliza como reemplazo al estómago o colon, ambos órganos presentan un contexto anatómico mayor al del esófago, pero además se le debe adicionar el pedículo vascular proveniente de la cavidad abdominal que lo acompaña en toda su extensión. Para estas circunstancias, se supone que el lecho torácico deberá presentar un diámetro más amplio para albergar a la sustitución y que asegure el aporte nutricio en toda su longitud. Destacamos que es a partir de la carina bronquial hacia el cuello, que el espacio mediastinal de reubicación se estrecha y no existe un método valuativo consensuado que evite una posible compresión. Esta observación adquiere una mayor relevancia en la actualidad por la creciente utilización de la disección mediastinal con la técnica miniinvasiva transhiatal aunque Orringer y colab. (34), comunicaron un índice aceptable 3.2 % de necrosis.

Desde una óptica pragmática, nosotros valoramos que el lecho debe presentar un diámetro dos veces superior como mínimo al del esófago del paciente intervenido y para obviar las variables por edad y contextura, tomamos al dedo pulgar como una referencia aproximada a su similitud.

Aceptando que la opción válida es la inmediata extracción de la plastia, comentamos ciertos procedimientos a utilizar en situaciones especiales o cuando ciertas dudas interfieren en el grupo quirúrgico ante la decisión de extirpación.

En la filtración mayor de la anastomosis, previamente diagnosticada por el examen endoscópico y operatorio, es posible en algunos casos resecar un extremo necrótico gástrico limitado y tratar de preservar la plastia, siempre en ausencia de síntomas de contaminación mediastinal y manteniendo una postura expectante muy cercana.

Si la necrosis como suele ocurrir es de todo el capuchón, sin supuración olorosa manifiesta, sin compromiso pleural y con parámetros cardiorespiratorios equilibrados, sugerimos retirar la plastia desde el abdomen, controlar que no existe una dehiscencia basal de la sutura de la curvatura menor y asegurar la permeabilidad mediante palpación del

latido de la gastroepiploica derecha. Entonces, se extrae de su superficie los acúmulos fibrinoides adheridos, se extirpa todo el tejido necrótico del capuchón hasta lograr un plano de mucosa sangrante, se procede a elongar la plastia con la técnica de Akiyama, se le realizan descargas seromusculares y, previo lavado profuso de la misma y del mediastino, se la vuelve a ubicar en su primitivo sitio. En la región cervical, si el cabo llega a tensión, que es lo más probable, sugerimos realizar un gastrostoma y esofagostoma, ambos fijados convenientemente a los planos adyacentes o si es posible, solamente anastomosar los bordes posteriores de ambas estructuras.

Cuando no es sencillo abocar a la piel el cabo esofágico, por su escasa longitud, la resección del esternocleidomastoideo o de solo un área del mismo, o su desinserción esternoclavicular, es un detalle técnico a tener en cuenta para obviar esta dificultad (Figura 9.7). La tracción a la que queda sujeto el cabo esofágico por los puntos dérmicos en las semanas siguientes lo obliga a elongarse.

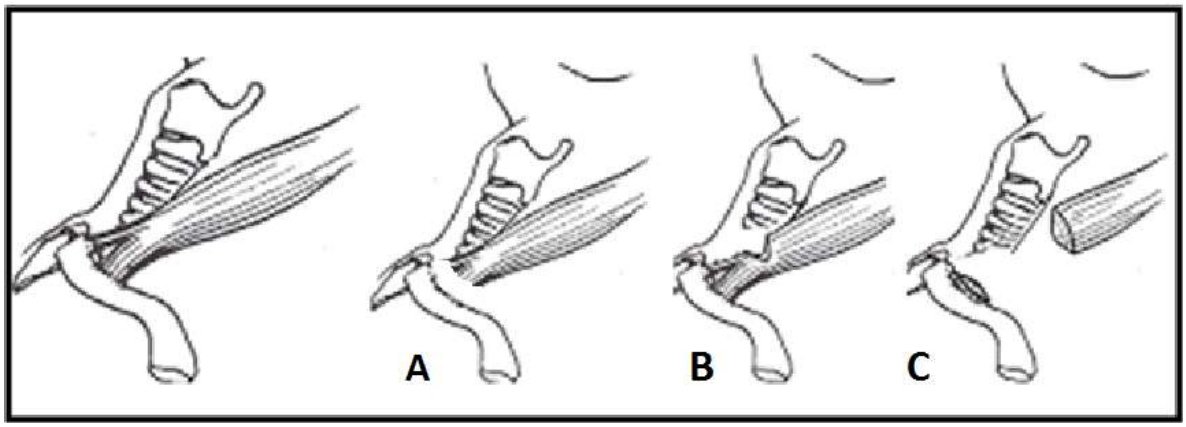

Figura 9.7: Tres variables sobre el ECM para realizar un esofagostoma cuando la longitud esofágica remanente es exigua (A - desinserción esternoclavicular, B - resección de un segmento, C - extirpación total o parcial del músculo).

Si por los controles cotidianos el segmento gástrico vuelve a necrosarse, una última solución antes de definir la extracción de la plastia es reiterar la extirpación y resecar el manubrio esternal para acercarlo mejor al plano cutáneo. Una vez estabilizado el sector cervical, existen dos opciones. La primera es que en un plazo medio de 4 semanas, se libere el cabo esofágico, al que semanalmente se lo dilató digitalmente y traccionándolo, se lo vuelva a unir a la piel del cuello pero por un abordaje lateral al primer esofagostoma, para evitar la superposición con el gastrostoma. Cuando luego de 2 ó 3 sesiones de estiramiento, el extremo distal se encuentra enfrentado al plano clavicular, o mejor si lo sobrepasa algunos centímetros distalmente, entonces se decidirá por confeccionar la definitiva anastomosis esofagogástrica. La elongación que se produce en el cabo esofágico es de alrededor de 1 a 2 cm, término medio, cada 30 días. La segunda opción es reconstruir la anastomosis sin requerir de las maniobras de elongación. Después de un tiempo prudencial, es posible encarar la reconstrucción en

base a los siguientes parámetros: 1 – los cabos se deben mostrar desematizados; 2 – el extremo esofágico evidenciará una cierta elongación después del segundo mes; 3 – la plastia retromediastinal comienza a recibir aporte nutricio complementario proveniente de vasos de neoformación de los tejidos vecinos que la adhieren; 4 – el bloqueo mediastinal es total y completo; 5 – si el cabo gástrico se ha retraído hacia el mediastino superior, es posible su recuperación extirpando la mitad izquierda del manubrio esternal, con o sin el complemento de la epífisis interna clavicular. Se puede adicionar otra maniobra de elongación, realizándole una miotomía circular al cabo esofágico. Habitualmente, en esta anastomosis por segunda, la incidencia de filtración es mínima y evoluciona de modo satisfactorio. Al tercero o cuarto día es posible indicarle líquidos por ingesta oral.

Los motivos que nos inducen a la preservación de la plastia gástrica son varios. El primero es que desconocemos si la opción colónica adolece de enfermedades propias del contexto orgánico o si no existe una obstrucción arterial, en especial de la mesentérica inferior. El segundo factor es que la resección de la gastroplastia aumenta los riesgos operatorios en un paciente en ese momento comprometido, por la infección y/o los problemas pleurales y mediastinales concomitantes. El tercer factor es que si el paciente fue intervenido por un cáncer de esófago, la nutrición yeyunal rara vez logra un equilibrio nutricional positivo y deberá realizársele otra plastia, que exigirá una dificultosa disección de los órganos abdominales por las adherencias y que además, requerirá de tres nuevas anastomosis.

Cuando el equilibrio psiconutricional se ha logrado y no se detecta recidiva del proceso neoplásico, puede programarse la reconstrucción. A nuestro criterio, consideramos prudente que se respete un tiempo aproximado de 3 a 6 meses a partir de la segunda intervención en patología benigna y de 6 a 12 meses por patología maligna para descartar recidivas en esta última. Ese intervalo posibilita que el proceso inflamatorio posquirúrgico se cronifique para que las adherencias fibróticas, que se encuentran en la etapa de retracción, faciliten la disección y separación de las distintas vísceras abdominales con escaso sangrado y facilidad de reparación si se produjera una laceración no deseada.

Con respecto a la esternotomía mediana, sugerida por Dowson y colab. (29) para ampliar el espacio retroesternal, es la vía utilizada de preferencia en la reconstrucción del tránsito digestivo, para de este modo anular la compresión venosa del pedículo de la plastia. En nuestro concepto es prescindible, porque solo a la entrada del opérculo torácico por la limitación del espacio anatómico es donde se puede producir. En ese caso, mediante la extirpación de parte de la estructura ósea superior es posible evitar la isquemia.

En nuestra casuística, de 133 resecciones transtorácicas y 699 transhiatales (hasta el año 2006), observamos esta complicación en 15 ocasiones (1.8 %), 13 de ellos portadores de neoplasias y dos pacientes con una acalasia recidivada. Todas fueron diagnosticadas dentro de las primeras 48 hs. En los tres casos iniciales, por falta de experiencia, no resecamos la plastia con la obvia evolución fatal. En 4 ocasiones tratamos de preservarlas. En 8 pacientes que sobrevivieron, la reconstrucción se realizó con colon izquierdo en 7 y derecho con pedículo de la cólica media en uno. En este último caso volvió a necrosarse el extremo superior, por lo que durante el año de vida su alimentación se realizó por yeyunostomía. La mortalidad operatoria

fue del 25% en ambos grupos reconstruídos. Últimamente sumamos otro caso de sexo femenino con el antecedente de un carcinoma de mama operada e irradiado su hemitórax izquierdo 17 años atrás. Como secuela presentaba una neumonitis actínica con una capacidad pulmonar en el límite de la tolerancia quirúrgica. A las 24 hs. de su postoperatorio requirió asistencia mecánica respiratoria y al 7° día, al indicársele una traqueostomía de sustitución de la intubación orotraqueal, se le descubrió una necrosis de la pared posterioinferior de la tráquea. No presentaba ningún otro síntoma. Por razones que desconocemos, en otra institución, el cirujano optó por retirarle la plastia y observó que su extremo superior se encontraba necrosado y la anastomosis totalmente desconectada. Por el consecuente desbloqueo del orificio traqueal, se produjo la contaminación del mediastino falleciendo por sepsis.

En los últimos 300 casos no lo hemos observado y la explicación obedecería a la mejor preparación de la plastia, a los mejores conocimientos del diámetro del lecho torácico, a la significativa preservación del estómago por el empleo de los neutralizantes de la bomba de protones y por la facilidad actual de la consulta médica.

Necrosis del segmento cefálico del colon

Al igual que la mortificación del capuchón gástrico, esta complicación en la interposición colónica es la más temida porque altera gravemente la evolución postoperatoria inmediata, provocando un cuadro séptico que de no prevalecer su reconocimiento prematuro y la urgente extracción de la plastia, el desenlace será una falla multiorgánica que se desencadenará en escasas horas.

Las causas son numerosas. Comúnmente se encuentra en relación a la isquemia por lesión imprevista del pedículo, su obstrucción por torsión o compresión en la entrada del tórax, por un orificio hiatal estrecho, por compresión pericárdica en la ruta retroesternal o por trombosis venosa. Se han mencionado además, los errores técnicos, la excesiva tensión sobre la sutura o sobre el mesenterio, la infección, e incluso los movimientos descontrolados de la cabeza y del cuello. A las conocidas, se agregan las variaciones anatómicas en número, diámetro y distribución de los vasos nutricios y el desconocimiento de la permeabilidad de los pedículos mesentéricos. Menos comúnmente, es el resultado de una hipoperfusión de la plastia por un inadecuado reemplazo hidrosalinoproteico o por arritmia cardíaca, que pueden provocar una intensa vasoconstricción del lecho vascular esplácnico, aun en presencia de parámetros vasculares centrales normales (35).

Loinaz y Altorki (36) comunicaron que más a menudo, la necrosis es el resultado de un obstáculo al drenaje venoso que puede ser reconocido en el abordaje cervical por la ingurgitación y dilatación de los vasos. El cirujano, deberá sospechar de inmediato que la interposición se encuentra torsionada, acodada o comprimida, por lo que deberá retirarla para reexaminar su viabilidad. El obstáculo venoso incluso puede presentarse en forma insidiosa y detectarse recién entre el 7º y 10º día.

Su incidencia es variable, oscilando entre el 2 y el 22% de las intervenciones (37). Thomas y colab. (38) lo observaron en un 5% de su serie mientras que Davis y colab. (39) lo comprobaron en el 2,4% de los operados. Si bien algunos de los pacientes pudieron ser controlados y reconstruidos después, la mortalidad del grupo ha sido muy elevada, oscilando

entre 3,8 (40) y 9,4% (41). En la experiencia de Wilkins (42), la necrosis tuvo una incidencia del 2,9% cuando la interposición fue con colon izquierdo, que contrastó con el 15,6% con el empleo de sustituciones colónicas derechas.

Los síntomas y signos no son específicos por lo que un diagnóstico prematuro puede ser dificultoso. Lo esencial es pensar en esa posibilidad para que la isquemia de la interposición pueda detectarse antes del surgimiento de las complicaciones sépticas. Una endoscopia en el mismo lecho del paciente es perentoria para el informe del estado de la mucosa. Si esta se muestra despulida y sin su brillo característico, evidencia un posible déficit de la perfusión arterial, que como mínimo y ante la sospecha, requerirá de una nueva evaluación en dos o tres horas. Mientras tanto, una infusión de dopamina a 3 ug/min puede ser beneficiosa al bloquear la vasoconstricción esplácnica. Por el contrario, si en el examen la objetivación es de un tono verdoso-negruzco, indica la presencia de una necrosis instalada. La leucocitosis, taquipnea, fiebre, taquicardia y las alteraciones de la bilirrubina sérica y de las enzimas hepáticas son signos tardíos que enmarcan a la presencia de una sepsis.

Si endoscópicamente no quedan dudas de la necrosis tisular o si la progresión clínica evidencia una paulatina agravación, deberá indicarse el abordaje cervical, extraerse el segmento colónico isquémico, tratando de preservar el máximo de la plastia de acuerdo a su viabilidad, y drenar el mediastino de forma conveniente. A menudo, a pesar de observarse el compromiso necrótico en toda la longitud del conducto, su segmento inferior puede ser preservado para intentar una posible movilización secundaria con una reanastomosis término-terminal o con el complemento de un injerto miocutáneo.

En la literatura, las comunicaciones son escasas en cuanto al tratamiento quirúrgico de la necrosis colónica. Las pautas para indicar la nueva reconstrucción se basan en haber controlado totalmente la sepsis, que el lecho se encuentre libre de todo proceso inflamatorio y el paciente nutricionalmente equilibrado. El plazo estimado es de 2 a 4-6 meses. Para afrontarla, el cirujano deberá poseer adecuados conocimientos de anatomía vascular y haber evaluado correctamente el plan a realizar.

Una endoscopia alta y, si es posible, complementada con una retrógrada desde la gastrostomía, pueden proveer información adicional. En algunas ocasiones, la angiografía a través del estado y localización de los pedículos vasculares posibilitarían delinear la longitud de colon existente para ser utilizado como nuevo reemplazo. El cirujano, para la reconstrucción, deberá mostrar conocimientos, creatividad, flexibilidad y decisión (Tabla 9.11).

Tabla 9.11: Aspectos a considerar ante una reintervención por necrosis colónica

Situación clínica
1 - Sepsis controlada
2 - Lecho libre de inflación
3 - Paciente nutricionalmente compensado
Evaluación
1 - Fibroendoscopia proximal y retrógrada
2 - Angiografía selectiva abdominal
3 - Conocimientos de la anatomía vascular
Opciones de reemplazo
1 - Posibilidad de elongación del colon preservado
2 - Posibilidad de emplear estómago
3 - Posibilidad de emplear colon derecho
4 - Posibilidad de utilizar yeyuno
5 - Posibilidad de realizar reconstrucción con injerto miocutáneo

Distinta sería la situación si se plantearan algunas dudas sobre la vascularización de la plastia durante el procedimiento quirúrgico, como la ausencia de una adecuada amplitud del pulso arterial, si el color del cabo proximal tendiera a modificarse, si existiera alguna inestabilidad cardiovascular, una prolongación significativa del tiempo quirúrgico, alguna complicación en la resección esofágica o cualquier causa imprevista obligara a finalizar de forma prematura la intervención sin completar el programa operatorio planteado. Ante la incertidumbre de su viabilidad o de su recuperación posterior, el colon deberá ser adecuadamente abandonado en la cavidad abdominal para una posible reconstrucción, de preferencia en las 24 hs. siguientes. Para ello, es conveniente que su meso no tome contacto con el espacio cruento retroperitoneal, del que fue liberado para evitar la formación de adherencias que dificulten su futura movilización. En la interposición con pedículo izquierdo, puede entonces presentarse dos circunstancias (35). Si los vasos cólicos medio y derecho han sido ligados pero sin transección del colon ascendente, se moviliza al intestino delgado a través de una brecha en el mesocolon, para fijarlos por arriba y por delante del colon transverso. A su vez, se ubica a este último en el cuadrante inferior derecho de la cavidad peritoneal rodeado de las asas delgadas, a las que se cohesionará por adherencias laxas, fácilmente decolables. Un esofagostoma cervical y una yeyunostomía de alimentación complementarán el procedimiento alternativo. En la segunda situación, si el abandono acontece cuando han sido seccionados el colon ascendente y el mesocolon, algunas asas yeyuno-ileales serán fijadas sobre la superficie cruenta del retroperitoneo. Se ocluye el extremo del colon potencialmente sustituto y se lo rodea de intestino delgado en el cuadrante inferior derecho, fijándolo a la pared abdominal. Al no tomar contacto con el espacio cruento retroperitoneal se previene su acortamiento por retracción, su difícil separación y las posibilidades de la lesión vascular. Al esofagostoma y a la yeyunostomía, se le sumará una ileostomía de descarga.

Comentarios: *Ante la presencia de una ostensible necrosis, la reintervención es perentoria, y se actuará de acuerdo al lugar y a la gravedad de las circunstancias. La necrosis colónica es la principal causa de muerte y ante cualquier duda, no se vacilará en la extracción de la plastia pero destacamos, tratando de conservar el mayor segmento posible de colon viable.*

Complicaciones pulmonares

Endo (43) ha destacado que el compromiso del aparato broncopulmonar es la complicación más frecuente y grave en el postoperatorio inmediato de las resecciones tumorales del esófago, mientras que Atkins y colab. (44) comunicaron que identificaron a la neumonía como el mayor factor asociado de mortalidad postquirúrgica temprana. Dumont y colab. (45) lo confirmaron a su vez como factor de muerte en dos de cada tres esofagectomizados.

A su vez, Postlethwait (46), en un estudio de las causas de defunción en pacientes intervenidos por carcinomas, comunicó que en el 50% de los casos se constató el compromiso de la función pulmonar, siendo el determinante del 68% de los decesos cuando la afectación alcanzó niveles de severidad. Similares resultados fueron los obtenidos por Watson (47), en cuya experiencia el 92% de las complicaciones y el 83,3% de las muertes correspondieron a problemas de origen cardiorrespiratorios. Idénticas observaciones refirieron Elman y Giuli (48) del análisis de sus intervenciones.

Analizando las series transhiatales, Terz y colab. (49) reportaron que las complicaciones pulmonares presentaban una incidencia aproximada del 6%, y solo el 25% de ellas fue reconocido como causa de fallecimiento, significativamente menor cuando se la comparaba con las resecciones transtorácicas (45, 50).

De la evaluación de numerosas experiencias, Peracchia y Bonavina (51) concluyeron que la discrepancia existente en el reconocimiento de esta complicación se debe al criterio de definición utilizado, aunque observa que la mortalidad del último decenio denota una curva descendente (34).

Numerosos factores se complementan y se asocian para alterar funcionalmente al aparato cardiopulmonar. El antecedente del consumo de tabaco, la edad avanzada y las coronariopatías latentes o manifiestas limitan la tolerancia a un entrenamiento previo y en consecuencia, a la capacidad de lograr una tos efectiva y una respiración profunda en el postoperatorio inmediato.

El empleo prequirúrgico de la radioterapia así como de la quimioterapia no está exento de lesionar la intimidad del intersticio respiratorio, perturbando la difusión de los gases, función que es agravada durante el acto anestésico por el empleo del oxígeno a presión con mínima humedad y temperatura, así como por los anestésicos gaseosos y las maniobras de aspiración. Se han descrito otros factores como el empleo de la ventilación mecánica, obligada o por rutina, el catéter nasogástrico para prevenir la dilatación de la plastia gástrica o el drenaje de ambas cavidades pleurales, pero sin haberse logrado un consenso unánime al respecto (52). El efecto nocivo de las placas dentales colonizadas por gérmenes patógenos identificados por cultivos ha sido referido por Akutsu y colab. (53) como factor de riesgo de neumonía postoperatoria, sugiriendo que en la semana previa y posterior a la intervención, los pacientes portadores de lesiones neoplásicas higienicen sus dentaduras 5 veces por día mediante su cepillado. Su vía de propagación sería a través de episodios reiterativos pero insospechados de broncoaspiración. Sus observaciones fueron estadísticamente corroboradas con un grupo control al que no se le indicó el cepillado dental. Al respecto, Manrique (54) complementa la higiene bucodental en los intubados con el empleo de colutorio o gel de digluconato de clorhexidina, para una mayor efectividad antibacteriana.

El sistema ciliar, deteriorado en su actividad depurativa por las enfermedades previas, es incapaz de

liberarse de las secreciones mucosas que acumulándose en la luz bronquial provocan una disminución de la ventilación o una atelectasia, y si persiste en el tiempo, el parénquima comprometido es colonizado por gérmenes microbianos evolucionando a la neumonía y agravando la situación.

Gillinov y Heitmiller (55) definen como complicaciones graves a aquellas que obligan al complemento de antibióticos, broncoscopias aspirativas diarias, intubación endotraqueal o drenaje pleural. A su vez, es menor cuando en los controles radiológicos del tórax se objetivizan lesiones cincunscriptas sin manifestaciones pulmonares o generales, que no requieren de ningún tratamiento específico.

Clínicamente, la complicación respiratoria se hace evidente en la primera semana, en particular entre el 3º y 4º día, pero es de destacar que durante el primer mes persisten las posibilidades y las condiciones para su desarrollo. Puede involucrar al árbol traqueobronquial, al propio parénquima pulmonar o ser un epifenómeno de una lesión en la cavidad pleural. El compromiso broncoparenquimatoso afecta sobre todo a la base pulmonar derecha. La obstrucción bronquial por las secreciones se traduce en roncus, disminuyendo la ventilación retrógrada y la expansibilidad de la caja torácica. Cuando es el propio parénquima el afectado, el murmullo vesicular es inaudible si existe una atelectasia por obstrucción completa, o se ausculta un soplo neumónico con rales crepitantes si la permeabilidad aérea es parcial. Un estado febril con desasosiego del paciente preludia la complicación, lo que obliga a una respuesta diagnóstica y terapéutica inmediata.

En el control radiológico del tórax, la disminución del volumen del hemitórax derecho es el primer signo que evidencia el compromiso del sector broncoparenquimatoso. La atelectasia es definida con una opacificación circunscripta, triangular, de base externa, por lo general unilateral. A su vez, la neumonía, como un estado febril combinado con la presencia de infiltrados parenquimatosos. El derrame pleural se advierte por la opacificación del fondo de saco costodiafragmático o por la dificultad en objetivar al hemidiafragma. En sus mímimas expresiones, la ultrasonografía permite justipreciar el volumen del contenido líquido, relevante si es mayor de 300 mL o inexpresivo si es menor. Si el proceso pulmonar compromete a ambos campos pulmonares, sin evidencia clínica de compromiso cardíaco, se trata de un distrés respiratorio, situación que implica gravedad por acompañarse de una elevada mortalidad (56).

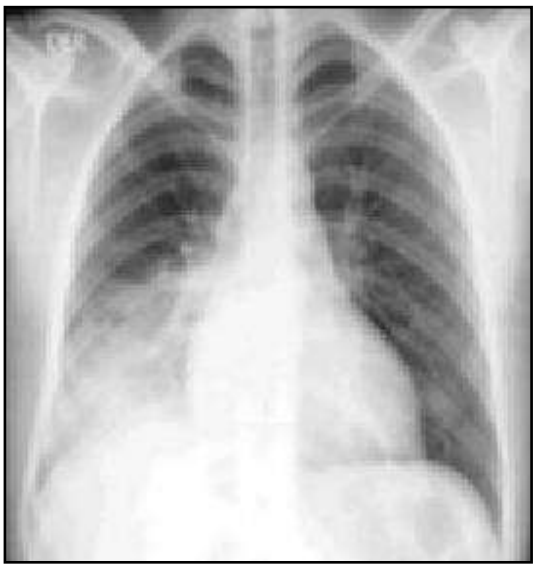

Figura 9.8: Neumonía basal derecha postoperatoria

Las medidas profilácticas consisten en lograr una adecuada hidratación parenteral y una eficiente permeabilidad de las vías aéreas mediante la movilización prematura, la tos kinésica activa y pasiva, la humidificación bronquial y en último extremo, el empleo

de aspiraciones dirigidas por endoscopia. Se imponen de inmediato la individualización del agente microbiano actuante en las secreciones bronquiales recogidas y la utilización de un esquema antibiótico adecuado, si el mismo es reconocido, o de amplio espectro en la eventualidad de una negatividad de los cultivos. Es indudable que en los pacientes tratados mediante abordaje torácico, el complemento de una analgesia peridural continua en las primeras 48 hs. facilita, por la anulación del dolor, una expansibilidad adecuada de la caja torácica y una expectoración efectiva de las secreciones bronquiales.

En la mayoría de los pacientes operados la traqueobronquitis prematura no requiere de una terapia antibiótica pero la vigilancia debe extremarse cuando la edad es avanzada, en los portadores de enfermedades obstructivas crónicas, cuando el acto quirúrgico fue muy prolongado y en aquellos que han requerido una intubación prolongada con apoyo mecánico. En este grupo, el riesgo de desarrollar una neumonía se incrementa y el empleo preventivo de antibióticos es mandatario por su simple presencia o por los cambios objetivados en su volumen, su coloración o su interferencia en la mecánica respiratoria.

La neumonía es invariablemente bacteriana y rara vez virósica. Los agentes más comunes son estreptococo pneumoniae**,** Klebsiella aeruginosa, estafilococo aureus, estreptococo, Haemophilus influenzae**,** Serratia marcescens, cándida albicans, pero en los pacientes intubados puede alterarse la flora incluyendo gérmenes gram negativos tipo enterobacterias (53). La Pseudomona aeruginosa debe ser sospechada cuando se han utilizado antibióticos previamente o en el enfermo inmunocomprometido.

Distinto análisis merece la infección intrahospitalaria que después del 4º día de internación, por las condiciones especiales del paciente, puede desarrollarse siendo el pulmón el órgano más comúnmente comprometido (Tabla 9.12).

Tabla 9.12: Factores predisponentes de infección hospitalaria en el paciente esofagectomizado

Factores prevalentes de riesgo
- Edad avanzada
- Gravedad de la enfermedad
- deficiente estado nutricional
- inmunidad comprometida
- Internación preoperatoria extensa
- Intervención quirúrgica prolongada
- Intubación orotraqueal prolongada
- Traqueostomía
- Asistencia Mecánica Respiratoria
- Antibioterapia previa
- Antecedentes de tabaquismo
- Enfermedades pulmonares obstructivas crónicas
- Placas dentales colonizadas por gérmenes patógenos
Factores posibles de riesgo
- Inadecuado control del dolor
- Obesidad
- Empleo crónico de bloqueadores H2

El Síndrome de insuficiencia respiratoria aguda del adulto o de distrés respiratorio, como también se lo conoce, se presenta con una incidencia variable entre el 9 y 50% de los pacientes a los que se ha realizado resección por carcinoma, y se la considera la complicación respiratoria más grave por su elevada mortalidad, cercana al 50% (57). Entre los factores predisponentes se ha relacionado la ventilación selectiva en la exéresis por vía torácica, que condiciona que todo el volumen sanguíneo se derive al pulmón remanente ventilado con elevadas presiones, lo que posibilitaría que en la reexpansión, el parénquima colapsado quirúrgicamente quede expuesto a un disfunción conocida como isquemia-reperfusión (58). Otros autores la asocian a la respiración mecánica asistida en el postoperatorio (59) (60), a la extubación tardía, a la broncoaspiración, a la infección pulmonar difusa bacteriana, a la localización mediastinal superior de la lesión y a la pancreatitis aguda asociada. Últimamente se ha esgrimido que las transfusiones de hemoderivados ocasionan en el receptor una depresión inmunitaria postoperatoria conocida como **efecto TRIM (Transfusión – Related Immuno Modulation**), que se relaciona con el tiempo de almacenamiento prolongado y sin sustento con el volumen perfundido, por lo que se sugiere que las indicaciones para trasfundir hemoderivados requieran de un dosaje de hemoglobina mínimo de 7,5 g/dl y de un tiempo de almacenamiento inferior a 15 días, o de preferencia a una semana.

Con respecto a las estrategias ventilatorias, el empleo de volúmenes basales mínimos disminuye la mortalidad al evitar no solo la sobredistensión parenquimatosa, sino también anular la lesión alveolar por la apertura y el cierre cíclico mecánico (cizallamiento) (61).

En el último decenio, se ha reportado que la esofagectomía induce a una respuesta inflamatoria severa con prolongadas concentraciones de citoquinas y la activación de leucocitos titulares que promueven la desintegración de la membrana alveolar,

dañando el endotelio bronquial, provocando un edema intersticial, y por ende, imposibilitando un adecuado intercambio gaseoso así como la factible afectación de los mecanismos del sistema coagulatorio. Sato y colab. (62), con la intención de prevenir las complicaciones pulmonares, comenzaron a utilizar de inmediato al final de la intervención, dosis mínima de dopamina combinada con mesilato de gabexate y ulinastatín, mientras que Zing y colab. (63) empleaban altas dosis de N-acetylcisteína comenzando en la inducción anestésica. En sus observaciones iniciales, en grupos no randomizados de forma correcta, obtuvieron una mayor excreción urinaria precoz pero sin lograr la resolución completa del problema. Algunos autores sugieren la utilización de corticoides para neutralizar o disminuir el desencadenamiento de procesos inflamatorios que repercutirán sobre la función pulmonar (64). Akutsu y colab. (53) emplean la metilprednisolona en los primeros tres días del postoperatorio.

Comentarios: *El riesgo de complicaciones respiratorias no se relaciona con las vías de abordaje empleadas para la resección del esófago, pero es de suponer que la indemnidad de la caja torácica en el abordaje transhiatal o posibilita un mejor control de las mismas mediante recursos mínimos y en un período de tiempo limitado (65). Con respecto al empleo de la técnica toracoscópica, a pesar del abordaje limitado y del uso exclusivo de disectores instrumentales, el inevitable y prolongado colapso pulmonar derecho, con las implicancias funcionales que produce, no ha reducido en significativa medida la incidencia de esta complicación (Tabla 9.13).*

Tabla 9.13: Complicaciones pulmonares en cirugía de resección esofágica (51)

Autor	Año	Casuítica	% complicaciones
Por Toracotomía			
Akiyama	1981	210	13.3
Skinner	1983	71	11
Hankins	1989	78	46
Law	1992	467	26.7
Baba	1994	106	23.6
Swisher	1995	205	34
Peracchia	1998	332	9.6
Gluch	1999	98	32.6
Por Transhiatal			
Larrieu	1985	35	8.6
Siewert	1986	47	11.6
Barbier	1988	50	34
Hankins	1989	63	33.3
Seineldin	1989	63	33.3
Peracchia	1994	140	11.4
Gluh	1999	65	32.3
Por toracoscopía			
Gossot	1993	12	16.7

Dentro del esquema de evaluación preoperatorio, el examen del funcionalismo pulmonar es en la actualidad una práctica rutinaria aunque sus resultados y predicción demuestren ciertas controversias en algunos casos.

Valores de VEF1 menores a 800 ó 1000 ml permiten suponer que en el postoperatorio no se logrará una tos efectiva para la expulsión de las secreciones acumuladas en el árbol traqueobronquial, siendo quizá el factor más específico que pueda relacionarse con el desarrollo de una neumonía bacteriana. Nelson y Morán (66) sintetizaron argumentando que la duración del acto quirúrgico y el control efectivo del dolor en las primeras 48 hs. son los principales factores que modifican el VEF1 postoperatorio, a través de una eficiente liberación tusígena de las secreciones bronquiales. En la cirugía de resección esofágica es común y habitual, en las primeras 48 hs. del postoperatorio, observar infiltrados basales o unilateral derecho en los controles diarios radiológicos. Si bien estas observaciones deben hacer sospechar la evolución de una probable infección respiratoria, por ser la causa más factible de complicación y mortalidad, es posible destacar que otras patologías pueden asemejarse en sus aspectos radiológicos (Tabla 9.14).

Tabla 9.14: Causas de infiltración pulmonar no infecciosa posresección esofágica

Patologías que pueden simular una infección pulmonar
- Tromboembolismo
- Linfangitis neoplásica
- Neumonitis actínica
- Aspiración gástrica
- Sobrecarga hidrosalina
- Edema pulmonar cardiogénico
- Hemorragia pulmonar
- Neumotórax
- Toxicidad por oxígeno
- Neumonitis inducida por drogas

Tabla 9.15: Reconocimiento de la neumonía postoperatoria

Por incremento del catarro bronquial
Por auscultación de rales o soplo tubario
Por imágenes parenquimatosas en la radiografía de tótax o condensantes en la TAC
Por curva febril en aumento
Por alteración de los gases sanguíneos, de la proteína C reactiva o de los leucocitos
El diagnóstico es válido con al menos 2 de los 5 signos

La Tabla 9.16 intenta resumir, para una mejor comprensión, las distintas patologías pulmonares que pueden interferir en la evolución postoperatoria de una esofagectomía.

Tabla 9.16: Diferencias entre los distintos cuadros pulmonares presentes en la cirugía del esófago

Insuficiencia respiratoria aguda
Definición
1 - Frecuencia respiratoria > 30 p/minuto
2 - SatO2 < 90% con máscara y concentración de O2 > 35%
3 – Coeficiente PaO2/FiO2 < 200 mmHg
Incidencia: *7-27%*
Cuadro clínico
- disnea
- excitación psicomotriz
- transpiración
- sed de aire
- obnubilación
- cianosis (infrecuente)

Causas

I. Atelectasia
Frecuencia: *85% de las complicaciones pulmonares*
Etiología: *Obstrucción bronquial por secreciones*
1 – por incapacidad tusígena
2 – inmovilidad diafragmática
3 – dolor
4 – deshidratación
5 – O2 sin humidificar
6 – ventilación mecánica
Radiología
- Según extensión puede ser
- segmentaria
- lobar
- pulmón total
- Características radiológicas
- disminución volumen hemitórax
- imagen parenquimatosa en vidrio esmerilado
- elevación hemidiafragma
- retracción homolateral del mediastino
Tratamiento
1 – Fisioterapia
2 – Drenaje postural (si es posible)
3 – Humidificación bronquial
4 – Hidratación
5 – Analgésicos
6 – Aspiración selectiva (infrecuente)
7 – Mucolíticos (ineficaces)

II. Derrame pleural
Frecuencia: *35% en jerarquía*
Etiología
1 – Sobrecarga hídrica
2 – Por presión auricular en las primeras horas
3 – Hipoalbuminemia

Radiología
- uni o bilateral
- leve, moderado, severo
Tratamiento
- Avenamiento pleural (17% de los casos) siempre que no hayan sido drenados los hemitórax durante la intervención
- Si persiste después de las primeras 96 hs., o reaparece, o se incrementa, pensar en:
- quilotórax
- dehiscencia de sutura
- hemorragia

III. Neumotórax
Etiología
1 – Barotrauma
2 – Dehiscencia anastomótica
3 – Laceración membranosa traqueal
Radiología
- Colapso pulmonar
Tratamiento
- Avenamiento pleural

IV. Neumonitis por broncoaspiración
Etiología
Por aspiración de contenido orofaríngeo, gástrico o bilioso durante:
1 - la inducción anestésica
2 - la extubación
3 - por hemiparálisis glótica
Radiología
- disminución volumen hemitórax derecho
- imágenes diseminadas de infiltrados alveolares con broncograma aéreo

V. Neumonía intrahospitalaria
Frecuencia
Es la complicación clínica más importante y la principal causa de mortalidad temprana (50%) en la esofagectomía. Se justiprecia su incidencia entre 15 a 32% de los casos.
Etiología
1 – Edad avanzada
2 – Enfermedad pulmonar previa
3 – Inmunosupresión
4 – Desnutrición
Agentes bacterianos
- enterobacterias
- pseudomonas
Diagnóstico
Es la primera causa de reintubación y asistencia mecánica en los primeros 4º-5º días del postoperatorio.

VI. Síndrome de distrés respiratorio
Frecuencia
9-50% de las esofagectomías
Etiología
- Ventilación mecánica
- Neumonía
- Broncoaspiración
- Sepsis
- Cirugía prolongada

- Fístula anastomótica y necrosis del proximal
- Politransfusión
Clínica
- Hipoxemia aguda
- PaO2/FiO2 < 200 mmHg
Radiología
- Infiltrados pulmonares bilaterales
- Derrames pleurales
Tratamiento
- ventilación mecánica
- disminuir hidratación parenteral
- forzar diuresis

La Neumonía intrahospitalaria (NIH) representa el 15% de todas las infecciones nosocomiales y entre el 24 y 27% de todas las infecciones adquiridas en las unidades de cuidados intensivos. Alrededor de la cuarta parte de todos los pacientes intubados desarrollan neumonía, aumentando el riesgo de vida hasta 10 veces, mientras que cuando se asocia a ventilación mecánica, la adquieren el 9 al 27%, y la tasa de mortalidad asciende hasta el 70% (67).

La neumonía postintubación, o bajo asistencia mecánica respiratoria de inicio temprano, es una entidad que se desarrolla en las primeras 48 a 96 hs (menos de 4 días) y su factor nosológico es comúnmente la flora bacteriana habitual del mismo paciente, como lo son el estafilococo aureus meticilino sensible, Haemophilus influenzae o estreptococo pneumoniae. Todos pueden ser neutralizados con los antibióticos adecuados.

Cuando el cuadro es de aparición tardía, corresponde a aquellos pacientes que permanecen en respirador por un período mayor de 5 días y las cepas bacterianas, estafilicoco aureus meticilino resistente, Pseudomonas aeruginosa, acinetobacter, enterobacter, Klebsiella o Serratia son resistentes a la terapéutica antimicrobiana. El dispositivo respiratorio disminuye, bloquea o desactiva los mecanismos defensivos del tracto respiratorio así como la autoinmunidad corporal.

Desórdenes prematuros de la motilidad deglutoria y de la protección bronquial

Jerarquizado por Atkins y colab. (44) permitiría conocer ciertas situaciones que explicarían el frecuente compromiso del árbol respiratorio en las esofagectomías. Los autores corroboraron las observaciones comunicadas por Hambraeus y colab. (68) y Heitmiller y Jones (69) de que en el postoperatorio inmediato y temprano existe un alto riesgo de broncoaspiración, producido por la transitoria disminución de los factores de protección que ocurre en 47 a 67% de los pacientes tratados por vía transhiatal.

Numerosas consecuencias inherentes al traumatismo quirúrgico pueden presentarse de inmediato a una esofagectomía, con una presencia desapercibida o no reconocida. La expresión mayor la constituye la parálisis de la cuerda vocal izquierda, pero otras menos detectables, como la alteración de la eversión epiglótica, la hemiparálisis faríngea, la incompleta elevación de la laringe, la reducción del movimiento de propulsión de la lengua y la anulación de la sensibilidad vestíbulo-glótica, producen una ineficiente vehiculización del bolo alimenticio y un deterioro de la protección de las vías aéreas en una incidencia cercana al 50% (70).

En la mayoría de los casos no es sencillo demostrar estas anormalidades cuando

no presentan ostensibles modificaciones locales. Un examen clínico minucioso (71) así como una posterior imagenología digestiva contrastada (72) no las detectan en aproximadamente el 60% de los pacientes en que se sospecha o confirma episodios de broncoaspiración. Es en particular con una videodeglución previa a la ingesta oral, utilizando bario con distintas diluciones, lo indicado entre el 6º y 15º día del postoperatorio, Lewin y colab. (73) identificaron estas anormalidades en el 81% de los casos. Otros exámenes como la fibroendoscopia evaluatoria de la deglución y más puntualmente sistemas de detección sensorial de la mucosa faríngea vehiculizados por endoscopia flexible, complementan la evaluación y permiten sugerir una serie de recomendaciones dietéticas (72).

Numerosas opciones terapéuticas han sido descritas para compensar o neutralizar los problemas deglutorios postesofagectomía y prevenir los latentes episodios de broncoaspiración. La maniobra **chin tuck** ocluye el vestíbulo laríngeo y al alinear a la epiglotis, se posiciona protegiendo a la glotis. Es una técnica que consiste en apoyar con firmeza el mentón sobre el cuello para que, presionando al aparato laríngeo hacia la pared posterior de la faringe, la compresión de la base de la lengua y el desplazamiento hacia abajo de la epiglotis ocluyan el vestíbulo y bloqueen el flujo aéreo hacia el aparato respiratorio. Lewin y colab. (73) lograron, con esta sola medida, en pacientes esofagectomizados, eliminar las aspiraciones en el 81% de un grupo en el que fuera detectado.

Otras maniobras incluyen la realización de numerosas degluciones como prácticas de entrenamiento para direccionar al bolo alimenticio, extender la cabeza, lateralizarla mirando al hombro, aprehender con los dedos el cuerpo tiroideo y elevarlo con la deglución (maniobra de Mendelsohn), inspirar profundamente una o varias veces para detener la respiración durante la deglución (74) y, por fin, indicar una temprana reubicación medial de la cuerda paralizada mediante inyecciones de colágeno, gelfoam o prótesis de silastic (75).

Comentarios: *En los pacientes esofagectomizados, por lo general, la aspiración no es diagnosticada ni identificada como un factor determinante de la elevada incidencia de complicaciones pulmonares prematuras como de aquellas de evolución tórpida.*

Es muy común observar, en las primeras 48 hs. del postoperatorio, en casi el 65% de los pacientes, una infiltración de la base pulmonar derecha muchas veces clínicamente asintomática, que durante muchos años pensamos que se correspondía con una probable lentificación de un retorno linfático entorpecido, por la ruptura de vasos eferentes mediastinales o por la disección extractiva del esófago. Pero lo llamativo era que se asociaba una retracción de la estructura condrocostal del hemitórax derecho con desplazamiento homolateral de los órganos mediastinales, signo indirecto de aspiración de contenido digestivo.

Suponemos que la manipulación operatoria del esófago cervical, su liberación de las estructuras vecinas y la consecuente anastomosis deben alterar la fisiología faringoesofágica con una disminución de las ondas propulsivas. Así también, sobre el nervio laríngeo inferior y aún sin lesionarlo, el propio proceso inflamatorio desencadenante en toda el área puede interferir en las trasmisiones neuronales y aunque mínimamente, alterar el funcionalismo glótico. Hemos observado pacientes que inmediatamente después de su desintubación presentaban una voz normal y que en 48 hs. modificaban su

tono para recuperarla en un plazo de 20 a 40 días.

Sintetizando, la posibilidad de broncoaspiraciones es una situación impredecible pero nos obligamos a considerarla como frecuente en el postoperatorio inmediato. Es prioridad en el operador sospecharla para actuar de inmediato antes de que se produzcan lesiones pulmonares que alteren la evolución del curso operatorio.
Con respecto al inicio de la ingesta oral, siempre nos comprometimos como una imposición, que el paciente deglutiera el primer alimento semiblando ante nuestra presencia y solicitándole que flexione el mentón sobre el cuello. Accesos de tos en el instante de la deglución, la aparición de un gorgoteo subglótico que significa insensibilidad de la mucosa vestibular o la observación de regurgitaciones buconasales que hacen sospechar una hipomotilidad faríngea y/o ausencia de propulsión de la lengua deben obligar a la suspensión momentánea de la ingesta y a solicitar un examen contrastado de la deglución. La comprobación de retención baritada residual, en uno o ambos senos piriformes, son signos indirectos de hipomotilidad peristáltica faríngea.

Tabla 9.17: Conceptos finales

Recordar *La aspiración es silenciosa y muy frecuente.* ***Evaluar*** *Ante la presencia de todo cuadro pulmonar derecho* ***Detectar*** *Mínimos síntomas o signos* ***Observar*** *Indagar en le Rx de torax, disminución del volumen hemitórax derecho y/o procesos parenquimatosos superior o en segmentos posteriores* ***Indicar*** *Conductas apropiadas de prevención* ***Controlar*** *Los cuadros traqueobronquiales persistentes en el postoperatorio alejado.*

Broncoaspiración

Su incidencia se justiprecia entre el 21,2 y el 33% y acontece cuando las secreciones digestivas no pueden ser bloqueadas o neutralizadas en la misma interposición o en el remanente de esófago cervical. Atraída por la negatividad de las inspiraciones, su vehiculización encuentra el camino expedito para introducirse en el aparato traqueobronquial, irritando de inmediato la delicada mucosa respiratoria para posteriormente, provocar una bronquitis hemorrágica y purulenta que desequilibra el funcionalismo respiratorio.

Existen tres posibilidades de aspiración de contenido digestivo. La primera se refiere a la introducción de exiguas partículas de saliva que pueden retenerse o enlentecer su vehiculización a través de la edematización de la anastomosis cervical, que acontece entre el 3º y 5º día del postoperatorio. Su viscosidad relativa y su pH alcalino no

logran producir una lesión ostensible de la mucosa pero interfieren por su reiteración, obstaculizando la permeabilidad de las estructuras bronquiales distales, induciendo a una excesiva estimulación de las glándulas mucosas y provocando la contractilidad de los músculos de Reissensen. La segunda posibilidad se origina en la estasis por atonía que se produce por la denervación de la plastia gástrica y por la ausencia de drenaje pilórico. La acumulación de la saliva en su interior, su factible descomposición por el tiempo de permanencia, e incluso la participación de cierto remanente de secreción ácida que ciertos autores (76, 77) han comprobado se complementan para ocasionar, si el episodio ocurriese, severas lesiones en el aparato respiratorio. La tercera posibilidad es la aspiración directa e imprevista de contenido biliopancreático. Esta secreción alcalina, por sus fermentos proteolíticos, es considerada de extrema agresión sobre cualquier tipo de mucosa carente de especificidad para tolerar su presencia, por lo que es perentorio neutralizar su desplazamiento hacia la región cervical. En la gastroplastia no existen los factores de depuración mucosa y de peristalsis reactiva de un esófago normal y el segmento remanente cervical es impotente para detener el reflujo y su posible aspiración (78).
Pfeiffer (79) ha relatado que en un paciente que tuvo un episodio de broncoaspiración en la inmediata recuperación anestésica, este provocó una obstrucción por edema del bronquio del lóbulo pulmonar superior derecho, con una atelectasia que evolucionó hacia la abscedación. Al 18º día, presentó una vómica espontánea y la cavidad residual fue drenada con éxito con un trócar dirigido por ecografía.

Comentarios: *Todo cuadro obstructivo crónico del esófago es en potencia una causa de broncoaspiración, y el profesional puede detectarlo o presumirlo previo al acto operatorio, cuando observa en la radiografía simple que el hemitórax derecho es de igual o menor volumen que el izquierdo.*

Las mismas también pueden ser vehiculizadas hacia el aparato respiratorio al finalizar la intervención. Siempre hemos destacado que la desintubación debe realizarse cuando el anestesista observe la recuperación del reflejo de la tos y los mecanismos de deglución. La cavidad yugal deberá ser aspirada de saliva de manera conveniente y el paciente obedecerá la orden de la apertura bucal para el retiro del tubo endotraqueal. Otra medida profiláctica en esos momentos será elevar el cabezal de la mesa de operaciones. Las posibilidades vuelven a incrementarse dentro de las primeras 72 hs., por lo que sugerimos que toda broncopatía que se diagnostique en ese período deberá sospecharse como aspirativa, a pesar de la ausencia de síntomas de irritación laringotraqueobronquial (Tabla 9.18).

Nishihira y colab. (80) han observado que empleando la sustitución yeyunal es frecuente en los dos primeros meses pero después del primer año de la intervención, las posibilidades de aspiración de contenido digestivo son raros de observar; lo contrario acontece con el empleo del estómago o el colon, con los que puede ocurrir hasta varios años después.
En nuestra experiencia tuvimos dos ocasiones de comprobarlo directamente. En el primer caso, cuando realizamos una esofagectomía con reconstrucción gástrica a un paciente portador de una traqueostomía definitiva por resección laringotraqueal, ocurrida muchos años antes con irradiación posterior. A través de una fístula precoz de la anastomosis cervical observamos que en las inspiraciones profundas y durante los accesos tusígenos, la secreción biliar fluía espontáneamente del orificio

fistuloso y por su proximidad, se introducía en el traqueostoma, presentando la clínica y la imagenología típica broncopulmonar. En el segundo paciente, al que tuvimos que realizar una endoscopia respiratoria para desbloquear de modo selectivo el árbol bronquial, debimos aspirar de su faringe permanentemente secreción amarillo-verdosa que refluía sin dificultad a través de la plastia.

Tabla 9.18: Causas de broncoaspiración postoperatoria en la interposición gástrica

1. Factores predisponentes
- *Edad*
- *Tabaquismo*
- *Enfermedades pulmonares obstructivas crónicas*
- *Intubación laringotraqueal dificultosa*
- *Irritación bronquial:*
  - º *excesivo tiempo anestésico*
  - º *elevada concentración de 02*
  - º *aspiraciones traqueobronquiales*
  - º *intubación postoperatoria prolongada*
  - º *ventilación mecánica postoperatoria*
  - º *excesiva sedación*
- *Resección total del esófago*
- *Anastomosis cervical*
- *Excitación psicomotriz*
- *Obnubilación mental*
- *Posición decúbito dorsal*
- *Parálisis recurrencial*
- *Vagotomía y piloroplastia*
- *Atonía gástrica*
- *Obstrucción yeyunostomía*
- *Meteorismo prolongado*
- *Obesidad*

2. Factor condicionante
- *Esofagoplastia retromediastinal o retroesternal*

3. Factor determinante
- *Accesos tusígenos*

Habitualmente estas condiciones adversas son peligrosas de forma ostensible durante los primeros cinco días del postoperatorio para posteriormente decrecer pero sin desaparecer en los días sucesivos, por disminución del dolor incisional abdominal exacerbado por los accesos tusígenos y por la recuperación de la motilidad intestinal. La intubación laringotraqueal de rutina en las primeras 24 a 36 horas inmediatas a la resección nos permitió en principio el control de esta complicación, pero una vez extubado el paciente, por la consecuente apertura momentánea de la glotis y por la irritación faringotraqueal que la misma técnica condiciona, pudimos observar, en un limitado número de casos, el imprevisible ascenso de las secreciones y su consecuente aspiración. Por el requerimiento de nuevas intubaciones ante un progresivo deterioro de la función pulmonar, en algunos pacientes resolvimos abandonar el método de la sistemática intubación postoperatoria.

El estómago translocado de inmediato pierde su capacidad secretante y la atrofia de su mucosa es ostensible en el 7º día posterior a la intervención. Si bien permite extraer un volumen aproximado de 300 cm3 por día, la aspiración continua por catéter nasogástrico no logra neutralizar el ascenso repentino del contenido subpilórico en la gastroplastia. Idéntica circunstancia aconteció en nuestra experiencia con la intubación yeyunal retrógrada.

Motivados por la particular situación, diseñamos un dispositivo antirreflujo que ubicado en la gastroplastia, permitió en una serie de 53 casos controlar esta condición. Tutorizado por un catéter de polivinilo K-30, se unen 2 dediles de goma en cuyos extremos superiores se introducen sendas esferas de plomo de 6 a 7 mm. de diámetro para su ulterior visualización radiológica de control de ubicación. Por último, un reparo con hilo de nylon se coloca a 15 cm por arriba del extremo superior del capuchón proximal (Figura 9.8). Resecada la curvatura menor, se introduce el dispositivo sujetando su pabellón con un punto transfixionado en el mismo lugar del reparo del high point y de inmediato se comienza a ocluir las paredes gástricas (Figura 9.9) (81).

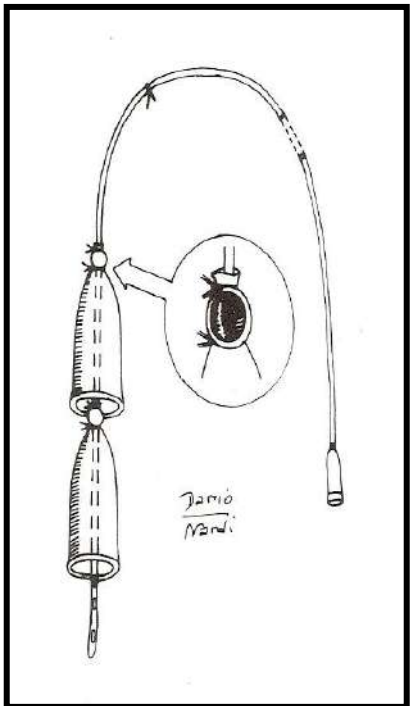

Figura 9.8: Dispositivo antirreflujo

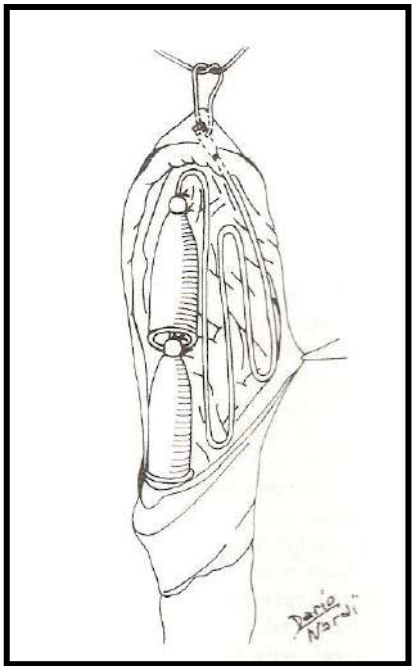

Figura 9.9: La curvatura menor gástrica ha sido resecada. Se introduce el dispositivo y se fija el pabellón plástico del catéter en el extremo superior de la gastroplastia antes de la oclusión de las paredes.

En la región cervical, enfrentando los dos segmentos a anastomosar, se incide el neofundus gástrico en el high point, se localiza el pabellón plástico del catéter y, liberándolo del hilo que lo sujeta, se lo une a una sonda nasogástrica ubicada en el preoperatorio. El anestesista tracciona de esta última con suavidad, hasta que en la línea de sutura anastomótica aparezca el reparo de nylon. El procemiento continúa cuando el catéter es correctamente fijado en la nariz.

Pruebas de contención realizadas, con introducción de 60 cm3 de bario por el catéter, demostraron que, en posición forzada de Trendelemburg, la sustancia baritada rebalsaba en forma parcial al capuchón distal pero era detenida por completo por el proximal. Cuando el diámetro de la plastia excedió los 5 cm, aunque mínimamente, ocurrió el desborde superior (Figura 9.10).

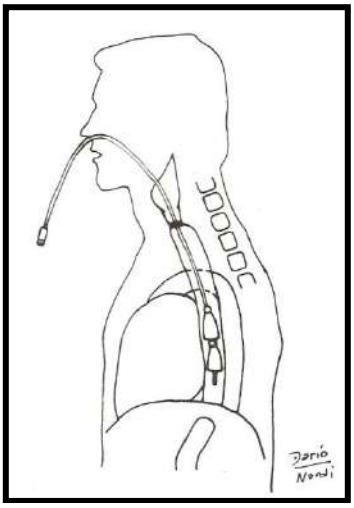

Figura 9.10: Ubicación del dispositivo en la esofagoplastia retromediastinal

Si bien la extracción del dispositivo fue factible en presencia de una adecuada peristalsis intestinal, que habitualmente acontece entre el 4º y 5º día del postoperatorio, sugeríamos retirarlo de acuerdo a la evolución de la sutura esofagogástrica. Para ello, el catéter era individualizado en la faringe y previa aprehensión del mismo con pinza de Magill, se lo traccionaba desde la boca al tiempo que un ayudante eliminaba su pabellón extranasal.

Se observaron algunos inconvenientes. La expulsión espontánea se produjo en dos pacientes por la incorrecta ubicación de los dediles muy cercanos a la anastomosis cervical; en un tercer caso, el tutor fue incluido en la sutura del plano mucoso gástrico, lo que motivó un esfuerzo adicional en su extracción y, en un cuarto paciente, el capuchón distal quedó abandonado en el interior de la plastia por deficiencias técnicas en su preparación. Actualmente no realizamos esta técnica.

Como conclusiones, consideramos que: 1º – Todo proceso pulmonar inflamatorio que se desarrolla en las primeras 72 hs. del postoperatorio, en principio, es originado por la aspiración de saliva y secreciones faríngeas en las gastroplastias retroesternales, o de secreciones digestivas pospilóricas en las retromediastinales. La presunción se tornará firme si es mayor el compromiso del pulmón derecho y específicamente, en sus segmentos posteriores. 2º – La indemnidad de la caja torácica externa en las resecciones transhiatales no disminuye la incidencia de las complicaciones pulmonares sino que solo posibilita un mejor control de las mismas mediante recursos mínimos y en un período de tiempo más limitado (82) 3º – Logramos la contención de las secreciones digestivas mediante el bloqueo artificial interno en las gastroplastias retromediastinales. Utilizamos el procedimiento en una serie no randomizada con resultados aceptables hasta el 7º día. Lo abandonamos al emplear tubos gástricos de menor diámetro. 4º – Destacamos que el cuadro de broncoaspiración no se presenta habitualmente con una

incidencia alarmante, pero su desarrollo condiciona una evolución impredecible.

Por último, a nuestro criterio toda muerte imprevista que acontece en las primeras 72 hs. del postoperatorio, o inmediata a una desintubación por empleo de asistencia mecánica respiratoria, en ausencia de alteraciones del ritmo cardíaco o de trastornos electrocardiográficos, es presuntamente provocado por la inundación brusca de la tráquea y los bronquios por secreciones digestivas. La posibilidad es más valedera cuando la glotis permanece entreabierta después de la desintubación (Tabla 9.19).

Tabla 9.19: Medidas precautorias en la desintubación orotraqueal postoperatoria o por asistencia mecánica respiratoria

Recordar
Que la glotis permanece entreabierta por un tiempo variable

Prevención
Árbol bronquial sin secreciones
Paciente obedeciendo órdenes
Completa descurarización
Sistema aspirativo eficiente
Posición semisentado

Desintubación
Evitar maniobras bruscas

Control inmediato
Evitar los accesos de tos
Evitar el despertar con excitación
Evitar la hipoxia
Compresión cricoidea, si se comprueban secreciones faríngeas abundantes mientras se aspira.

Traslado a la camilla transportadora
Posición semisentado
Con los mismos recaudos
Vigilarlo hasta la sala de recuperación
Notificar al internista del cuidado de las vías aéreas por reflujo

Si el paciente ha permanecido bajo asistencia mecánica respiratoria
Evaluar, previo a la desintubación orotraqueal, la posibilidad de realizar una traqueostomía utilizando cánula con balón bloqueante del aparato respiratorio, como prevención de nuevos episodios de reflujo, hasta que recupere una tos efectiva por oclusión glótica (entre 12 y 36 hs.)

Tabla 9.20: Imágenes radiológicas de broncoaspiración

Sospechosas
1 – Disminución del volumen del hemitórax derecho
2 – Proceso condensante parenquimatoso derecho
3 – Atelectasia segmentaria, lobar o total del pulmón derecho
4 – Disminución o desaparición del tramado broncovascular en áreas del pulmón derecho
Confirmativa
Imágenes nodulares extrahiliares por impacto de contenido mucoso o mucopurulento en unidades alveolo-acinares

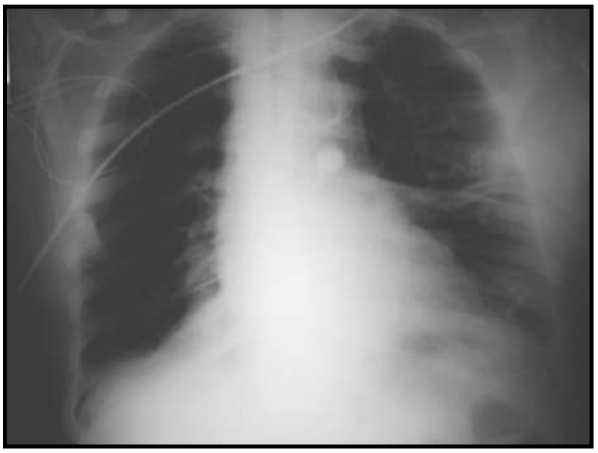

Figura 9.11: Retracción del hemitórax derecho con ausencia de trama broncovascular. Atelectasia laminar del pulmón izquierdo

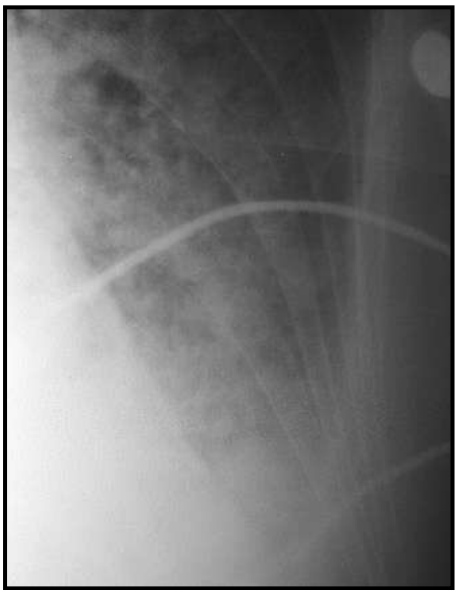

Figura 9.12: Pequeños nódulos parenquimatosos correspondientes a ocupación de unidades alveoloacinares por secreciones en la luz bronquial Signo patognomónico de broncoaspiración

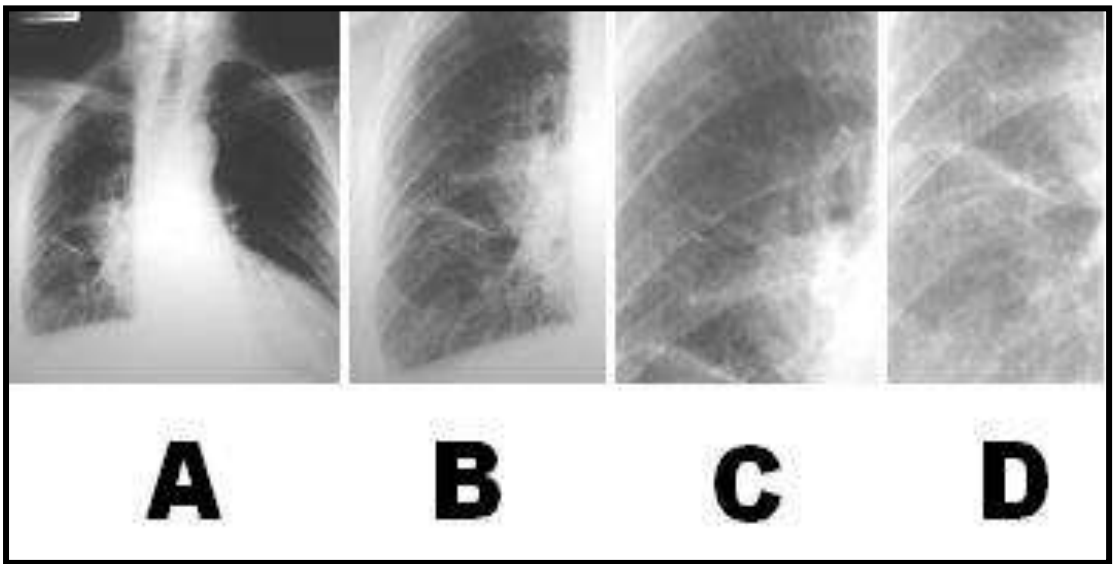

Figura 9.13: A – Retracción del hemitórax derecho; B – Aparente infiltración de la base; C – A mayor aumento se observan nódulos por ocupación acinar con secreciones; D – Mejor visualización.

Regurgitación en la interposición gástrica

Es posible considerarla una inevitable consecuencia cuando el tránsito digestivo es reconstruido mediante una plastia gástrica, tanto si se ha empleado al estómago en su total contexto o como una sección tubular del mismo (83). Rocha y colab. (84) comunicaron su detección en el 54,5% de los pacientes en el primer año, en el 64,6% a los 3 años y en el 77,3% a los 10 años.

Modificaciones inmediatas, anatómicas y fisiológicas, acontecen como la alteración de la vascularización supletoria, la ausencia de propulsión por la vagotomía troncular bilateral y la nueva ubicación en el mediastino posterior o retroesternal de la misma. Las barreras naturales de la contención del reflujo gastroesofágico son anuladas y la reducción del reservorio gástrico por la resección de la curvatura menor o por su propia limitación intratorácica, condicionan que las secreciones digestivas distales refluyan libremente hacia la región cervical, hasta muchos años después de la reconstrucción. En la opinión sintetizada de McLarty y colab. (85), las funciones digestivas consecutivas a una plastia del esófago nunca volverán a recuperarse en su totalidad (Tabla 9.21).

Tabla 9.21: Factores contribuyentes al reflujo por interposición gástrica

Por resección
Esfínter esofágico inferior
Membrana frenoesofágica
Anillo hiatal
Por anulación
Ángulo de Hiss
Por anastomosis directa cervical
Ausencia de válvula antirreflujo
Por presión positiva intraabdominal
Aperistalsis intestinal
Meteorismo
Por presión negativa intratorácica
Aspiración de secreciones digestivas distales
Por drenaje pilórico
Facilitación evacuación gástrica
Vehiculización retrógrada de secreción biliopancreática
Por ausencia de drenaje pilórico
Favorece tiempo de permanencia del alimento
Por alteración motilidad gástrica
Retardo de la evacuación
Relativo reservorio
Anulación mecanismo de resistencia mucosa
Por recuperación de la secreción clorhidropéptica
Aproximadamente después del 3º año
Por alteraciones motilidad del esófago remanente
Disminución o anulación de la capacidad de depuración
Disminución de su función peristáltica propulsora
¿Ausencia de estimulación salival neutralizante?
Por extirpación visceral previa o concomitante
Vesícula biliar
Por suboclusión de la yeyunostomía
Temporaria
Definitiva

La sintomatología referida no es siempre manifestada por los pacientes inmediatamente después de la intervención ni detectada por los controles médicos. En los primeros días del postoperatorio, la atención se centra en las posibles complicaciones que pueden producirse en ese período pero la hipo o aperistalsis intestinal consecuente y la inestabilidad funcional de la plastia gástrica permiten sospechar su prematura presencia. Sin embargo, el ardor cervical ha sido relatado por Gutschow y colab. (86) pero sin haberse demostrado correlación entre el reflujo y las lesiones titulares provocadas por el mismo (87). Subjetivamente, el 60 al 80% de los pacientes presentarán algún síntoma relacionado con la presencia de las secreciones digestivas en la plastia (88). La más común es la regurgitación, siguiéndole el ardor retroesternal. Los accesos de tos o las obstrucciones bronquiales espasmódicas, en especial en posición supina, obligan a pensar en una aspiración traqueobronquial así como la presencia de una neumonía o su recurrencia. Los síntomas digestivos y/o respiratorios alteran la calidad de vida del paciente, en particular cuando también se perturba el ritmo natural del sueño. Los trastornos referidos modifican su estado nutricional, desequilibrándolo emocionalmente (Tabla 9.22).

Tabla 9.22: Consecuencias del reflujo con interposición gástrica

Sintomatología digestiva
- Regurgitación
- Ardor, irritación o dolor cervical o faríngeo
- Dolor torácico espontáneo o post-prandial
- Disfagia
- Imposibilidad de acostarse
- Anorexia
- Anemia por gastritis erosiva
- Vómitos
- Eructos
- Náuseas
Sintomatología respiratoria
- Aspiración nocturna
Crisis de espasmos bronquial
Accesos de tos
- Neumopatías a repetición
- Tos crónica
- Episodios de disnea paroxística
- Hemoptisis
Alteraciones de la calidad de vida
- Disturbio en el sueño
- Desnutrición
- Apatía
- Aislamiento social
Secuelas patológicas esofagogástricas
- Esofagitis
- Gastritis o antritis
- Hematemesis o melena - Hemoptisis
- Úlcera péptica
- Estenosis péptica
- Metaplasia columnar
- Adenocarcinoma en el esófago remanente

Katsoulis y colab. (89) investigaron el efecto de la ruta de elevación de la plastia en la incidencia del reflujo. En su trabajo compararon una serie en que utilizaron la vía retromediastinal con otra en la que emplearon la vía retroesternal y a ambas la cotejaron con un grupo control de voluntarios sanos. En sus deducciones, el ascenso retromediastinal se asoció con la mayor incidencia, mientras que el retroesternal tuvo menor frecuencia, incluso comparándolo con el grupo control de voluntarios. Por último, sugirió que la elección del tipo de reconstrucción debe ser meditada en pacientes con una expectativa de vida prolongada.

Al esófago remanente, si es necesario examinarlo en el primer año del postoperatorio es aconsejable objetivarlo y biopsiarlo sin franquear la anastomosis cervical, para evitar el traumatismo de la mucosa por el instrumento, excepto si es indispensable evaluar la plastia por si existe la sospecha o la necesidad de una lesión no documentada. Armstrong y Savary (90) describieron una clasificación de las lesiones (MUSE) (Tabla 9.23) que permite evaluar la efectividad de una terapéutica utilizada. En la eventualidad que requiera determinar el estado mucoso de un tubo

gástrico, la sospecha de una ulceración péptica, la causa de una hemoptisis o hematemesis, la retención del tránsito digestivo, o de la incidencia de un reflujo duodenobiliar, el empleo de un endoscopio de menor calibre es una opción de seguridad sobre el segmento anastomótico.

Tabla 9.23: Hallazgos endoscópicos según la clasificación de Armstrong y Savary

M - *Metaplasia*
U - *Ulceración*
S - *Estenosis (stricture)*
E - *Erosiones*

Shibuya y colab. (91), en un grupo de 74 pacientes operados por cáncer, con un seguimiento endoscópico entre 5 a 217 meses (media: 36,8 meses), observaron esofagitis en el esófago remanente en el 71,6% de los casos, y en el 75% de este grupo fueron catalogadas como severas. En la serie no encontraron correlación entre los síntomas de reflujo y las lesiones endoscópicas, por lo que consideraron que la sensibilidad esofagofaríngea disminuye o se anula después de una esofagectomía. Tuvieron incluso tres hemorragias originadas en el sector esofágico sin síntomas previos de reflujo. Los autores concluyeron que el examen endoscópico es necesario posterior a una esofagectomía para observar la presencia de lesiones silenciosas y prevenir sus complicaciones. Cuando las constataron, sus preferencias para una acción bloqueante fue el empleo de drogas supresoras de la acidez, aunque en su serie la efectividad fue de solo en el 35%.

Numerosas indicaciones prevalecen en el ámbito médico tratando de neutralizar esta desagradable situación. Obviamente, las medidas higiénico-dietéticas han sido siempre indicadas. Una de ellas, la adopción de la elevación del cabezal de la cama (30-40º), tal vez reduce la duración y el número de los episodios pero no llega a anularlos por completo. Bonavina (92) y Morton (93) consideran que el reflujo es influenciado por el vaciado gástrico y la posición corporal, sugiriendo que los pacientes deberían dormir con el tórax elevado 30 cm. Con respecto al empleo de fármacos como prevención del daño mucoso remanente por regurgitación, Okuyama y colab. (94) propusieron los inhibidores de la bomba de protones (PPI), pero como es conocido que el estómago denervado como sustituto esofágico recobra de forma progresiva su actividad motora en un año y su completa y compleja relación motora interdigestiva después de los tres años, la búsqueda de sustancias propulsivas de las contracciones antrales para una evacuación acelerada se centraron en las investigaciones de la eritromicina, macrólido que contiene un componente estimulante, que hasta el presente, no ha sido disociado del efecto antimicrobiano. Collard y colab. (95), en una evaluación manométrica en la que compararon tres grupos de pacientes en quienes el esófago había sido reemplazado por una plastia gástrica total, con reseción de la curvatura menor y con un grupo de voluntarios sanos, observaron que realizándola de inmediato al finalizar el acto operatorio, las ondas propulsivas se incrementaban significativamente. El efecto era mayor en los estómagos utilizados en su totalidad que en las plastias con resección de la curvatura menor, interpretándolo como debido a la preservación completa de las estructuras ganglionares en el plexo mioentérico.

Tabla 9.24: Tratamientos del reflujo por interposición gástrica

Postural
- *Evitar acostarse hasta 1-2 horas después de comer*
- Dormir en posición semisentado
- No usar cinturones ni prendas ajustadas
- Tratar de no recuperar peso si no es necesario
Medicamentos
- *Inhibidores de la bomba de protones o bloqueantes H2*
- Proquinéticos gástricos
- Evacuadores gástricos (macrólidos)
Neutralizadores inmediatos
- Antiácidos
- Alimentos semiblandos ácidos
Agua con limón o naranja exprimida
Banana pisada y mezclada con dulce de leche o membrillo
Dulce de leche, mermeladas o miel
Leche achocolatada tibia con 2 cucharadas soperas de fécula de maíz
Té negro caliente después de ingerir una banana
Procedimientos quirúrgicos – Indicaciones
- Por progresión de la gastritis o de las lesiones en el esófago remanente
- Por alteración de la calidad de vida
- Por desnutrición
- Por inestabilidad psicológica (cambio de humor, aislamiento, agresividad, intento de suicidio)
Técnicas operatorias
En la anastomosis cervical
- Fundoplicación tipo Nissen
En el tórax
- Antrectomía con derivación tipo Y de Roux
En el abdomen
- Sección antroduonenal con derivación tipo Y de Roux

Una variedad de procedimientos quirúrgicos han sido descriptos, algunos de los cuales demostraron ser técnicamente dificultosos y en otros obtener escasos beneficios. Olaciregui (96) preconizó la anastomosis en la cara posterior gástrica sin lograrse un efectivo control. La confección de una funduplicatura tipo Nissen ha sido utilizada por Boyd y colab (97). En su experiencia con 55 pacientes, a 30 de los cuales se les realizó la anastomosis en la cara anterior del tubo gástrico, dos refirieron síntomas de reflujo que contrastaba con 8 de la serie a la que no se le había efectuado. Liedmam y colab. (98), mediante objetivación endoscópica y monitoreo ácido, demostraron que el control del reflujo era efectivo con la fundoplicatura.

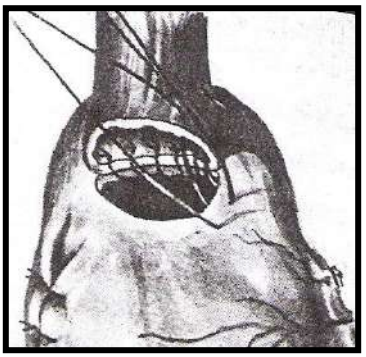

A

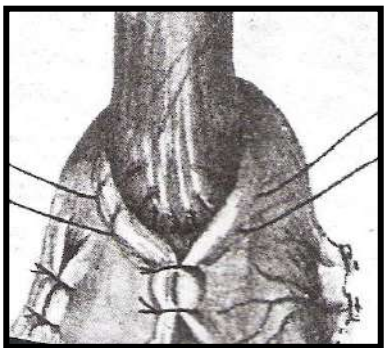

B

Figura 9.14: Procedimiento antirreflujo en la región cervical como prevención del daño mucoso en el esófago remanente. A – Anastomosis esofagogástrica; B – Cobertura de la misma mediante una fundoplicatura tipo Nissen

Cuando las lesiones primarias en el esófago remanente son visualizadas sin respuestas a los tratamientos médicos, la persistencia del reflujo con las dificultades de un vaciamiento gástrico adecuado, la repetición de los episodios de broncoaspiración o situaciones que entorpecen una adecuada nutrición, lo que acontece en el tiempo (87), entre el 60 y el 80% de los pacientes, el procedimiento quirúrgico adecuado distal aceptado en la actualidad es la anulación de la secreción ácida residual y la derivación de las secreciones duodenopancreáticas mediante la técnica en Y de Roux (99) que, por lo común, es indicada en un plazo medio de 2 años de la reconstrucción gástrica del esófago (91).

En los pacientes esofagectomizados, la vagotomía troncular bilateral que se realiza con la resección no evita la anulación completa de la producción clorhidropéptica al conservarse, en teoría, parcial o totalmente, los reflejos neurales y hormonales que se originan en el antro gástrico, por lo que es imprescindible la más amplia resección de este segmento para obtener la curación. Feketé (101) y Csendes (102) comunicaron un 80% de éxitos en el control de los síntomas y de las lesiones anatomohistológicas.

Si la plastia gástrica se encuentra ubicada en el retromediastino, la vía de abordaje es por una laparotomía mediana supraumbilical. Para reconocer la unión antropilórica es preciso liberar la cara inferior del hígado que lo cubre. Es conveniente recordar que de manera usual se encuentra a nivel o inmediatamente por debajo del hiato esofágico seccionado en la resección, lo que implica una separación dificultosa. Una vez individualizado, comienza la disección por el lado derecho y continúa proximalmente hasta el mediastino inferior. De inmediato, la cara posterior es liberada en dirección al borde izquierdo de la plastia con extrema cautela, para no lesionar el pedículo gastroepiploico. Se ligan los vasos nutricios, se reseca el segmento antropilórico y el extremo suprapapilar se ocluye con sutura manual o mecánica. Se reconoce el yeyuno en el ángulo de Treitz y a 15 cm de este, para preservar la primera arcada vascular, se lo secciona y ocluye. A través de una brecha en el mesocolon transverso, se eleva y se anastomosa a la plastia gástrica distal mediante una anastomosis

laterotermínal. Por último, se une el extremo proximal del cabo yeyunal post Treitz con el asa elevada, a 60 cm aproximados de distancia de la anastomosis superior. Son convenientes el drenaje del lecho hepático y una nueva yeyunostomía para alimentación postoperatoria (Figura 9.15). La necesidad de la mayor resección posible del antro se basa en la prevención de úlceras en la anastomosis gastroyeyunal cuando resulte insuficiente.

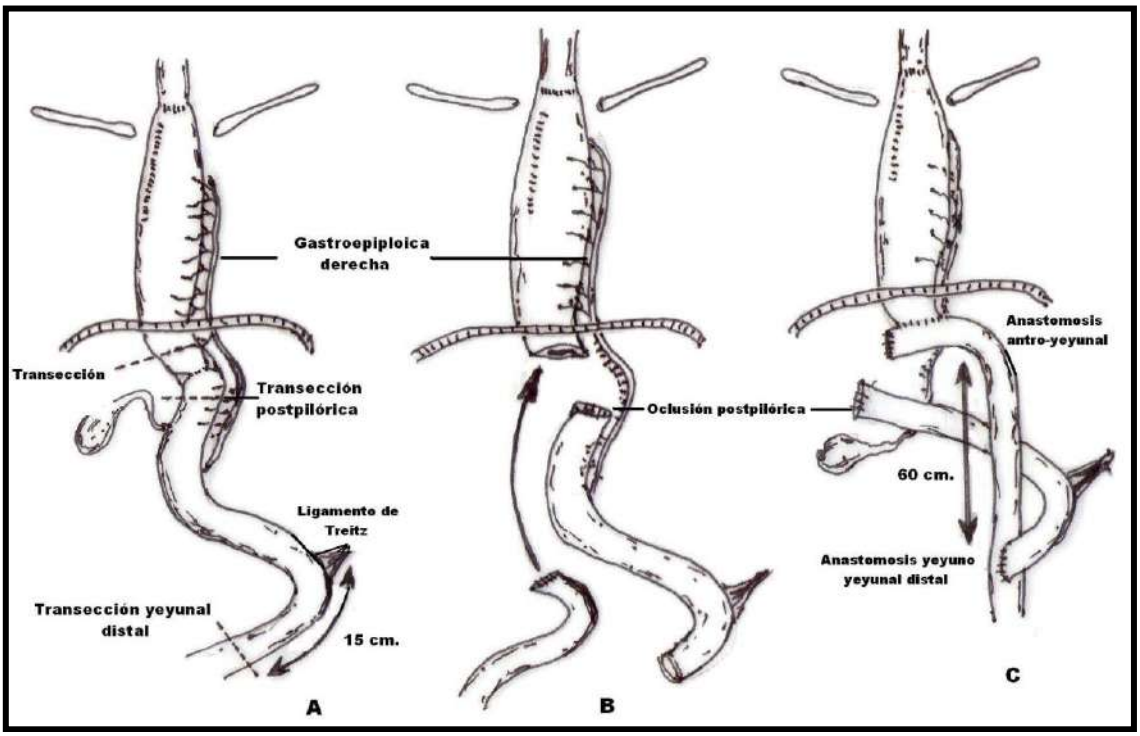

Figura 9.15: Tratamiento del reflujo duodenopancreático mediante la técnica en Y de Roux en las plastias retromediastinales. A – En líneas discontinuas, lugares de las secciones. B – Sección duodenal postpilórica y del antro gástrico, con meticulosa preservación del pedículo de la gastroepiploica derecha. Transección yeyunal a 15 cm del ligamento de Treitz, con elevación del asa distal a través del mesocolon transverso. C – Anastomosis latero-terminal gastroyeyunal infradiafragmática y yeyunoyeyunal, a 60 cm de distancia.

Cuando el espacio retroesternal es la ubicación de la plastia gástrica, la vía de abordaje es una esternotomía longitudinal total o parcial inferior, asociada a una laparotomía mediana supraumbilical. El antro gástrico, el píloro y la primera porción duodenal son más fácilmente reconocibles y se procede de la misma forma descripta con anterioridad, con la diferencia de que la anastomosis gastroyeyunal se ubicará en el tercio inferior del mediastino anterior (Figura 9.16).

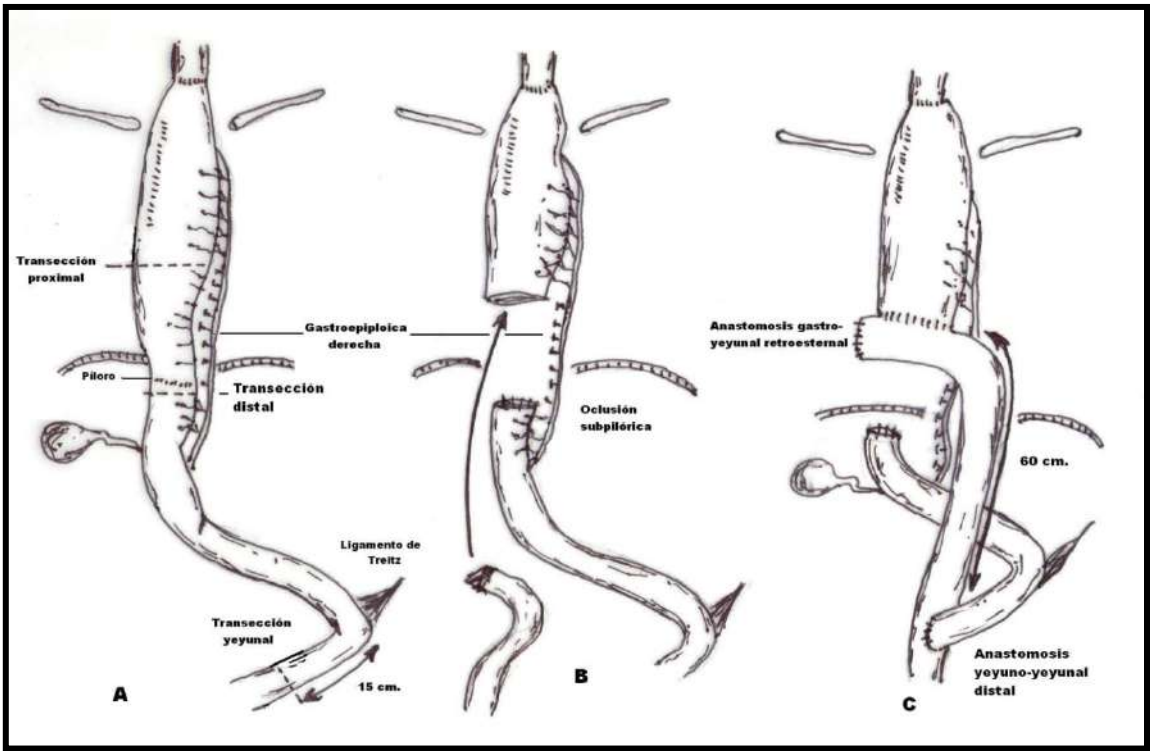

Figura 9.16: Tratamiento del reflujo duodenopancreático en la plastia retroesternal mediante la técnica en Y de Roux. A – En líneas discontinuas, los lugares de las transecciones del antro gástrico y postpilórica. Ligadura de los pedículos vasculares en el segmento a extirpar. B – Oclusión del extremo suprapapilar. Sección del yeyuno distal a 15 cm del ligamento de Treitz para preservar la 1º arcada vascular. C – El extremo distal yeyunal es elevado a través del mesocolon transverso y anastomosado al tubo gástrico remanente mediante una sutura latero-terminal supradiafragmática. Una anastomosis yeyuno-yeyunal se realiza a 60 cm por debajo de la gastroyeyunal.

En la experiencia de D´Journo y colab. (100), estos procedimientos correctivos fueron utilizados en el 2% de los pacientes esofagectomizados y en otras series recopiladas por los mismos autores variaron entre el 3 y 10% de los resecados. Los resultados obtenidos demostraron la remisión completa de la regurgitación así como de los episodios de broncoaspiración dentro de los 3 meses posteriores a la intervención (99) (101). Endoscópicamente la curación de las lesiones inflamatorias en la mucosa del esófago remanente retrocedieron, aunque la metaplasia permaneció con los caracteres similares previos.

Yoshida y Ywatsuka (103) han propuesto complementar el reemplazo gástrico habitual con una antrectomía y derivación en Y de Roux de 50 cm en el mismo acto operatorio. Sus mayores ventajas serían la prevención de las lesiones por reflujo y un mayor desplazamiento de la plastia hacia el cuello. Aunque hipotéticamente las ventajas son obvias, se complejiza la técnica operatoria.

Comentarios: *Con algunas diferencias, una gastroplastia se asemeja a una grosera hernia hiatal mixta. Considerado el problema desde esa óptica de similitud, comprenderemos que la regurgitación es muy factible en su*

incidencia, desconocida en su presentación, impredecible en su poder lesivo, incalculable en su volumen y problemática en su neutralización.

Interrogando con paciencia a quienes debieron sustituir su esófago por tubo gástrico, casi todos relataron síntomas de reflujo y pudimos controlarlos sintomáticamente en el 75% de los casos. El descenso de su peso corporal y en cierta medida el tiempo, pues puede persistir por más de 20 años, morigeraron sus molestias. Desde hace 23 años, en el reemplazo por patología benigna, hemos optamos por el colon.

Empleamos la eritromicina de acuerdo a las investigaciones de Collard y colab. (95) en los últimos 50 pacientes y sin poder controlarlos manométricamente, podemos sugerir que su empleo es conveniente al permitir reducir los episodios de regurgitación de los primeros meses, agravados en muchas ocasiones con compromisos respiratorios (Tabla 9.25).

Tabla 9.25: Esquema del empleo de la eritromicina en las plastias gástricas

Preoperatorio: *Suspensión - 1 g/diario*
Postoperatorio inmediato: *Solución intravenosa – 1-2 g/día durante 10 días o hasta que pueda alimentarse por vía oral*
Postoperatorio alejado: *Suspensión o grageas por 8 meses – 1 g/diario*
Discontinuidad alejada: *El efecto puede persistir por tiempo variable ante su suspensión o posterior prescripción (104)(105)*

En dos pacientes de nuestra última serie, con accesos de tos persistentes por severo reflujo a los 10 días de la reconstrucción y medicados con eritomicina y metoclorpropamida, hemos observado que cuando comenzaron con episodios diarreicos por una respuesta no deseada al segundo fármaco, la intensidad del reflujo disminuyó de forma notoria. Nosotros lo atribuimos al incremento de la peristalsis intestinal que neutralizó indirectamente la retroprogresión de las secreciones biliopancreáticas. Estas observaciones nos plantearon la posibilidad de incrementar la dosificación de la metoclorpropamida, hasta provocar un cuadro diarreico, evitando los efectos indeseables como el extrapiramidalismo, y suspenderla de inmediato continuando con la eritromicina.

La fundoplicatura anterior tipo Nissen no es sencilla de realizar en la región cervical. Requiere un segmento mayor de esófago remanente y la longitud del tubo necesaria para cubrir a aquel. Nosotros consideramos que perturba la deficiente circulación nutricia del neofundus y el drenaje venoso, y por otra parte, no actúa como prevención de la filtración de la sutura. La hemos realizado en 8 ocasiones y desistimos de ella por fistulización en el 50% de los casos.

Es admitido y razonable indicar el procedimiento de derivación cuando se diagnostica el daño mucoso y han fracasado los intentos médicos de control del reflujo. Pero la opción no es sencilla de adoptar en la práctica por el pronóstico de la enfermedad, las dificultades que la propia técnica implica y el compromiso nutricional del paciente.

Sin embargo en los sobrevivientes por resección de carcinomas y en los tratados por patología benigna, en quienes los controles endoscópicos deben ser realizados anualmente, son los que pueden beneficiarse con una operación correctiva.

En tres ocasiones empleamos esta técnica; en dos por patología maligna y en el restante, consecutiva a una resección por acalasia. Destacamos que por no haber realizado en nuestros pacientes exámenes anuales rutinarios de la plastia, el menor número de casos en la casuística no trasunta una incidencia real. La ruta retromediastinal fue la opción en todos ellos. El procedimiento fue laborioso. Hubo un desgarro hepático y una esplenectomía de necesidad por laceración en dos pacientes. La disección antral y la preservación por disección minuciosa del pedículo de la gastroepiploica derecha requirió de una prudencia extrema. Uno de ellos falleció en el postoperatorio inmediato y en los restantes, el control de la sintomatología se logró entre dos y tres meses. La presencia de la yeyunostomía previa, que habitualmente se realiza con la técnica de Witzel a 40 cm del ligamento de Treitz, exigió la liberación del asa de la pared abdominal posterior con un segmento adosado de aponeurosis.

En la eventualidad de que existieran dificultades técnicas con el yeyuno, el ángulo esplénico del colon nutrido por el pedículo de la mesentérica inferior, previa constatación de su permeabilidad (Belsey), o un sector del colon transverso (Vuillet y Kelling) con pedículo de la cólica media pueden ser interpuestos entre la plastia gástrica y un asa yeyunal distal a la yeyunostomía mediante técnica en omega.

En la actualidad, el cuestionamiento por las lesiones mucosas en el esófago remanente motiva cierta reflexión acerca de si el estómago, en cualquiera de sus variantes técnicas, sería la plastia ideal más adecuada en la sustitución de un esófago resecado. Ante las evidencias, Yildirim y colab. (106), DeMeester (107) y Thomas y colab. (104) opinan que el colon isoperistáltico o el yeyuno en la preferencia de Altorjay y colab. (108) podrían ser una solución más adecuada sin analizar su resistencia mucosa sino jerarquizando su longitud y sus flexuosidades, que actuarían como una protección más efectiva. Pero el número de anastomosis, su complejidad y la disección más amplia limitan su aceptación.

La incidencia del reflujo en plastias gástricas es del 100% y contrasta con un 50% cuando se trata de colon ó 10% de yeyuno. Estas discrepancias responderían en apariencia a que en la interposición colónica o yeyunal, parte de estas vísceras presentan un segmento subdiafragmático que es comprimido por la presión intraabdominal y además porque el píloro y el duodeno permanecen en su localización anatómica normal.

Consideramos conveniente comunicar que la ausencia de una vesícula biliar extirpada con antelación puede, por la anulación de reservorio, agravar el reflujo postoperatorio o durante los años subsiguientes de vida, por lo que insistimos en que solo ante una patología biliar con indicación precisa, la vesícula no se reseque de rutina.

La yeyunostomía merece una consideración adecuada como factor gravitante de un reflujo. Si reparamos en que cualquier catéter ocupa un sector de la luz y a la vez se le suma la tunelización protectora, la presencia de un factor inflamatorio consecuente nos debe llevar a pensar que el diámetro yeyunal puede reducirse a un 30% o menos. Por supuesto, descontamos todo tipo de suboclusión u oclusión por torsión

o acodadura. La distorsión comienza a las 24 hs. y se hace notoria a las 72 hs.

Reflujo en la interposición colónica

Acontece en especial después de ingestas copiosas o durante el descanso nocturno por el decúbito dorsal; la causa más aceptada es por anastomosar el extremo inferior de la plastia a un estómago intacto pero denervado. La consecuente atonía gástrica no permite un vaciamiento adecuado del alimento que permaneciendo un mayor tiempo de lo debido, favorece la posibilidad de regurgitaciones. Por no ocurrir cuando el estómago preserva su inervación es que se sugiere la resección de sus 2/3 proximales si en la extirpación esofágica han sido seccionados los neumogástricos (35).

Domreis y colab. (109) opinan que cuando a la secreción biliosa se suma el contenido gástrico, se producen las mayores lesiones mucosas y que ante su refractariedad, la antrectomía con anastomosis yeyunal en Y de Roux es una técnica efectiva, durable y superior a la fundoplicatura, como han demostrado Washer y colab. (110) en evaluaciones prospectivas randomizadas.

Compresión traqueal severa por ubicación de la gastroplastia en el retromediastino

Es de rara presentación o quizás no diagnosticada por desconocimiento**,** en el postoperatorio inmediato de una resección transhiatal con reconstrucción gástrica retromediastinal.

La primera observación fue publicada por Kim y colab. (111) en un paciente operado de acalasia que una vez extubado, presentó un estridor intermitente con una evolución progresiva hacia una insuficiencia respiratoria, por lo que requirió una reintubación. En un caso similar posterior, Miller y colab. (112) la documentaron, mediante una broncoscopia rígida, inmediata la compresión de la pared membranosa traqueal tras una extubación que también obligó a las 48 hs., a cateterizar a la vía aérea, neutralizándose la situación.

La causa es originada por la compresión de la pared membranosa traqueal por una plastia de sustitución gástrica ubicada en el retromediastino. En las horas subsiguientes a su movilización hacia la región cervical, tiende paulatinamente a edematizarse por las alteraciones en el retorno de su flujo venoso. Su nueva ubicación, en el estrecho espacio mediastinal superior, y la presencia del tronco arterial braquiocefálico limita el desplazamiento traqueal acentuando la compresión. Millar y colab. (112) consideraron que una disminución de la capacidad respiratoria postoperatoria podría exacerbar los síntomas, en especial en aquellas personas cuya pared membranosa presenta una laxitud que durante la espiración forzada o con glotis cerrada tiende a invaginarse, obstruyendo en un 50% o más la luz traqueal.

La tomografía axial computarizada es útil para descartar hematomas mediastinales y para demostrar la estenosis de la luz traqueal y sus modificaciones con los movimientos respiratorios, pero si el paciente se encuentra intubado, las imágenes no ofrecen evidencias significativas. La broncoscopia visualiza la severa obstrucción traqueal como una ranura rígida, producto de la compresión posterior, pudiendo observarse el completo colapso con los exagerados movimientos respiratorios. La mucosa se objetiva eritematosa, friable, pero el extremo del endoscopio puede franquear la estenosis por la consistencia elástica

de la compresión. El examen permite además comprobar la rigidez de la pared anterior de la tráquea, descartando el diagnóstico de traqueomalacia (113).

Un stent traqueal temporario es el método más simple para anular por completo el cuadro obstructivo, que será removido alrededor de los 2 meses después, cuando se considera que los síntomas han desaparecido por la readaptación de la plastia en su locación mediastinal.

Comentarios: *Es posible confundir el cuadro con una aspiración masiva de contenido gastrobilioso inmediato a la extubación traqueal operatoria pero ante la ausencia de imágenes radiológicas en el parénquima pulmonar, el segundo diagnóstico erróneo es de traqueomalacia. Con el paciente intubado, el estudio tomográfico no ayuda a aclarar la situación y es solo mediante una broncoscopia, cuando se indica de inmediato, que se visualizará la estenosis en forma de huso o hendidura y la protrusión de la membranosa traqueal. Así mismo, se descartará el colapso de la pared condral y al poder franquear el obstáculo, equilibrará de inmediato la alterada función respiratoria.*

Pensamos que con el empleo de un tubo gástrico las posibilidades de compresión disminuyen, pero destacamos que a pesar de su rara presentación es importante el reconocimiento del cuadro como potencial causa ante toda situación inexplicable y prematura de insuficiencia respiratoria inmediata a una extubación postoperatoria. Al roncus inspiratorio audible o auscultado en el post operatorio inmediato o en los primeros días, asociado o no a un cornaje, es factible considerarlo como el síntoma patognomónico porque el mismo evidencia la existencia de una compresión traqueal.

Quilotórax

La causa más frecuente de ruptura del conducto torácico con pérdida importante del fluido quiloso ocurre durante la esofagectomía. Al contrario de lo que acontece en las resecciones pulmonares con esta complicación que rara vez requiere una reintervención, por tratarse de la efracción de un vaso tributario (114), en la extirpación esofágica la opción quirúrgica prevalece para evitar un mayor y rápido deterioro del estado nutricional de estos pacientes en equilibrio inestable.

La incidencia varía entre 0,5 y 3% en las comunicaciones publicadas (115). En una revisión realizada por Bolger y colab. (116), por resección transhiatal, la prevalencia fue de 10,5% con respecto al 0,2% de la vía transtorácica. Orringer (117), en una serie de 212 pacientes, lo reportó en 6 (3%) casos. Tres (5%) casos pertenecían a un grupo de 65 pacientes con patología benigna previamente intervenida y 3 (2%) a un grupo de 147 portadores de neoplasias intratorácicas. En una reciente recopilación realizada por Merigliano y colab. (118) sobre 1787 esofagectomías, la incidencia comunicada fue de 1,1% sin diferencias significativas cuando la vía empleada fue la transtorácica (1%) con respecto a la transhiatal (1,3%). En la literatura médica la mortalidad global comunicada ha estado alrededor del 20%, con una diferencia significativa cuando el tratamiento instituido fue exclusivamente conservador (23%) que cuando se optó por la ligadura quirúrgica (15%).

En una esquemática descripción anatómica, recordamos que el conducto torácico es el colector principal del sistema linfático. Anatómicamente, es una estructura tubular de 2 a 4 mm de diámetro, valvulada y de paredes muy finas. Se origina en la cisterna de Pecquet en el 65% aproximado de los

seres humanos, usualmente se localiza sobre la superficie anterior de la primera o segunda vértebra lumbar adyacente al borde derecho de la aorta. Aborda el tórax a través del hiato aórtico a nivel de las vértebras D10 a D12 a la derecha de la aorta. Por el mediastino inferior, inmediatamente por arriba del diafragma, transcurre en íntimo contacto por la cara anterior de la columna vertebral, entre la vena ácigos y la aorta, en vecindad con el esplácnico mayor y posterior al esófago (Figura 9.16). En proyección de la 5ª ó 6ª vértebra dorsal, cruza por detrás del arco aórtico hacia la izquierda y continúa ascendiendo hacia la región cervical por la cara anterior o el borde izquierdo del esófago y de la reflexión pleural (Triángulo de Poirier) (119). En el cuello, en proyección a la epífisis interna clavicular, se arquea sobre la clavícula y por lo general desemboca en el sistema venoso, en la cara posterior, en el ángulo que conforma la desembocadura de la vena subclavia con la yugular interna (Figura 9.17).

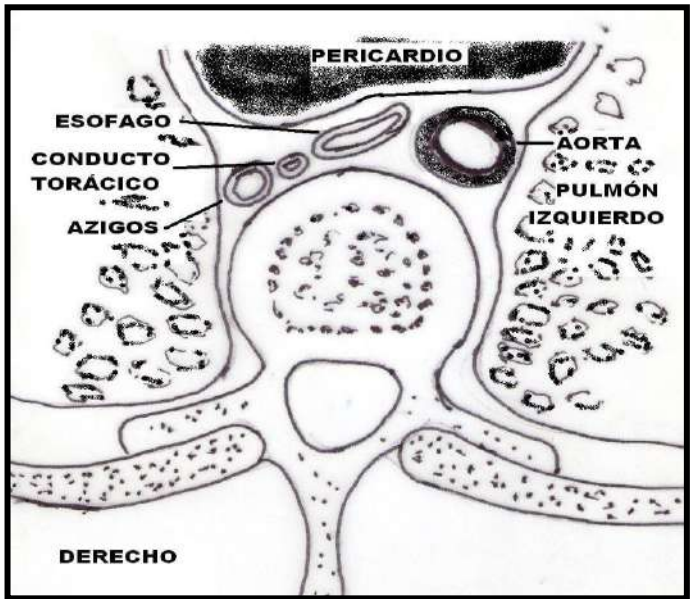

Figura 9.16: Vista del conducto torácico en un plano inmediatamente por encima del hemidiafragma derecho. Se ubica adyacente al esófago, entre la vena ácigos y la aorta, en la cara anterior de los cuerpos vertebrales

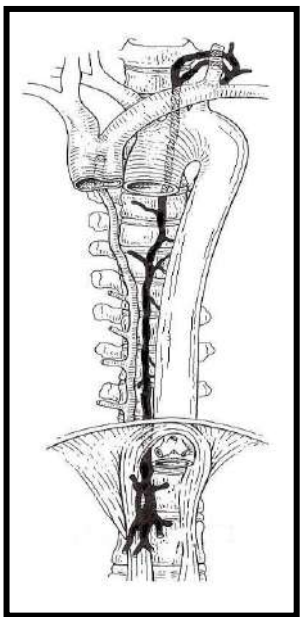

Figura 9.17: Desde el hiato aórtico, asciende sobre el lado derecho de la columna vertebral y, aproximadamente a nivel de la 5ª vértebra dorsal, cruza en dirección al hemitórax izquierdo.

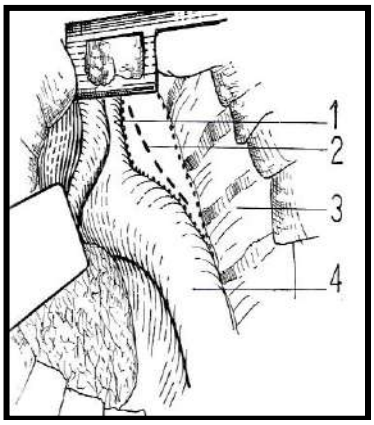

Figura 9.18: Incisión de la pleura en el Triángulo de Porier. 1– subclavia; 2– línea de incisión; 3– columna; 4– aorta



Figura 9.19: Localización del conducto torácico en el hemitórax izquierdo superior. Seccionada la pleura parietal y la fascia endotorácica, se aborda el esófago y por delante, se ubica el conducto.

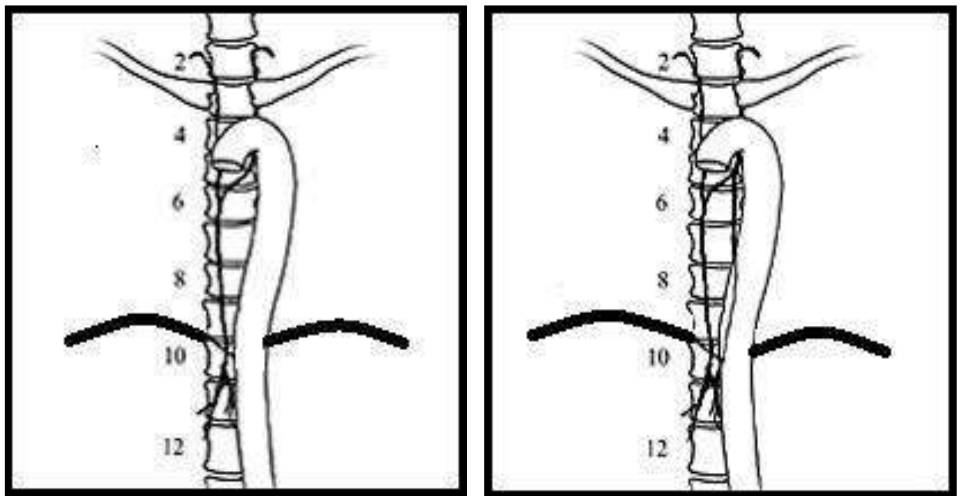

Figuras 9.20-9.21: Variaciones de la anatomía normal. A la izquierda (20), un conducto torácico derecho secundario. A la derecha (21), un persistente conducto izquierdo también asociado a un conducto derecho (Cerfolio).

Se han descrito algunas variantes anatómicas, con una incidencia aproximada del 40% (Figuras 9.20-9.21).

En la resección del esófago, el conducto puede ser lesionado durante una exéresis amplia de un hiato comprometido por un carcinoma del cardias, en la liberación mediastinal con indiferencia del empleo de un abordaje derecho, izquierdo, transhiatal, durante la disección o el vaciamiento ganglionar cervical izquierdo. Por regla general, cuando es lesionado por arriba de la 5ª ó 6ª vértebra dorsal, el quilo se drena hacia la cavidad pleural izquierda y si la lesión es más distal, se acumula en la derecha.

El quilotórax puede ser descripto como la presencia de una secreción pleural que invierte su color amarillo citrino a lechoso ni bien se comienza la alimentación enteral, con retorno a su aspecto anterior por la suspensión del aporte alimenticio. El diagnóstico es sospechado por un prematuro, inexplicable y elevado volumen de líquido (700 a 1200 ml/día)

que se evacua por el tubo de drenaje pleural o por toracocentesis (Fig. 9.22) (Fig. 9.23), confirmándose con el dosaje de los triglicéridos, que presenta valores superiores a 110 mg/dl, la presencia de quilomicrones, el pH alcalino, la ausencia de bacterias y de olor, con cultivos negativos, con positividad del test con Sudán III y mediante el dosaje de lipoproteínas por electroforesis. En su reconocimiento celular el predominio de linfocitos es ostensible (Tabla 9.26).

Figura 9.22: Quilotórax

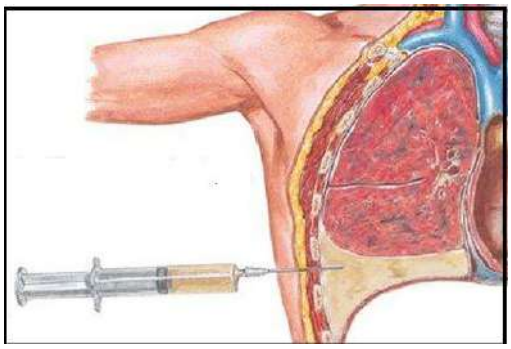

Figura 9.23: Punción diagnóstica

Si no hubo avenamiento de la cavidad pleural, con una latencia variable de 2 a 7 días, su acumulación insidiosa pero con un gradiente progresivo, restringe de forma paulatina la capacidad respiratoria por colapso parenquimatoso y cuando llega a ocupar la mitad de un hemitórax, el desplazamiento mediastinal contralateral, provoca taquipnea, taquicardia e hipotensión.

COMPONENTES	CANTIDAD (por ml.)
Lípidos total	**0,4-0,5 g**
Colesterol total	**65-220 mg**
Albúmina	**2,20-6 g**
Globulina	**1,5-6 g**
Fibrinógeno	**1-3 g**
Azúcar	**48-200 g**
Electrolitos Similar al plasma	**Similar al plasma**
Linfocitos	**400-6 800 mm3**
Eritrocitos	**50-600 mm3**
Protrombina	**> 25% plasma concentrado**

En casos cuestionables, el diagnóstico puede ser fácilmente realizado mediante la administración de 60/90 grs. de crema de leche o aceite de oliva que en 2 a 3 hs., modifican el líquido drenado en un aspecto quiloso característico, o si se prefiere, cada hora durante al menos 6 horas.

La visualización específica del conducto torácico a través de una linfografía preoperatoria, si bien permite en ocasiones demostrar las características anatómicas y sus posibles colaterales aberrantes que suelen presentarse en un 40% de los pacientes, no ha sido consensuada como prueba de valor para

identificar el sitio del desgarro por los inconvenientes en canalizar un conducto en el pie.

La ligadura profiláctica del conducto torácico ha sido practicada por numerosos autores. En 225 resecciones por vía torácica izquierda, Dougenis y colab. (120) reportaron una incidencia de 2,1% mediante ligadura programada que contrastaba con el 9% cuando no la realizaban. Idéntica postura ha sido relatada por Merigliano (118), que en 106 pacientes con resección transtorácica y ligadura de rutina, no encontró quilotórax pero contrastando con la experiencia de Dugue y colab. (121), quienes emplearon la técnica de Ivor Lewis en 850 casos con oclusión de rutina, en los que la incidencia fue de 2,7%. Sin embargo, ante amplias series en las que no realizaron la sistemática ligadura y que presentaron índices exiguos de quilotórax, no es posible una postura aconsejable pues la extensiva disección de los tejidos para su reconocimiento puede provocar su lesión inadvertida (115).

La expectación con tratamientos no invasivos usualmente fracasa en la resolución del problema, que puede adquirir mayor riesgo de vida cuando se lo indica tardíamente a un enfermo emaciado. Diversos autores (122, 123) defienden un manejo conservador inicial del quilotórax con el empleo de octreótido (derivado de la somatotrofina) o etilefedrina, que como agentes adrenérgicos, contraen la musculatura del conducto torácico, complementándolo con alimentación a base de triglicéridos de cadenas cortas y drenaje de la cavidad pleural, mientras que otros comunican un fracaso cercano al 50% (124).

Por ello, Gunnlaugsson y colab. (124) recomendaron para el quilotórax una intervención quirúrgica temprana o primaria en los siguientes casos: a) excreción de quilo mayor de 500 ml/día; b) complicación metabólica y nutricional severa; c) cuando existe compromiso respiratorio; d) fístulas con un gasto menor de 500 ml/día que persistan hasta 14 días (25), como límite de tiempo máximo a pesar del manejo conservador. Pero al respecto, no existe un volumen determinado de pérdida quilosa diaria para considerarlo como criterio límite de intervención quirúrgica. La indicación operatoria para Cerfolio y colab. (114) es cuando el drenaje excede de 1000 a 1500 ml/día durante 5 días del postoperatorio, mientras que para Dugue y colab. (121) es cuando se constata una pérdida superior a 10 cm3/kilo/día en el mismo lapso de tiempo. Orringer y colab. (125) preconizan un concepto diametralmente opuesto. Sostienen que la expectación solo adiciona días de internación, debilitamiento progresivo del paciente, disminución de su capacidad inmunológica y menores posibilidades de sobrevida, por lo que su oclusión es indicada dentro de los 3 a 7 días de su diagnóstico, ante una pérdida superior a 200-300 ml en intervalos de 8 hs. y ante el fracaso de las medidas médicas, o preferentemente a las 48 hs. posteriores al diagnóstico (118). Mientras la intervención se decide, la nutrición parenteral con hidratación y la suspensión de todo aporte nutricional por la yeyunostomía deberá indicarse.

Tabla 9.27: Normas generales para el tratamiento del quilotórax pos resección del esófago

CONCEPTOS BÁSICOS
Médicos
1 – Anular contenido conductos linfáticos
2 – Mantener el equilibrio hidro-salino-proteico
- Suspensión alimentación oral
- Suspensión total del aporte por yeyunostomía
- Hiperalimentación por vía venosa central
Procedimientos quirúrgicos mínimos
1 – Reexpansión pulmonar para obturación de la lesión
- Drenaje de la cavidad pleural
- Toracocentesis
- Avenamiento pleural por toracotomía mínima
Procedimientos quirúrgicos mayores
1 – Oclusión de la lesión quilosa por toracotomía o toracoscopia
- Ligadura directa del conducto torácico
- con material irreabsorbible
- con sutura con apoyo de teflón
- Ligadura en masa del tejido periductal
- con puntos transfixionados
- con clips, endostapler
- con coagulación ultrasónica
- Coagulación por adhesivo de fibrinógeno con aprotinina
- Pleurectomía costal o irritación pleural y diafragmática
2 – Oclusión de la lesión por relaparotomía o laparoscopia
- Cerclaje del pilar derecho hiatal
3 – Drenaje pleuro-peritoneal por ventana diafragmática

Decidida la intervención operatoria, el abordaje dependerá del lugar de acumulación o fistulización del líquido quiloso que podrá ser el tórax, lo más frecuente, el cuello o el abdomen. En los quilotórax unilaterales, el hemitórax derecho es la vía preferencial a través de una limitada toracotomía posterolateral derecha (126) o a través de una videotoracoscopía, así como si la efusión es de presentación bilateral o si el origen de la fístula es desconocido. En caso de dudas ante el compromiso de ambos hemitórax, se abordará por el lugar de obtención del mayor débito, por lo que un drenaje provisorio de la cavidad pleural izquierda, si no ha sido avenado previamente, es un recurso simple que permite determinar una correcta elección. Cuando el abordaje derecho es impracticable o contraindicado por una sínfisis muy marcada por procesos inflamatorios anteriores o por resección parenquimatosa, que hipotéticamente permitiría suponer un incremento de los riesgos operatorios, si se ha realizado una esofagogastrectomía y el estómago se localiza en el hemitórax derecho o si existe una recidiva inmediata a la ligadura por vía derecha, es posible su oclusión a través del triángulo de Balivet-Truesdale en el hemitórax izquierdo. Previa sección del ligamento pulmonar inferior, entre el hemidiafragma distalmente, el pericardio por delante y la aorta por detrás, se intuye su ubicación en el lecho que correspondía al esófago resecado o más precisamente, entre la aorta y la vena ácigos derecha (Figura 9.24). La principal ventaja de la ligadura por vía de una toracotomía o toracoscopia izquierda es que el conducto no se retrae del cuerpo vertebral, pero su obvia desventaja es que se agrega una toracotomía si el procedimiento fue transhiatal, o un doble abordaje si la resección se realizó por toracotomía. En esta última

circunstancia, por razones de prevención de complicaciones hemorrágicas o alejadas de restricción respiratoria, no se sugiere asociar una pleurodesis mecánica para obliterar el espacio pleural.

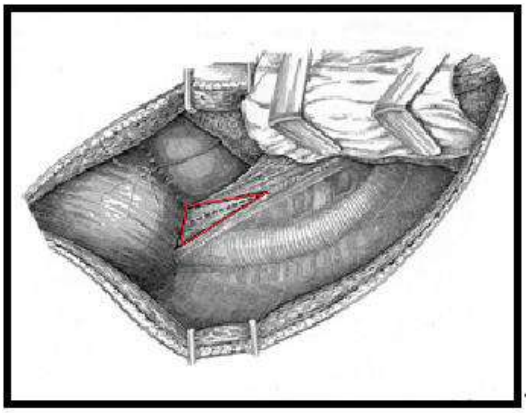

Figura 9.24: Triángulo de Ballivet-Truesdale para la localización del conducto torácico inferior a través del hemitórax izquierdo. Conforman la base el hemidiafragma, el borde posterior del pericardio, el anterior de la aorta y el vértice la vena pulmonar inferior. Previamente se debe seccionar el ligamento pulmonar triangular inferior.

Si se ha resecado el esófago por vía transhiatal y a pesar del contenido pleural evacuado por el drenaje, es conveniente asegurarse de que la pérdida podrá ser controlada por una laparotomía o laparoscopía, antes de decidirse por el abordaje torácico. Es factible que el conducto, en estas circunstancias, haya sido lesionado durante la disección o resección del pilar derecho del hiato, por lo que existe la posibilidad de su control abdominal, pero si la pérdida por el tórax continúa mostrando volúmenes importantes, la ligadura simple del conducto torácico a nivel hiatal no es suficiente y se requerirá del abordaje transtorácico.

Para ayudar a identificar la fuga quilosa o el conducto, se puede administrar por vía oral o por la yeyunostomía, entre una a dos horas antes de la cirugía, una solución con alto contenido graso (300 g de una mezcla de crema o manteca en leche vacuna, en una proporción de 3:1), que puede ayudar a reconocerlo por su turgencia, como a la fístula quilosa con alguna probable colateral. El agregado de agentes colorantes (azul de metileno o negro Sudán) pueden teñir los tejidos adyacentes y obstaculizar la identificación.

Un bloqueo peridural complementando a la anestesia general es un recurso recomendable si se realizará una toracotomía o se procederá a la reapertura del abordaje torácico. La intubación traqueal con catéter de doble luz optimiza la exposición mediastinal. Previa aspiración del contenido quiloso acumulado y de la remoción de los coágulos fibrinosos, se secciona el ligamento pulmonar inferior hasta reconocer la vena pulmonar inferior y se expone a los cuerpos vertebrales dorsales inferiores mediante el desplazamiento del pulmón desinsuflado y la movilización de la plastia, que es factible entre el 5º y 9º día de la intervención primitiva por las endebles adherencias con los tejidos vecinos. Mediante valvas maleables protegidas y con maniobras de tracción delicadas, el ayudante desplaza al tubo gástrico en dirección al esternón evitando su separación exclusivamente medial, porque puede dificultar el lleno diastólico por compresión cardíaca y causar hipotensión arterial y arritmias. La arcada gastroepiploica derecha deberá ser individualizada y protegida (Figura 9.25 - 26).

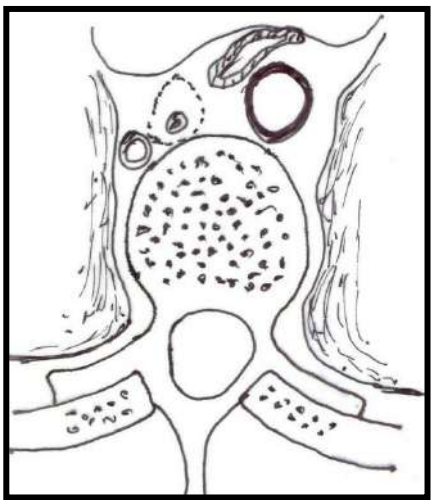

Figura 9.25: La plastia gástrica ha sido separada hacia la izquierda. El conducto torácico se localiza entre la aorta y la vena ácigos. El punto de oclusión en línea entrecortada incluye al tejido fibroadiposo que lo recubre. La aguja curva se debe apoyar profundamente sobre la cara externa de la vértebra, con la intención de incluir el mayor volumen posible de tejido fibroadiposo que circunda al conducto.

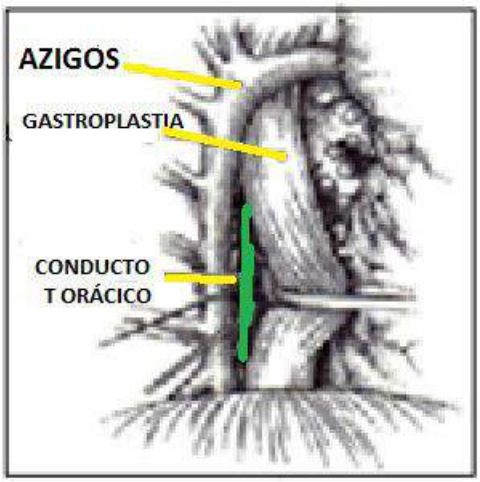

Figura 9.26: Ubicación del conducto torácico

Limitada el área operatoria, dos situaciones se le pueden ofrecer al cirujano. La primera es que el sitio de la lesión pueda ser identificado e incluso visualizado el conducto torácico como un vaso turgente. La oclusión se realiza a escasos centímetros por debajo y por arriba de la fístula con material irreabsorbible o empleando una sutura monofilamento 4-0, con apoyos de teflón para una ligadura reforzada y más confiable o mediante clips, según la técnica operatoria. Cerfoglio y colab. (114) enfatizan que, como el conducto es un elemento de paredes muy finas y delicadas y su contenido carece de fibrina, no se lo ligue directamente para evitar su desgarro, y que la sutura también debe apoyarse sobre tejido adyacente. Así también, que no se intente suturar sus labios entreabiertos ni derivar al flujo quiloso mediante una anastomosis con la vena ácigos. Una vez detenida la pérdida, es necesario el control inmediato y por varios minutos para identificar vasos colaterales que puedan pasar desapercibidos. Mientras se procede a realizar la pleurectomía parietal costal y la irritación del hemidiafragma, una gasa cubre el lecho, y se deberá retirar carente de líquido quiloso.

La segunda situación es cuando no se logra identificar el lugar de la lesión. Es recomendable no realizar disecciones del tejido mediastinal intentando individualizarlo pues se puede provocar, por la infiltración tisular, otras efracciones del conducto torácico. El lavado profuso de la cavidad pleural con solución salina puede facilitar la localización si previamente se introdujo una ingesta grasa. Entre la vena ácigos y la aorta, se procede a realizar no menos de dos ligaduras transfixionadas, tomando todo el espesor de los tejidos prevertebrales entre ambas estructuras vasculares, desde arriba del diafragma hasta 4 a 5 cm cefálicamente (127). Van Pernis (128) reportó que el conducto es una estructura solitaria que en el 60% de los pacientes se ubica desde el cuerpo vertebral D 12 a D 8, y que en el 40% restante existe una duplicación de la porción caudal supradiafragmática. En

base a sus observaciones consideró que la ligadura en masa ofrece una menor posibilidad de recidivas quilosas. Bonavina y colab. (129) sugieren incluir a la vena ácigos en la aprehensión tisular. Inderbitzi y colab. (130) y Stenzl y colab. (131) han reportado éxitos con el empleo de adhesivos fibrinoides tópicos a la vez que Cerfolio y colab. (114) complementan la ligadura quirúrgica con la aplicación sobre el área del preparado por aerosol (Fig.9.27).

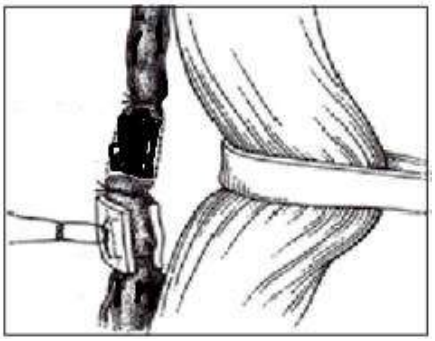

Figura 9.27: Ligadura en masa con plancha de teflon

Numerosas comunicaciones pero de pequeñas series han sido publicadas con el empleo de videotoracoscopia para el control de las fístulas quilosas. Kent y Pinson (132) comunicaron el primer caso. Posteriormente, Fahimi y colab. (9) trataron 6 pacientes con previa ingesta de crema, con una solución de Negro Sudán. El lugar fue identificado en 4 casos y ocluido con endoclips. En los restantes, depositaron fibrina sobre la posible área y sellaron la pleura con talco, logrando neutralizar la pérdida. Bonavina y colab. (129) comunicaron la oclusión del conducto torácico conjuntamente con el tejido periaórtico y la vena ácigos en un bloque, mediante la utilización de endostapler. A su vez, Takeo y colab. (133) informaron que sin el empleo de clips pudieron sellar el conducto lesionado mediante el coagulador ultrasónico de alta frecuencia introducido por toracoscopia. El endoscopio de 30º es introducido a través del 7º espacio intercostal en proyección a la espina ilíaca anterosuperior, con dos trocares en triángulo para el uso de pinzas o se realiza una incisión de 5 cm en el 5º ó 6º espacio en la línea axilar anterior. Por este último abordaje, se seccionan los músculos intercostales y con el complemento de un separador pequeño de tejidos o de Finochietto, permite la introducción de dos o tres instrumentos y la aspiración adecuada del contenido pleural acumulado para mejorar la ventilación pulmonar. Se secciona el ligamento pulmonar inferior para reconocer a la vena pulmonar inferior, continuándose con la disección de la pleura mediastinal hasta el bronquio intermedio, para movilizar al lóbulo pulmonar inferior y exponer adecuadamente al mediastino posterior. Mediante el desplazamiento de la plastia se localiza al conducto por debajo de la vena pulmonar, utilizando clips de 5 ó 10 mm o transección con sutura mecánica de 30 mm, se lo ocluye y secciona. Previo sellado con fibrina humana, una pleurodesis mecánica con gasa o esponja metálica o fármacos irritantes complementa el procedimiento.

Numerosos autores (134) (135) (136) comunicaron su preferencia en la oclusión del conducto a través de la técnica laparoscópica, destacando ciertas desventajas de la vía toracoscópica, como el requerimiento de una ventilación bronquial selectiva, la interposición del tubo gástrico que por una tracción excesiva en su separación puede producirse una dehiscencia parcial de la anastomosis esofagogástrica, las posibles variaciones anatómicas del conducto en el sector torácico y la potencial necesidad de ventilación mecánica inmediata. Por vía abdominal por el contrario, una intubación endotraqueal simple permite la ventilación; la sección de las bridas

postoperatorias para la liberación de los órganos no presenta los riesgos de lesionar a la plastia; las variaciones anatómicas son menos frecuentes cuanto mayor es la cercanía a la cisterna quilosa; no es necesaria la identificación exacta de la lesión ductal y el conducto presenta en la región hiatal una resistencia parietal superior que posibilita una ligadura más segura, sin peligro de efracción secundaria.

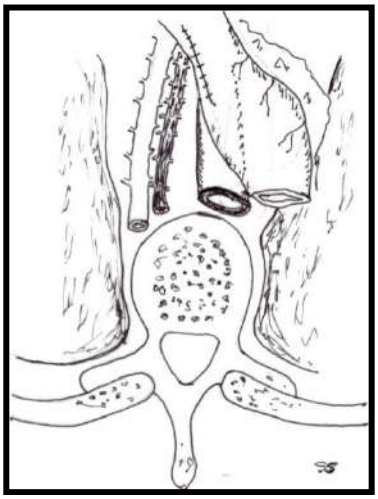

Figura 9.28: Esquemática visión por laparoscopia. El tubo gástrico es separado hacia la izquierda para acceder a la región del conducto torácico, que se encuentra en situación prevertebral a la derecha de la aorta.

El primer paso es liberar con sumo cuidado el lóbulo izquierdo del hígado, seccionando las adherencias laxas que lo fijan a las estructuras vecinas. La plastia gástrica es movilizada a la izquierda para identificar a la aorta y a la inserción del pilar derecho del hiato en la disección craneal. Mediante esta maniobra, la pleura que cubre la región prevertebral en la cavidad torácica inferior es fácilmente localizada. Se la incide y el área entre la vena ácigos y la aorta, donde se encuentra el conducto torácico rodeado por tejido graso, se liga con puntos transfixionados de ácido poliglicólico 2-0, en dos niveles distintos. Schumacher (135) subraya que por la vía abdominal puede ser visualizado incluso cuando se acompaña de dos o tres variantes anatómicas y afirma que no es necesario ocluir el extremo superior porque el flujo linfático es unidireccional ascendente (Figura 9.28).

La ascitis quilosa es una rara complicación en las resecciones de esófago. A pesar del escaso número de comunicaciones, aparentemente su incidencia se relaciona con reoperaciones en la región del hiato diafragmático (137). Una insidiosa pero paulatina distensión abdominal con vómitos que ocurre después del primer mes del postoperatorio, permite sospechar el cuadro, que se confirma cuando por punción se extrae un volumen mayor a 1000 ml de líquido de aspecto quiloso.

Su mecanismo puede corresponder a una lesión traumática de los vasos quilosos durante una disección dificultosa, pero las observaciones se sustentan en la tensión retrógrada del flujo, que se produce durante la oclusión de los mismos, provocando la exudación de quilo a través de los vasos linfáticos dilatados en las paredes del intestino delgado. Su drenaje permanente no es aconsejable por su rápida formación, por la hipoproteinemia, la leucopenia y la hipogammaglobulinemia que origina.

A diferencia del empleo de la vía torácica, que permite la detección fácil o posible de la fístula, ante una ascitis quilosa por relaparotomía no es sencillo visualizar el o los orígenes de la pérdida. A menudo, la extravasación es difusa, proveniente de las paredes yeyunales, sin llegar a confirmarse una lesión como única causa (138). El tratamiento conservador es el indicado de preferencia y puede resolver la situación cuando las presiones se estabilizan y el quilo se drena por otros conductos

accesorios. Moore y colab. (139) prefieren el uso de la alimentación enteral porque a su criterio, reduce la incidencia de complicaciones sépticas cuando se la compara con la nutrición parenteral, en especial por gérmenes oportunistas. En dos a seis semanas el cuadro puede resolverse. El empleo de agentes simpaticomiméticos como la etilefedrina puede coadyuvar por activar la contractilidad de las escasas fibras musculares de las paredes de los conductos de mayor calibre (140) (141) (142).

Comentarios: *Nuestra postura es el diagnóstico precoz, un apoyo nutricional que compense la pérdida nutritiva y un tratamiento agresivo pero que contemple un margen de tiempo para permitir su oclusión espontánea en un lapso variable entre 7 a 10 días de la esofagectomía.*

En 658 resecciones transhiatales, 65 por toracotomía derecha y 68 por toracotomía izquierda, tuvimos 5 casos de lesiones del conducto torácico, lo que representa una incidencia de 0,6% en la serie. La resección se realizó por carcinomas y todos fueron reintervenidos entre el 6º y 10º día del postoperatorio, a través de una pequeña toracotomía posterolateral derecha. Las brechas fueron ocluidas mediante 2 ó 3 puntos que tomaban todo el tejido graso en sentido ascendente, comenzando casi sobre la inserción diafragmática. En tres casos complementamos el procedimiento con una pleurectomía parietal, pero tuvimos que reintervenir a un paciente por una hemorragia pleural, por lo que en los dos últimos casos solo realizamos extirpaciones pleurales circunscriptas y solo en proyección sobre el sector de las ligaduras. No tenemos experiencia sobre la vía abdominal, pero a nuestro criterio, el abordaje torácico mínimo evita la desagradable lesión hepática, no requiere de disecciones amplias, la visualización es óptima y nos permite actuar con seguridad sobre el lugar de la efracción y sobre el cabo proximal (143) (144).

Reconocemos que en varios pacientes, al comienzo de nuestra experiencia, recogimos durante días por el drenaje pleural, un débito oscilante entre 800 y 1000 ml diarios, que cedieron espontáneamente en un lapso de tiempo medio de 5 días. En esas ocasiones, no investigamos las características del líquido citrino evacuado y no pudimos corroborar si era quiloso, porque aún no se había iniciado por varios motivos la nutrición enteral. Habitualmente en los dos primeros días del postoperatorio, el débito pleural es escaso y proviene de la exudación del lecho mediastinal y de la vehiculización a través del hiato, de la extravasación peritoneal por la negatividad de las tensiones intrapleurales. Pero si durante dos días como mínimo, sobrepasa un volumen de 500 ml/día consideramos conveniente descartar una efracción ductal o quizás con mayor probabilidad de pequeñas colaterales o vasos aberrantes para un diagnóstico certero y un control más riguroso (Tabla 9.28).

Por último, en nuestra serie, la incidencia ha sido mínima cuando se compara con otras experiencias. Pensamos que al no extirpar de modo sistemático el anillo hiatal y la segura transfixión que realizamos en ambos cabos y en dirección retrógrada, cuando lo seccionamos para comenzar a liberar al esófago, nos eximió de un número mayor de efracciones.

Tabla 9.28: Algoritmo de tratamiento del quilotórax postesofagectomía

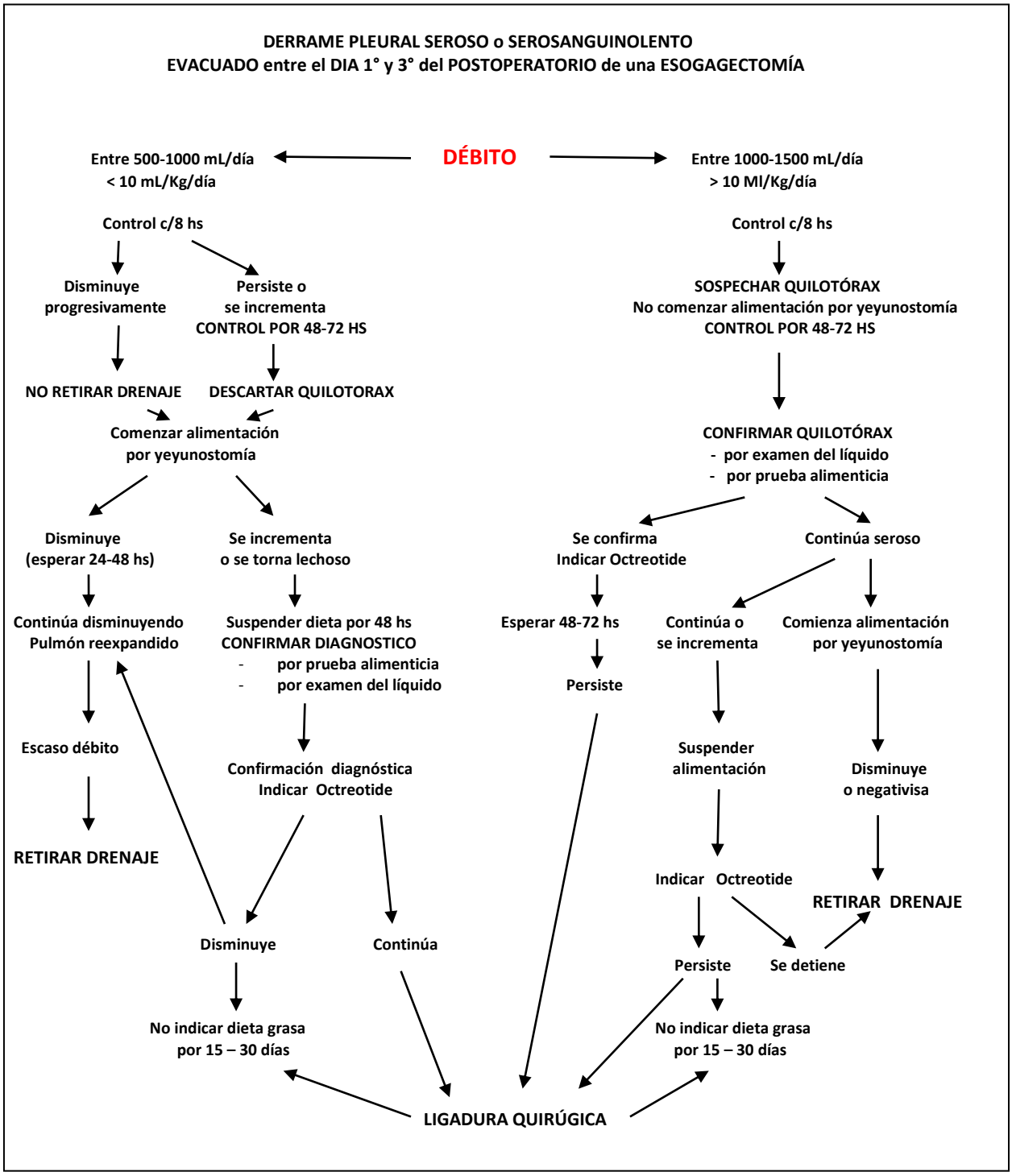

Para prescindir por completo de una toracotomía y ligar exclusivamente el conducto a través de la visión toracoscópica, otro abordaje sería posicionar un trócar de 10 mm en el 6º espacio intercostal, línea axilar media para la óptica, que correspondería al orificio del drenaje pleural; un segundo trócar de 10 mm en el 7º espacio línea axilar posterior, para elevar en bloque con una pinza pasahilo en ángulo recto, y desde la columna vertebral al tejido, entre la ácigos y la aorta. Un 3º trócar facilitará la separación medial de la gastroplastia.

Tabla 9.29: Algoritmo del tratamiento de un derrame pleural tardío

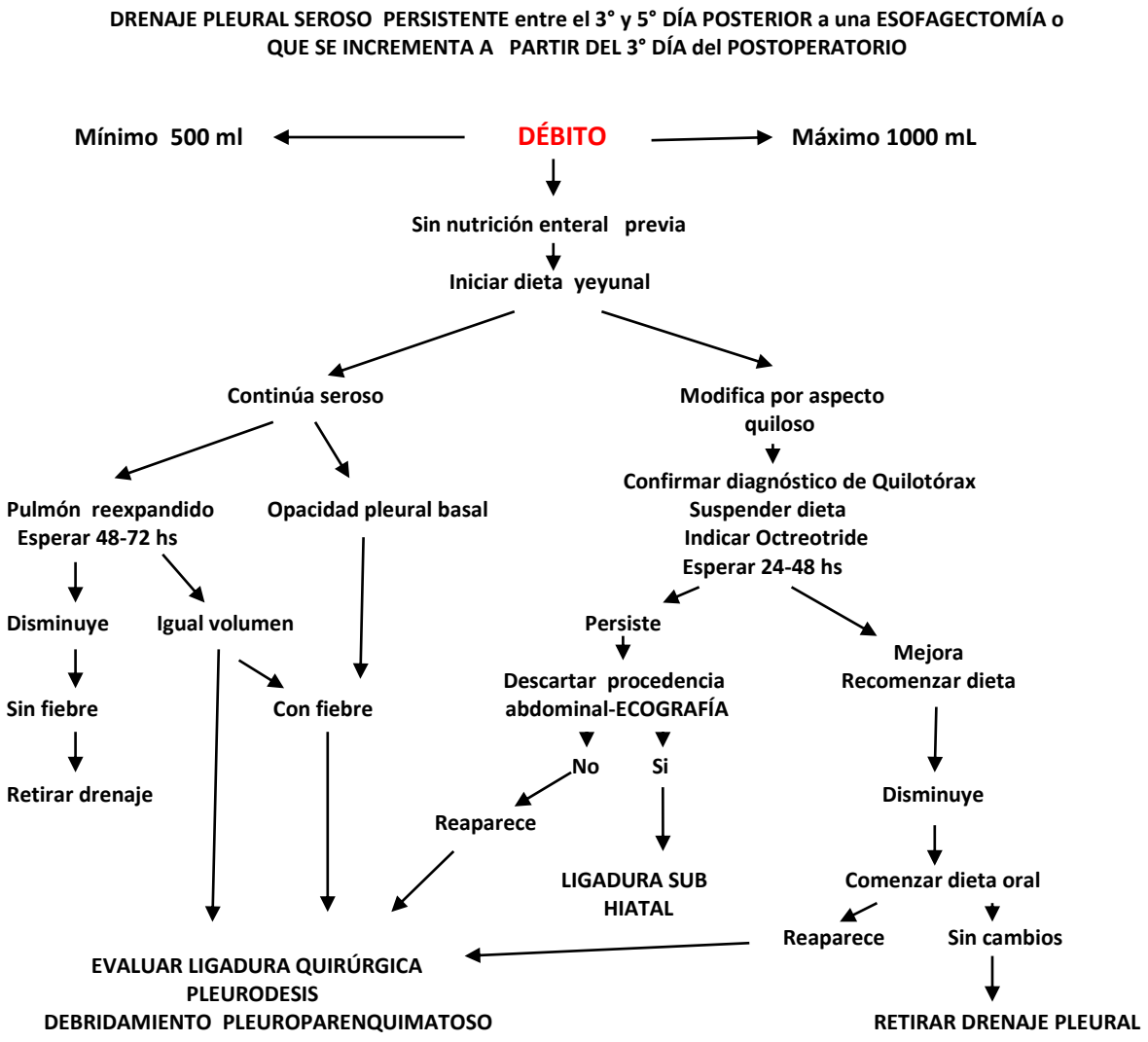

Por último, es importante destacar la observación de MacGrath y colab. (145), que solamente en el 50 % de los pacientes, ante una ruptura del conducto torácico el líquido presentó las características de quilo. En los restantes casos el aspecto fue seroso, amarillento, verdoso, serosanguinolento e incluso, de tipo sanguíneo lo que su desconocimiento puede motivar dudas o equivocaciones diagnósticas.

Gastroparesia

Es la dilatación aguda de la plastia gástrica translocada. Se detecta en las primeras 48 hs., cuando en el control radiográfico rutinario del tórax se visualiza una imagen aérea paramediastinal lateralizada a la derecha desde el ápex o de la proyección de la carina bronquial hasta la región diafragmática (Figura 9.29).

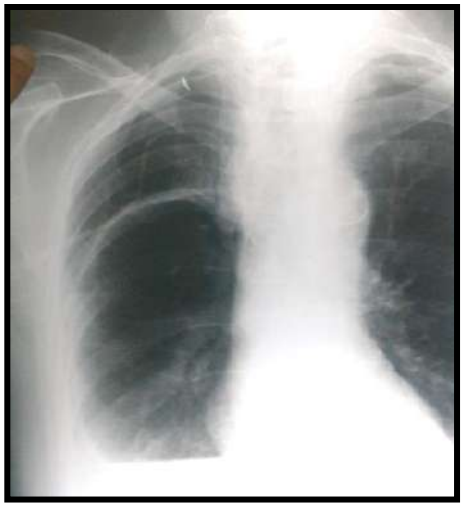

Figura 9.27: Dilatación de una plastia retromediastinal

Numerosas causas han sido planteadas, en el intento de dilucidar su patogénesis (Tabla 9.30), pero ninguna de ellas ha podido sustentarse como conclusión válida. Lo cierto es que esta complicación puede presentarse con el estómago completo elevado o con un tubo gástrico, con o sin drenaje pilórico o con o sin catéter nasogástrico aspirativo.

Collard (146), en base a investigaciones manométricas, al comprobar actividad contráctil en los estómagos translocados en su totalidad, consideró que era la plastia más conveniente por la preservación mayor del plexo parasimpático y su capacidad de acumulación alimenticia, lo que facilitaría un vaciamiento gástrico adecuado. Los hallazgos de Bemelman y colab. (147) han sido contradictorios; en una evaluación comparativa en 155 pacientes divididos en dos grupos, comunicó que en los estómagos tubulizados, por su limitada distensibilidad, se incrementaba con rapidez los gradientes tensionales, facilitando una evacuación gástrica a pesar de la disfunción o pasividad de la región antropilórica, incluso su sintomatología era subjetivamente mucho más tolerable.

Tabla 9.30: *Gastroparesia. Posibles causas etiológicas*

Orgánicas
- *Por imposibilidad de evacuar el contenido aéreo deglutido por edema anastomótico*
- Por compresión de la plastia en el mediastino superior en proyección al ángulo de Louis o la carina bronquial
- Por oclusión pilórica refleja, si no se realizó ningún tipo de drenaje gástrico
- Por estenosis de un hiato diafragmático no seccionado
Funcionales
- Por denervación vagal
- Por anulación de los agentes gástricos de secreción interna estimuladores del peristaltismo
- Por las tensiones negativas intrapleurales
- Por alimentación oral prematura

El paciente refiere dificultad respiratoria por la restricción del parénquima pulmonar comprimido y ante su presencia, el terapista deberá adoptar conductas apropiadas que mantengan la indemnidad de la sutura anastomótica cervical. Si no hubiese sido introducida durante el acto operatorio, el intento de aspirar el contenido aéreo mediante un catéter nasogástrico posibilita casi con seguridad, que por el edema anastomótico, este perfore la unión y se introduzca en el mediastino.

La fibroendoscopia es un recurso valedero siempre que exista experiencia en su manejo y conocimiento de las condiciones operatorias de quien asuma la responsabilidad, pero es de destacar que es posible lograr el objetivo, aunque temporalmente. Pueden requerirse nuevas endoscopias pero si al tercer intento la cámara gástrica no logra ser controlada, se deberá desistir del procedimiento. Ante un espasmo pilórico persistente, el tratamiento es la dilatación neumática con balón insuflable (148). Por último, el empleo de drogas aceleradoras del vaciamiento gástrico, es el recurso médico a utilizar y evaluar.

El dilema mayor que se esgrime es si la sutura de sección cardial o de la curvatura menor resistirá la tensión interna gaseosa. No es común que en ella se evidencie una dehiscencia, porque la propia pared costal limita su expansión. La gastroparesia puede durar entre tres a siete días, según la causa que la motivó, y de forma paulatina se objetivará que el proceso declina hasta casi desaparecer en tres semanas. Un tiempo más prolongado es posible en algunos casos, pero el cuadro no debe impedir el comienzo de la alimentación oral.

Comentario: *Hemos empleado siempre tubos gástricos de reemplazo y en 12 (1,45%) pacientes, observamos una dilatación preocupante, siempre con desplazamiento hacia la derecha. La primera pregunta que nos planteamos fue si no se trataba de una torsión indeseada en su elevación hacia el cuello, al perderse la noción de la correcta translocación, cuando la mano no la puede acompañar hasta el opérculo*

torácico y la abandona en el mediastino a un nivel proyectivo inmediatamente por arriba de la carina bronquial.

Nosotros no colocamos, a excepción de una exigua experiencia, catéter nasogástrico intraquirúrgico y nos oponemos a su inserción postoperatoria, cualquiera fuera el motivo esgrimido pero ante su requerimiento, con extremo cuidado, es un recurso válido. Tampoco hemos aceptado el examen fibroendoscópico porque en todos los casos pudimos manejarlo, sin haber randomizado su empleo, con drogas proquinéticas, en especial eritromicina por vía parenteral.

Por último, destacamos que no hemos observado el cuadro cuando utilizamos el catéter antirreflujo descrito y en escasas situaciones, el desarrollo de una fístula anastomótica motivó la atenuación radiológica de la cámara gástrica. La incertidumbre causal continúa a nuestro criterio prevaleciendo porque también comprobamos distensión parietal en plastia colónica.

Por nuestras observaciones, consideramos que el vaciamiento se produce por una conjunción entre la gravedad por el peso de los alimentos, la resistencia a la distensión y las residuales ondas propulsivas antrales, pero de todas ellas, jerarquizamos la primera.

Hoyos y colab. (149) han comunicado que la alimentación oral prematura puede ocasionar la dilatación del tubo gástrico y la potencial aspiración de su contenido, e incluso contribuir a la isquemia de la plastia. La gastroparesia también puede presentarse con la plastia ubicada en el espacio retroesternal, aunque no es frecuente.

Ante una gastroparesia que aparece meses después de la intervención y que no cede a la terapéutica habitual, sospechar fístula gastrobrónquica. Si se acompaña de accesos de tos y hemoptisis, el diagnóstico es muy probable. Por endoscopia es posible certificar la comunicación gastrobronquial.

Fístula anastomótica esofagogástrica

Es una complicación frustrante por prolongar el tiempo de internación, preocupante por la expoliación de fluidos a través de la cervicotomía, temida por la morbimortalidad que representa y expectante por la posible estenosis secundaria que ocasionaría.

Su incidencia varía en las experiencias de los distintos centros quirúrgicos entre 0 a 4%, 5 a 44% y 7 a 53% (150) (151) (152), pero estos resultados incluyen a las localizadas en la cavidad torácica y en el cuello. Al respecto, cuando se comparan ambos métodos, anastomosis cervical e intratorácica, esta última presenta una menor morbilidad con mayor mortalidad que contrasta con la primera, por requerir de una elongación visceral superior cuyo índice de filtración es mayor, pero por su drenaje externo que no altera significativamente ninguna función orgánica vital, tiene un coeficiente de mortalidad menor. Karariya y colab. (153) evaluaron 23 series con un total de 1353 pacientes resecados por vía transhiatal con anastomosis cervical, recopilando 15,1% de fístulas cervicales. Agrawal y colab. (154), en una serie de 111 casos intervenidos con la técnica de Ivor-Lewis, reportaron una incidencia del 9% de filtraciones con una mortalidad del 1,8%. Similares resultados comunicaron Sauvanet y colab. (155) que en una experiencia de 409 pacientes con anastomosis intratorácica, diagnosticaron

fístulas en el 9,2%, con un índice de decesos de 2,2%. Otros autores han comunicado resultados letales de hasta un 50%, que acontecieron principalmente por el desarrollo de neumonías, mediastinitis o sepsis (156) (157).

En las fístulas cervicales la mortalidad es mínima por su drenaje espontáneo al exterior pero si la misma afecta secundariamente al mediastino, puede llegar al 50% (158). A pesar de ello, el índice de decesos relacionado exclusivamente a la filtración cervical puede llegar al 10% (159).
Las controversias incluso subsisten cuando se trata de clasificar los distintos estadios de esta complicación, por lo que Bruce y colab. (160), con la intención de unificarlos, han propuesto utilizar la definición sugerida por el Surgical Infection Study Group, perteneciente al Grupo Multidisciplinario Británico, como se describe en la Tabla 9.31.

Tabla 9.31: Clasificación de las fístulas anastomóticas cervicales

Definición	Tipo	Tratamiento
Radiológica	Sin sintomatología clínica. El medio de contraste extravasado se visualiza bloqueado	Sin cambios
Filtración mínima (5º a 7º día)	Inflamación de los bordes de la cervicotomía. Fiebre Leucocitosis	Apertura cervicotomía. No comenzar dieta oral. Antibióticos
Filtración mayor (2º a 4º día)	Amplia disrupción comprobada por endoscopía. Sepsis	Apertura cervicotomía. Reintervención

Casson y colab. (161) optaron por la siguiente clasificación, de acuerdo a la severidad de la filtración y su manejo terapéutico. Tipo A: Fistulización radiológica. La filtración es descubierta en un paciente asintomático durante el estudio de control radiológico de la anastomosis. A la incisión cervical no hay necesidad de entreabrirla si no presenta signos locales de inflamación. No se requiere cobertura antibiótica y la alimentación, dependiendo del criterio del cirujano, puede ser suspendida por 2-3 días. Se trata de filtraciones bloqueadas por el mismo tejido reaccional adyacente. Tipo B: Fistulización clínica. Existe una observación clínica de tumefacción inflamatoria de la piel del cuello con eritema, tumefacción y crepitación y, una vez abierta, la herida rezuma secreción salival o contenido gástrico. Se tapona el lecho con gasas embebidas en solución salina y se indica antibióticos si hay evidencia de celulitis, infección de los planos profundos o un cultivo positivo de la herida. La alimentación es mantenida por yeyunostomía o por ingreso parenteral exclusivo hasta su oclusión y la confirmación radiológica por contraste. Tipo C: Fistulización compleja. Se asocia a sepsis, absceso mediastinal, colección pleural y empiema u otras asociaciones como neumonía, arritmias cardíacas, etc. Inmediatamente a la apertura de la cervicotomía se indica antibióticos de amplio espectro intravenoso. A menudo los pacientes requieren asistencia mecánica respiratoria y drogas de apoyo

hemodinámico. Una TAC de tórax puede objetivar abscesos o colecciones mediastinales, pleurales o peritoneales. Dentro de las primeras 12 hs. se les efectúa una esofagogastrofibroscopia para evaluar la viabilidad de la mucosa de la plastia gástrica y si es necesario, del complemento de drenajes quirúrgicos. La internación es prolongada. Tipo D: Filtración fulminante. La disrupción anastomótica es masiva por necrosis gástrica, por lo que se requiere de una inmediata evaluación de la plastia por endoscopia. La extirpación del estómago no viable es perentoria, mientras que al segmento inferior se lo conecta a la piel como gastrostoma para descomprimirlo y se drena el mediastino. Se realiza un esofagostoma cervical y los pacientes sobrevivientes son nutridos durante varios meses por yeyunostomía, hasta la reconstrucción del tránsito alimenticio con colon retroesternal.

Entre los factores predisponentes han sido mencionadas numerosas causas generales y locales que pueden influenciar para alterar la evolución satisfactoria de una anastomosis cervical (Tabla 9.32).

En ciertas situaciones todavía prevalecen actitudes disímiles, como cuando se trata de recuperar un equilibrio hidrosalinoproteico aconsejable para tolerar el acto operatorio. Es indudable que una obstrucción esofágica interfiere en la nutrición corporal o en la calidad de sus componentes elementales por lo que hipotéticamente, es conveniente un adecuado plan de corrección mediante un aporte calórico extraoral complementario, pero ante la presencia de una neoplasia, la actitud es conflictiva por el retardo terapéutico que supone el tiempo requerido para adecuar los parámetros nutricios y revertir el catabolismo. Otros factores que se mencionan, como el alcoholismo, la adicción tabáquica y la neoadyuvancia, no tienen una correlación directa con la filtración anastomótica pero son considerados como potenciales agentes que interfieren negativamente en las respuestas inmunológicas.

Entre las causas intraoperatorias y postoperatorias inmediatas, la hipotensión arterial ha sido destacada por su impacto nocivo en la perfusión y oxigenación tisular en general y de la plastia en particular, tanto como la liberación gástrica con exclusión de los pedículos coronarioestomáquico y gastroepiploico izquierdo, al suponer que los gradientes tensionales del oxígeno disminuían pero el concepto fue minimizado por Jacobi y colab. (162), al no corroborar en sus investigaciones evidencias significativas en las filtraciones anastomóticas.

Tabla 9.32: Factores predisponentes de la fístula anastomótica cervical

Patología preexistente
- neoadyuvancia
- diabetes
- insuficiencia respiratoria por patología pulmonar crónica
- enfermedades cardiovasculares
- desnutrición
- uso de esteroides
- tabaquismo
- alcoholismo
- edad avanzada
- hipoproteinemia (< 5 g/dl)
- hipoalbuminemia (< 3 g/dl)
- cirugía paliativa
- cirrosis hepática
- permeación neoplásica del borde anastomótico
- enfermedades renales
- localización tumoral
- estadio tumoral III-IV
Complicaciones intraoperatorias
- hipotensión
- ruta de translocación
- tracción exagerada de la plastia al rectificar su dirección
- cabos suturados a tensión
- traumatismo instrumental de los extremos anastomóticos
- tiempo operatorio
- transfusiones de glóbulos rojos
Factores inherentes al muñón esofágico
- ausencia de serosa
- fragilidad de las fibras musculares longitudinales
Factores inherentes al estómago
- amplio decolamiento
- extensa movilización
- disminución del aporte sanguíneo en su extremo proximal
- úlcera péptica cicatrizada
Factores inherentes al colon
- amplio decolamiento
- extensa movilización
- deficiente preparación
- compresión del pedículo vascular en la translocación retroesternal
Factores locales
- opérculo torácico estrecho
- hematomas adyacentes a la anastomosis
Factores indirectos
- escaso volumen del centro quirúrgico
- operador con limitada experiencia
Factores inherentes a la técnica operatoria
- material de sutura
- método empleado
- excesiva tracción de reacomodación distal de la plastia
- excesivo traumatismo de los labios con las aprehensiones instrumental de los bordes
- omisión de empleo de instrumental atraugrip
- nudos demasiado ajustados
Factores de desequilibrio postoperatorios
- ventilación asistida
- hipotensión
- taquiarritmias
- intubación laringotraqueal prolongada
- omisión de bloqueo peridural intraoperatorio

En el concepto de Peracchia (163), la evolución favorable de una anastomosis digestiva se basa en tres principios: 1 – la adecuada vascularización de los bordes; 2 – la técnica de sutura; 3 – la ausencia de tensión visceral.

Lerut y colab. (164) analizaron los factores inherentes al método operatorio utilizado. En lo que respecta a la plastia empleada de preferencia no encontraron diferencias entre la gástrica y la colónica, pero las contradicciones subsisten cuando se compara como sustituto a la plastia total del estómago con un tubo de la misma por resección de la curvatura menor. En el primero, todo su sistema de perfusión tisular permanece hipotéticamente indemne por preservarse los pedículos de ambas curvaturas. Por el contrario, en el tubo gástrico la vascularización proviene exclusivamente del pedículo gastroepiploico derecho, correspondiéndole al 60% distal una perfusión directa que disminuye en el siguiente 20% proximal, por lograrse a través de diminutas interconexiones submucosas entre los vasos provenientes de las arcadas de ambas curvaturas, para por fin limitarse en el 20% craneal a un plexo microvascular con evidente enlentecimiento del flujo (165). Como la anastomosis se realiza en este último sector, se presume que los bordes gástricos presentan en principio una inadecuada condición para una cicatrización satisfactoria, motivando a algunos cirujanos a resecar los últimos 4-6 cm, acortamiento que suplen con técnicas de alargamiento, como la maniobra de Kocher (166). En las conclusiones experimentales realizadas por Schilling y colab. (167) persiste hasta el presente un cierto desconocimiento del sentido del flujo en el neofundus gástrico de ambos tipos de plastia, por lo que todavía no es posible sustentar una conclusión valedera. Esta diferencia de criterios se refleja en la experiencia de Collard y colab. (168), que relataron una incidencia de 1% de fístulas utilizando el estómago completo, que contrastó con el 7,9% empleando el tubo gástrico, mientras que Fok y colab. (169) comunicaron que el retardo del vaciamiento gástrico, más frecuente en los estómagos totales translocados (170), se asoció con un elevado número de filtraciones anastomóticas.

Los abordajes más utilizados en la actualidad, el transtorácico y el cervicomediastinal, se han evaluado. Goldminc y colab. (171), en una experiencia randomizada, relataron que la incidencia fue de 9 y 6%, respectivamente, contrastando con la observación de Chu y colab. (172), en la que no comprobaron diferencias significativas. En el análisis de las vías de ascenso a la región cervical, el requerimiento de un trayecto más largo por el espacio retroesternal ha sido otro factor esgrimido por Orringer (173) como causa, al considerar que por esta vía la gastroplastia no encuentra una contención favorable de las estructuras adyacentes e infiere además, que su distensión, debida a su contenido aéreo interior, en los accesos de tos con glotis cerrada condicionaría una hipertensión sobre la sutura. Young y colab. (174) confirmaron en un estudio retrospectivo el elevado índice de fístulas con el empleo de transposiciones con mayor elongación.

Aunque es posible admitir que en la etiopatogenia de una fístula pueden intervenir numerosos factores, la opinión actual unánime es conceptuar una relación directa mayor con los aspectos operativos que con las alteraciones o deficiencias biológicas (175), destacándose que los defectos técnicos, en particular en el área anastomótica, tuvieron una responsabilidad cercana al 50% de las filtraciones postoperatorias (176). La vieja sentencia de Postlethwait y colab. (177) −“Una técnica meticulosa es más importante que el material de

sutura utilizado"−, enunciada en 1950, mantiene actual vigencia.

Se han debatido y publicado numerosas variantes metodológicas de sutura visceral, como las realizadas en forma manual exclusiva, mecánica, parcialmente mecánica, empleando puntos separados o sutura continua, considerando adecuado en un solo plano o en dos planos, con la preferencia de material irreabsorbible o absorbible e incluso con los nudos internos o por fuera de la luz orgánica. Todas estas variables fortalecen el criterio de que no existe una respuesta valedera única.

Bardini y colab (152), en un estudio randomizado de dos grupos similares, comparando la sutura interrumpida con la continua, comunicaron la inexistencia de una diferencia significativa entre ambos métodos, aunque para Dewar y colab. (178), cuando a esta última se le asocia una hipoalbuminemia preoperatoria, una pérdida significativa de sangre intraoperatoria y retardo en la evacuación gástrica, el índice de filtración aumenta de forma ostensible. Zieren y colab. (179) no comprobaron diferencias cuando realizaron la unión en uno o dos planos. Mathisen y colab. (180) han destacado que con sutura manual en dos planos, con nudos intraluminales para evitar microabscesos en la línea de sutura, no tuvieron ninguna filtración en su amplia serie. Por su parte, Fox y colab. (181), en una evaluación retrospectiva de pacientes a quienes se les realizó anastomosis manual, en un plano de sutura continua, con un grupo en el que se empleó sutura mecánica circular, la diferencia observada fue mínima a favor de esta última.

Recientemente, Orringer y colab. (182) han introducido la anastomosis cervical semimecánica con la que han reducido el número de filtraciones de 10 a 15% con la técnica manual, a 2,7% con la primera. Collard y colab. (168), en una investigación randomizada, comunicaron que hubo fistulización en el 6,2% de pacientes con esta técnica, que contrastó con la ausencia de fístulas en el grupo en el que se empleó sutura manual exclusiva.

Así también fue valorado el drenaje cervical en una experiencia randomizada realizada por Choi y colab. (183) comparando la aspiración mediante presión negativa con la herida cervical ocluida sin ningún tipo de avenamiento. Al no comprobarse filtraciones anastomóticas, consideraron que el drenaje cervical rutinario del cuello es innecesario (497).

Por su parte, Miller y colab. (184) han documentado que existe una relación directa entre una evolución favorable de la anastomosis con la experiencia acumulada por el número de casos tratados, y por último, en un intento por conocer la importancia de la peristalsis y de los gradientes de presión intraluminal en el esófago remanente como causa de filtración, Mathew y colab. (185), por la disminuida capacidad contráctil detectada manométricamente, no pudieron arribar a ninguna conclusión predictiva.

Tabla 9.33: Causas de fístulas anastomóticas en relación al período de su diagnóstico

Tiempo	***Posible causa***
Entre 2 a 4 días	*Necrosis del fundus por isquemia*
Entre 3 a 5 días	*Por defectos técnicos*
Entre 7 a 9 días	*Por isquemia sectorial*
Entre 120 a 180 días	*Por recidiva neoplásica*

Si el abordaje cervical ha sido ocluido por completo, es posible predecir una evolución satisfactoria si la compresión suave de la herida es indolorora o produce solo una leve molestia, pero si el dolor se incrementara a partir del 4º día, más puntualmente en el 7º día e incluso hasta el 8º ó 12º día del postoperatorio, con ciertas molestias referidas de forma espontánea por el paciente, con o sin disminución de la movilidad del cuello y la zona se muestra turgente, con los labios edematosos o inflamados, o incluso aparentemente normal, con o sin crepitación, la apertura de la incisión es perentoria y obligatoria si se expulsa espontáneamente secreción purulenta fétida. Existe la posibilidad de que no se obtenga ningún tipo de secreción, pero ante esta circunstancia, el operador no dudará en dejar los labios entreabiertos y que la herida cicatrice por segunda. Recordamos que la filtración puede ocurrir sin exteriorizarse por la cervicotomía, por lo que deberá controlarse las cavidades pleurales y el mediastino por si se ha vehiculizado hacia esos sectores. Distinto es si se detecta un cuadro febril o subfebril persistente en ese período. La comprobación de una filtración hasta ese momento desconocida deberá ser descartada, a través de los controles radiológicos del tórax o por contraste de la plastia con compuestos baritados. Por último, aunque mínimamente, la dehiscencia es factible hasta el 20º día pero puede ser más tardía, con la insición ocluída y sin presentar estenosis o cierta obstrucción en la anastomosis.

En la mayoría de los casos, la saliva mezclada con las secreciones digestivas distales se exterioriza de manera espontánea por la cervicotomía, requiriendo numerosos cambios de los apósitos de contención. Inmediatamente con una sedación suave, en la misma cama del paciente, mediante maniobras digitales se penetra en el espacio prevertebral, debridando los planos periviscerales, para lograr el máximo avenamiento de las secreciones acumuladas y así neutralizar o evitar un mayor compromiso inflamatorio en los tejidos vecinos.

El torso elevado es exigido para contener la regurgitación súbita e impredecible y la aspiración continua del lecho fistuloso, y si bien esta posición puede mejorar la molesta situación postoperatoria, no logra la efectividad deseable. El paciente se angustia, se deprime y desvaloriza todo intento médico para revertir una situación que espontánea y paulatinamente se ocluirá entre 15 a 21 días. La piel circundante deberá ser protegida de la agresión de los fermentos digestivos que la inflaman agregando otras molestias a su perturbado cuello. La alimentación oral deberá suspenderse o postergarse si no se había comenzado, y la nutrición requerida se mantendrá por el aporte parenteral, o mejor por el enteral si se había previsto una yeyunostomía durante la intervención. Con los accesos de tos, la expoliación por la cervicotomía se exacerba al incrementarse la negatividad pleural, deslizándose las secreciones libremente por el tórax del paciente. Lerut (164) utiliza somastostatina para disminuir el volumen de la secreción gástrica e inhibidores de la bomba de protones para neutralizar el contenido ácido. En estas circunstancias, el empleo de un examen endoscópico con dilatación temprana ha sido reportado por Trentino y colab. (151) y por Orringer y Lemmer (186) dentro de las siguientes 48 hs. El objetivo de estas maniobras es evaluar el estado de la anastomosis y dilatar su luz que hipotéticamente provocaría un estrechamiento relativo por la inflamación local, a la que se sumaría un gradiente espasmódico que mantendría la filtración por el obstáculo distal, retardando la oclusión espontánea de la fístula y además, como prevención de la estenosis alejada. Si bien se han preconizado dilataciones con bujías

desde el calibre 10 mm ó 30 F hasta el calibre 15 mm ó 48 French, dentro de la primera semana de la filtración, por cautela sobre un área muy inflamada, con disrupción parcial de bordes anastomóticos y sin una seguridad óptima de infiltración de colágeno, es preferible emplear diámetros menores para evitar una involuntaria lesión mayor.

A partir de la presencia de esta filtración, todo cuadro aspirativo traqueobronquial, si hubiese sido sospechado o comprobado hasta ese instante, mejorará por la fácil exteriorización del contenido digestivo. Después de diez a veinte días, aproximadamente (término medio: 15 días), la filtración tiende, poco a poco, a ser contenida por la oclusión de la brecha, pudiendo comenzarse con la ingesta oral. De preferencia se indicarán alimentos semiblandos, enseñándole al paciente que con sus dedos −índice, medio y anular− de la mano izquierda, realice una presión suave pero sostenida en la parte inferior del borde anterior del esternocleidomastoideo, para obstaculizar el residuo de extravasación.

Tabla 9.34: Medidas a indicar ante una filtración cervical anastomótica menor o limitada

a. Tranquilizar al paciente
b. Suspender o no comenzar con la alimentación oral
c. Posición semisentado permanente
d. Apertura completa de la cervicotomía
e. Mantener o incrementar la alimentación enteral o parenteral
f. Cobertura del lecho con gasas humidificadas con solución fisiológica cambiándolas 3 a 4 veces por día o lo que fuera necesario
g. Evaluar cavidades pleurales y mediastino por filtración intratorácica
h. Proteger la piel circundante
i. Probar con aspiración permanente la succión de la secreción filtrante
j. Incrementar la kinesioterapia respiratoria para desobstruir el árbol bronquial y anular los accesos tusígenos
k. Prescribir y evaluar somastotatina, antibióticos e inhibidores de la bomba de protones
l. Colocar azúcar el lecho cervical 2 veces por día
m. Ingestas de sorbos de agua con antiséptico mientras se aspira para remover tejidos necróticos
n. Endoscopía evaluatoria y dilatación entre el 12º y 15º día del posoperatorio. Precaución durante la primera semana
o. Al recomenzar las ingestas flexionar y lateralizar la cabeza hacia la izquierda y abajo comprimiendo digitalmente el borde anterior del esternocleidomastoideo (del lado del abordaje) inmediatamente por arriba de la clavícula mientras deglute.

Tabla 9.35: Algoritmo ante una filtración radiológica bloqueada

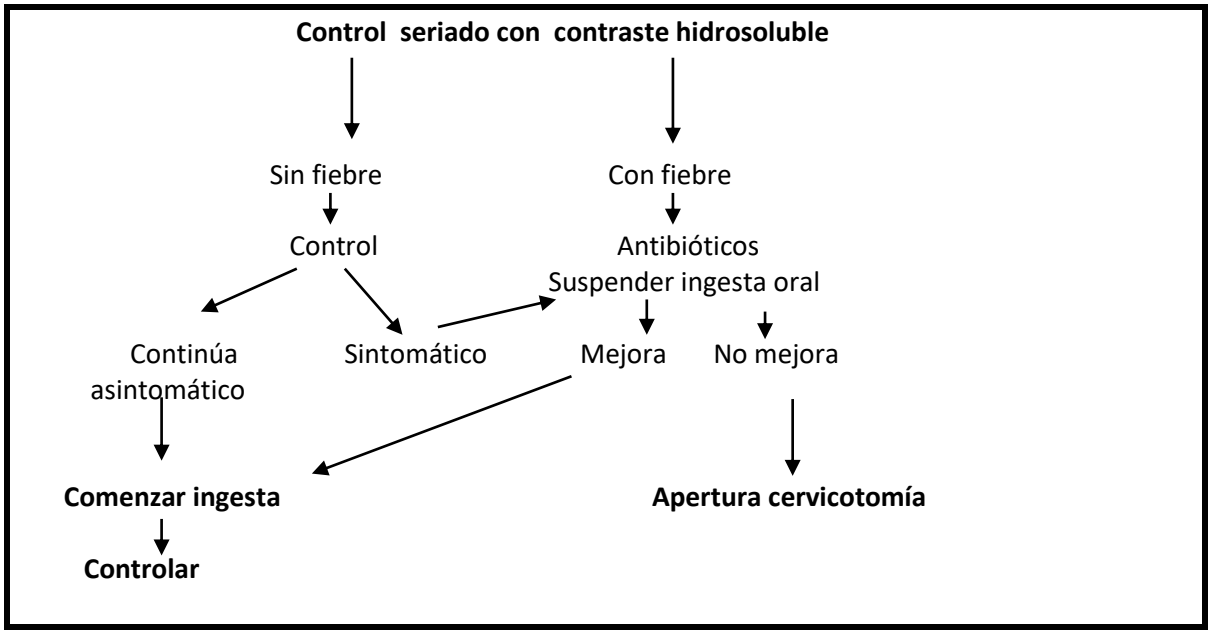

Tabla 9.36: Algoritmo de una filtración anastomótica cervical clínicamente diagnosticada

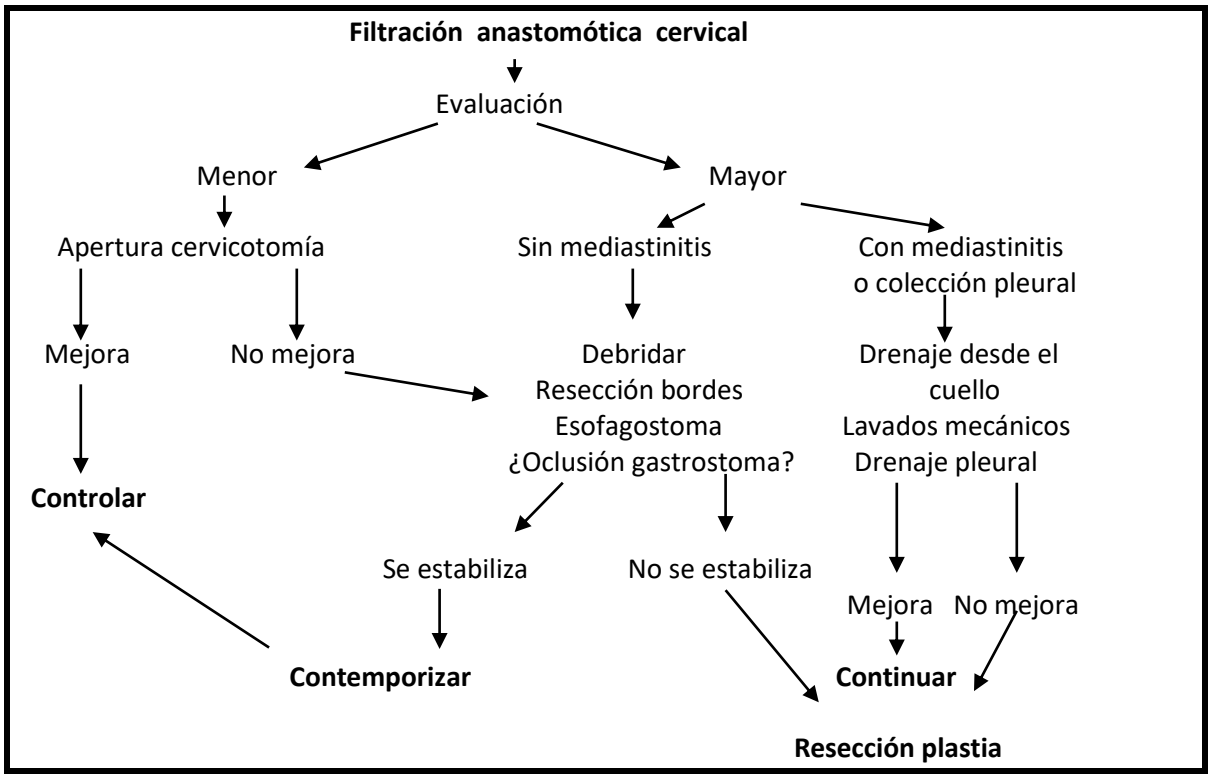

La filtración cervical habitualmente se soluciona con el avenamiento local, pero en el 5% de los casos no se resuelve con medidas conservadoras (159), por lo que si el estado general es adecuado y el inicio de la fístula temprano, la reintervención tratará de soslayar alguna falla técnica desapercibida durante el acto operatorio.

Por el contrario, la completa dehiscencia de la sutura es infrecuente (1 a 3%). El cuadro evidencia un compromiso funcional severo y progresivo condicionando un riesgo de vida muy elevado, por lo que requiere de medidas urgentes para equilibrar la precaria situación. La objetivación endoscópica es perentoria para evaluar el estado de la anastomosis y si se observa una necrosis extendida puntualmente del labio gástrico, con o sin dehiscencia anastomótica, se impone una agresiva e inmediata intervención quirúrgica para controlar la mediastinitis y la sepsis (187). El abordaje cervical es reabierto, los puntos de sutura son extraídos y con suaves maniobras digitales, se explora el espacio prevertebral por detrás de la plastia, en dirección al mediastino. El abocamiento a la piel de los dos cabos para desviar la saliva al exterior y minimizar las complicaciones sépticas es la prioridad, recordando que si el extremo esofágico exige una tensión significativa, el recurso de la extirpación del esternocleidomastoideo permite neutralizarla. Al cabo inferior se le resecará toda el área necrosada y de acuerdo a la extensión de la misma, se abocará como orificio a la piel o podrá ocluirse su extremo con puntos simples de sutura o mediante una jareta, empleando seda de color negro para su posterior reconocimiento. Si se hubiera prescindido de la yeyunostomía, por su luz es posible introducir un catéter K 108 para nutrición enteral. El mediastino siempre se encuentra comprometido, por lo que drenará convenientemente y en muy raros casos de mediastinitis limitada, se puede considerar la inmediata reconstrucción con otro tipo de plastia, evitando la necesidad de una esofagostomía temporaria.

Una vez obtenida la recuperación funcional del paciente y de toda el área adyacente a los cabos disociados, es posible la reconstrucción mediante una reanastomosis, pero difícil de lograr si la plastia no logra ser movilizada de forma adecuada. La extirpación de la epífisis interna clavicular y el primer cartílago costoesternal izquierdo facilitan un mayor campo operatorio, pero si se justiprecia que la unión condiciona una inadecuada tensión, será necesario decidir su abandono o extirpación y sustituirla con colon o yeyuno translocados por vía retroesternal o subcutánea.

Morita y colab. (188) han comunicado una reparación simple que utilizan en las filtraciones con plastias gástricas o colónicas subcutáneas, que indican cuando después de un mes estas no muestran una tendencia a la reparación espontánea. Emplean un colgajo miocutáneo del pectoral mayor derecho o izquierdo, dependiendo del lugar cervical de la filtración. Extirpan la piel circundante inflamada por las excreciones y proceden a la apertura de un túnel subcutáneo que le permita seccionar las adherencias a la plastia para obtener una movilización proximal y realizar una nueva sutura con cabos sin tensión. A continuación, mediante una incisión oblicua de la piel desde el hueco acromio-humero-clavicular y en dirección al apéndice xifoides, abordan el pectoral mayor y disecan una losange de aproximadamente 4 cm de diámetro, preservando una isla dérmica distal también de 4 cm de circunferencia. Mediante maniobras digitales o instrumentales confeccionan un túnel subcutáneo en dirección a la anastomosis cervical, con una amplitud

conveniente para no interferir en el compromiso del pedículo vascular acromiotorácico. El lecho distal muscular es directamente suturado sobre la anastomosis, mientras que con el injerto dérmico ocluyen la brecha de piel (Figura 9.28).

Según los autores, el procedimiento es fácilmente realizable e incluso puede ser utilizado a través de una resección lateral del 2º arco costal para ocluir un desgarro de la membranosa traqueal. Se diferencia del procedimiento propuesto por Heitmiller y colab. (189) en que ellos lo indican para las filtraciones con plastias por vía retromediastinal o retroesternal y con la dermis de la isla suturada hacia el interior de la brecha. Morita opina que en las sustituciones preesternales la posibilidad de una oclusión espontánea es dificultosa, lo que no acontece con las observadas por las otras vías en las que el aporte tisular adyacente favorece la cicatrización.

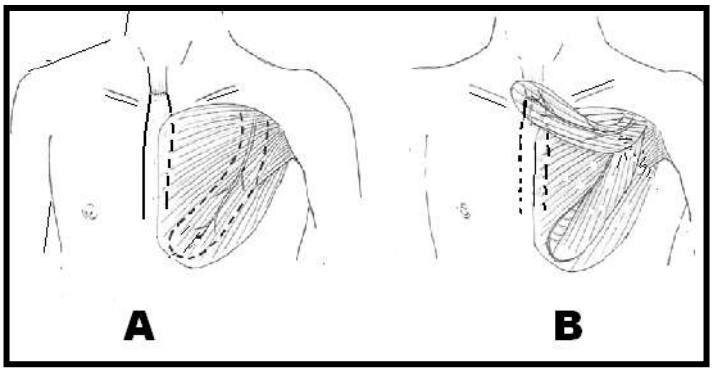

Figura 9.28: Técnica de Morita. A – Diagramación del injerto miocutáneo del pectoral mayor. B – Tunelización subcutánea del injerto

Por último, es importante reconocer el esfuerzo que han dedicado numerosos investigadores con la intención de controlar, mejorar o anular la aparición de esta complicación. Persuadidos que su relativa frecuencia podría subsanarse con un mayor aporte vascular al extremo cefálico de cualquier plastia, sugirieron su incremento puntualmente en ese sector (190) (191), pero a pesar que se han utilizado numerosas técnicas para evaluar o mejorar intraoperatoriamente el aporte sanguíneo y poder predecir la disrupción anastomótica, ninguna ha consensuado una valoración sustentable al respecto.

Pieri y colab. (192), han reportado que mediante la flujometría por Laser las mediciones de la vascularización del tubo no predecía el desarrollo de las fístulas pero podrían ser de valor para conocer su posible evolución hacia una estenosis de la misma. Idénticas comprobaciones fueron logradas con la complementación de la oximetría de pulso.

Urschel (193) ha sugerido que el condicionante isquémico podría ser neutralizado si entre 2 a 3 semanas previa a la esofagectomía se realizaba una desvascularización gástrica por vía laparoscópica preservando únicamente al pedículo de la gastroepiploica derecha.

Por su parte, Matsubara y colab. (194), sugirieron incrementar su aporte mediante la microanastomosis de los vasos cortos a pedículos vasculares del cuello. Con la anastomosis venosa solamente el flujo se incrementaba un

tercio y con el complemento de la anastomosis arterial, el resultado era del 100%, disminuyendo la incidencia de fístulas.

Matsuzaki y colab. (195), comunicaron a su vez que con una infusión endovenosa de prostaglandina E1, se observaba el aumento del flujo sin constatarse ningún efecto adverso significativo.

Comentarios: *Es la complicación temprana más frecuente pero afortunadamente su incidencia, morbilidad y mortalidad han disminuido significativamente en los últimos años, oscilando alrededor del 12% (163). En nuestra primera serie, hasta el año 1990, el índice fue del 26,2% y, de forma paulatina, hemos podido disminuirlo al 18,7%, mediante la anulación de los factores que presumimos eran determinantes pero en los últimos 110 pacientes, su incidencia es aproximadamente del 12 %.*

En una serie anterior, hemos dejado entreabierta pero con puntos diferidos a la mitad inferior de la cervicotomía, por si hubiese sido necesario ocluir la brecha en caso de detectar la succión de aire que se vehiculizaba por el mediastino hacia la cavidad pleural, observándose por el tubo de drenaje la evacuación persistente de contenido aéreo. A nuestro criterio, lo experimentamos en el intento de posibilitar una evacuación rápida del contenido salivar y/o digestivo distal y así evitar su presión por compresión sobre las estructuras adyacentes. La herida cicatrizaba por segunda en un plazo variable de 15 a 21 días. En la actualidad, ocluimos la cervicotomía de primera intención sin ningún drenaje.

La colocación de un drenaje semirrígido en el propio lecho de la dehiscencia anastomótica, por detrás de la articulación esternoclavicular para la aspiración de las secreciones, tratando de direccionar al trayecto fistuloso, es una intención primaria difícil de lograr. La superposición de los planos anatómicos y el obvio temor de provocar mayores daños son factores que han gravitado cada vez que lo experimentamos. En las algunas fístulas, hemos utilizando una cánula de silastic como aspirativo permanente. La misma, al contener un tutor metálico en su pared, permite mantener su diámetro interno inalterable al adaptar su angulación a los requerimientos para su estabilidad. En la situación que durante la aspiración los tejidos se adhieran y obstruyan la succión, le adosamos un catéter K 30 con ambos extremos libres para que el aire que se vehiculiza por su interior logre un correcto funcionalismo (Fig. 9.29).



Figuras 9.29: Cánulas de silastic con tutor metálico interior que permite angulaciones sin modificar el díametro de su luz interna.

Cuando se detecta una filtración, sugerimos aplicar sobre el lecho azúcar varias veces por día por sus propiedades debridante, estimulante del tejido de granulación y antimicrobiana al inducir una acidificación del lecho. Así también, la indemnidad de la piel circundante deberá ser preservada mediante la protección con distintos compuestos (barniz marino, vaselina, esmalte incoloro de uñas, pomada de aluminio o pasta de caraya).

No hemos realizado controles de rutina previos a la ingesta en prácticamente los últimos 500 casos. Destacamos que cuando lo realizábamos en la primera serie de nuestra experiencia, en el 55% de los examinados solo hemos observado pequeñas filtraciones bloqueadas y asintomáticas, que no nos impedían comenzar con la alimentación oral. Por lo tanto, decidimos que si el paciente se encuentra clínicamente equilibrado y por el control diario del abordaje cervical, no detectamos ninguna sospecha de filtración, el examen puede ser obviado.

Sintetizando, destacamos que son numerosos los factores que intervienen en su prevención y si bien alguno de ellos puede tener mayor jerarquía, todos en su conjunto se asocian para lograr la cicatrización adecuada. La atraumática movilización del órgano sustituto, la adecuada transposición de la plastia, su correcta orientación en su ascenso mediastinal, la ausencia de compresión en la entrada del tórax, el empleo de material quirúrgico adecuado, en particular atraugrip, la sutura anastomótica sin tensión, la habilidad y experiencia del cirujano, el volumen del centro quirúrgico y el interés y dedicación de todo un conjunto de profesionales en la atención de estos pacientes complejos, adquieren relevancia para que esta complicación presente hoy una menor incidencia, o por lo menos que no se acompañe del grave pronóstico comunicado (164)(197)(198)(199)(200).

En las sustituciones por acalasia avanzada o recidivante, el índice de filtración contrasta con las realizadas por cáncer o por otras patologías benignas. Es posible considerar que una mejor vascularización del cabo esofágico, el engrosamiento parietal por la disquinesia y el estado nutritivo prevalecen como factores determinantes.

Fístulas anastomóticas en la interposición cologástrica

De las tres anastomosis que es necesario realizar cuando la interposición es colónica, la cervical presenta la mayor incidencia y los factores que prevalecen son similares a los relatados con el empleo gástrico como sustituto. Habitualmente acontece entre el 7º y 14º del postoperatorio, con evidentes signos de infección cervical, aunque su diagnóstico asintomático también es posible si de rutina se realiza un control radiológico contrastado entre el 7º y 8º día, previo a la ingesta de alimentos. Con un adecuado drenaje, suspensión o adecuación de toda ingesta oral y el aporte nutricional por vía parenteral o yeyunal, entre 2 y 3 semanas puede lograrse su espontánea oclusión.

La segunda filtración anastomótica posible en frecuencia es en la unión colo-colónica o ileo-colónica. El cuadro abdominal es el de una perforación de víscera hueca y peritonitis con defensa generalizada, o localizada si la infección es bloqueada. Es consenso que el factor etiológico se corresponde a defectos técnicos, aunque otras causas como la alteración de la perfusión arterial o del drenaje venoso no deben ser descartadas. Una relaparotomía, con lavados profusos de la cavidad y adecuados drenajes, logra controlar esta dehiscencia. No es frecuente que se requiera una colostomía o ileostomía de descarga pero su indicación no deberá descartarse, ni minimizarla, ni demorarla por el margen de seguridad que otorga, pero si en principio, las secreciones se han evacuado espontáneamente a través de la herida operatoria con un débito horario no preocupante, no se asocia a una reacción peritoneal y no interfiere en el aspecto nutritivo ni general, el empleo de una succión continua mediante el sistema por vacío extracorporal, es posible utilizarlo como método primario y su permanecia se regirá de acuerdo a los resultados recogidos en un lapso de tiempo preconvenido.

Por último, una filtración de la anastomosis cologástrica es muy rara. Al igual que en la situación anterior, el cuadro puede ser el de una peritonitis difusa o localizada tipo absceso subfrénico. El cirujano valorará la necesidad de abordar el abdomen o utilizar los drenajes percutáneos.

Cuando el colon distal ha sido anastomosado al yeyuno, esta unión presenta una frecuencia mayor que la colo-cólica. Por lo común, el proceso infeccioso peritoneal es bloqueado en el área subdiafragmática pero se impone una relaparotomía, para anular la dehiscencia con una nueva sutura si es posible o para un adecuado posicionamiento de avenamientos que permita el drenaje y lavados de sector comprometido.

Comentarios: *En nuestra serie, la incidencia de filtraciones anastomóticas cervical ha sido del 9%, ostensiblemente menor que con el estómago, y todas evolucionaron hacia su oclusión espontánea con las medidas generales conocidas. Con respecto a las anastomosis abdominales, solo tuvimos una dehiscencia del colon con un asa yeyunal en omega, que resolvimos mediante una resección segmentaria del extremo colónico y empleando una sutura mecánica circular y una segunda de la colo-yeyunal que fue tratada mediante el sistema de vacío continuo (Si Va Co), ocluyéndose espontáneamente en 2 semanas, pero es necesario aclarar que el reemplazo colónico fue empleado mayoritariamente en pacientes con patología esofágica benigna.*

Mediastinitis

El mediastino puede ser comparado con un cono truncado cuya base es el diafragma; sus caras laterales, las cavidades pleurales; la cara anterior, el plastrón esternocondrocostal; la posterior, la columna dorsal y el vértice delimitado por la primera vértebra dorsal, ambas primeras costillas y el borde superior del manubrio esternal.

En toda esa vital área, los mecanismos defensivos son casi inexistentes por la ausencia de una protección serosa, por lo que cualquier infección encuentra un camino expedito para propagarse.

La mediastinitis descendente tiene una elevada mortalidad, cercana al 36% a pesar de la calidad de la imagenología, de la efectividad antibiótica y de las complejas medidas de resucitación (209). Con respecto al esófago, la irrupción de las corrosivas secreciones y enzimas digestivas provocan en primer lugar una mediastinitis química con inmediata colonización por gérmenes aerobios y anaerobios que desbordan en un terreno inmunológicamente deficitario, por su patología y por la cirugía efectuada, todo mecanismo defensivo que pueda oponerse. Un diagnóstico tardío o la indicación de medidas meramente contemplativas o una actitud titubeante retardan una terapéutica apropiada, incrementando la morbimortalidad (214).

Las infecciones desde el cuello pueden propagarse por tres diferentes espacios torácicos según el proceso que la origine: 1 – pretraqueal; 2 – visceral; 3 – prevertebral (212). En lo que respecta al compromiso del espacio en relación al reemplazo esofágico, el origen más habitual es por la filtración anastomótica cervical y la ruta más frecuente de contaminación se canaliza por las fascias prevertebrales. La presión negativa intratorácica atrae a las secreciones digestivas y a través de los planos fasciales y anfractuosidades existentes entre las diversas estructuras, por gravedad discurren por todo el tejido celuloadiposo provocando edema, celulitis, necrosis y abscesos. En su permanente progresión, los fluidos se asientan sobre el plano diafragmático acumulándose en una cavidad virtual por detrás del corazón y contenido lateralmente por ambas pleuras, a las que de inmediato contamina. La segunda posibilidad es por dehiscencia de la sutura inferior de la gastroplastia y la tercera, por vehiculización de colecciones supuradas subdiafragmáticas que, por la apertura quirúrgica del hiato, son fácilmente atraídos hacia el mediastino cuando su volumen logra una expansión ostensible y su localización se proyecta en las cercanías de los diafragmas (Figura 9.30).

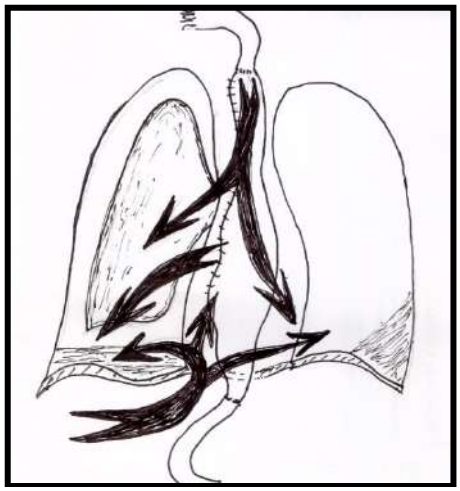

Figura 9.30: Vías de contaminación del mediastino en la reconstrucción digestiva. A: por filtración de la anastomosis cervical; B: por dehiscencia parcial de la sutura distal de la plastia; C: por vehiculización de colecciones abdominales

El compromiso séptico produce de inmediato una agravación de la evolución postoperatoria con excitación, confusión, dolor precordial o referido a la pared posterior del tórax, fiebre, taquicardia,

leucocitosis con predominio neutrófilo. La disnea implica contaminación pleural o retención hídrica parenquimatosa. Un examen tomográfico permite evaluar la situación por la presencia de abscesos mediastinales y el compromiso pleural, pero es mediante la ingesta monitoreada de pequeños volúmenes de contraste hidrosoluble, si es posible con el paciente en posición erguida, que se localiza al sitio más declive de acumulación de la secreción filtrada. En su evolución incontrolada la falla multiorgánica es la causa más común de desenlace.

Con maniobras previas de estabilización hemodinámica, respiratoria y cobertura antibiótica empírica inicial, el abordaje mediastinal por la cervicotomía se impone como recurso perentorio mínimo. Por detrás de la plastia, divulsionando con suavidad con maniobras digitales, en contacto con el plano de la columna vertebral dorsal, se penetra en su sector posterior. Una vez en el límite de la exploración digital se introduce una sonda o catéter a ciegas, o preferentemente bajo control radiológico, progresándola hasta obtener material acumulado, por lo general de característica saniosa (213). La primera muestra se envía a bacteriología para detectar el o los agentes actuantes y la sensibilidad antibiótica, mientras de inmediato se comienza con el lavado continuo y aspirativo (tres o cuatro veces por día), hasta lograr un líquido de aspecto límpido, indicación que proseguirá durante los días subsiguientes. El catéter introducido por la cervicotomía permitirá, por el volumen y la característica del líquido extraído, conocer la evolución del proceso a la vez que introduciendo por él un compuesto de contraste hidrosoluble, se pueden documentar la ubicación y los diámetros de la cavidad distal.

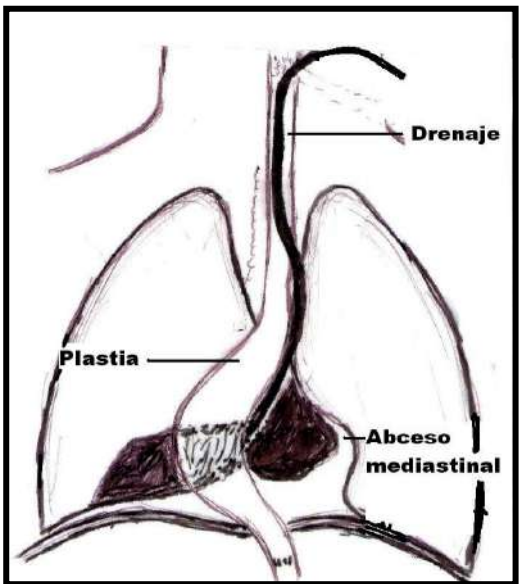

Figura 9.31: Esquema de la ubicación del catéter en la colección mediastinal

Si por el examen tomográfico previo o por los controles radiológicos posteriores se observara una colección pleural, sin importar de su volumen, se procederá a su avenamiento. Estrera y colab. (204) han recomendado el drenaje sistemático de las pleuras ante toda mediastinitis que se extiende por debajo del plano de la 4ª vértebra dorsal o de la proyección de la bifurcación traqueal, por los empiemas que se asocian cuando ese nivel es distalmente superado.

Cuando el cuadro séptico es clínicamente neutralizado, la aspiración de la cavidad obtiene escaso material acumulado con modificación de su aspecto macroscópico, el control de las pleuras no denota colecciones ni actividad microbiana y las imágenes contrastadas de la cavidad mediastinal evidencian un ostensible retroceso. La paulatina extracción del catéter podría entonces iniciarse.

Pero si el agravamiento clínico, la sepsis y el fracaso del avenamiento cervical y pleural no logran ser contenidos, se

imponen nuevas evaluaciones topográficas para reconocer si otros espacios o colecciones no drenadas de la forma adecuada son las causas de la septicidad (200). Otros procedimientos quirúrgicos deben ser evaluados e indicados ante requerimientos puntuales, como la necesidad de drenar el espacio mediastinal anterior a través de un abordaje subxifoideo, con o sin pericardiotomía si en la cavidad pericárdica se hubiese detectado colecciones inflamatorias, e incluso esternotomía mediana, toracotomía lateral o simultánea o anteriores tipo Clamshell, amplias o pequeñas, con oclusión inmediata o diferida tipo ventana pleuropulmonar con o sin reiterados drenajes pleurales o mediastinales. Es decir, tratar de utilizar todos los recursos disponibles, necesarios y sin dilaciones con el único objetivo de evitar la potencial elevada mortalidad.

El compromiso de la vía aérea deberá ser evaluado en forma permanente. El recurso de la traqueostomía para aspirar secreciones, una adecuada ventilación y el bloqueo del aparato respiratorio del digestivo son medidas razonables a utilizar “cuando son puestas a consideración”.

Mientras continúa pendiente el informe de los cultivos bacteriológicos, debe imponerse especial atención sobre la reinfección por la flora faríngea y los gérmenes oportunistas, como la candidiasis o la aspergilosis, en especial cuando se trata de un paciente debilitado o inmunodeprimido.

La mayor controversia se centra, en las situaciones límite, en determinar si es necesario extraer la plastia de la continuidad digestiva. Para tomar la decisión es conveniente valorar el grado y extensión de la necrosis, la situación del paciente y la táctica y estrategia de reconstrucción posterior. Kakavoulis y colab. (205) comunicaron un caso tratado con éxito realizándole un esofagostoma antetorácico, resecando el sector de estómago necrosado y tratándole un empiema por toracotomía y una peritonitis concomitante. La reconstrucción fue lograda dos meses después con un asa yeyunal transpuesta por vía subcutánea preesternal. Una nueva filtración requirió la movilización abdominal del asa exteriorizada, la apertura del túnel preesternal, una reanastomosis y la cobertura de la brecha quirúrgica con epiplón translocado y suturado a los bordes dérmicos adyacentes. Sin embargo, Obertop y colab. (206) recurrieron a la cirugía de salvataje realizando de inmediato la remoción del tejido necrosado, un esofagostoma cervical o preferentemente antetorácico, preservando la mayor longitud de plastia viable con ubicación preesternal en el plano subcutáneo, lo más cercana posible al esofagostoma superior para facilitar la reconstrucción posterior. En menor número de casos, el reemplazo esofágico debió resecarse por completo. Con lavados profusos del mediastino y drenajes de ambas pleuras, mantuvo la nutrición enteral por varios meses, observando que las complicaciones más frecuentes en el grupo sobreviviente ocurrieron en las adyacencias de las articulaciones por calcificaciones consecutivas a la inmovilidad. En un término medio de 4 meses (2 a 13 meses), realizaron la reconstrucción con colon o en algunos casos pudieron realizar otra unión esofagogástrica. Una nueva filtración anastomótica controlable con facilidad se constituyó en el problema mayor.

Comentarios: *Nosotros pensamos que, de los numerosos factores etiológicos que pueden contaminar el mediastino (perforación instrumental, cuerpos extraños, barotrauma), la filtración anastomótica por dehiscencia de la sutura es la causa más frecuente, a pesar de su exigua incidencia que según*

Gockel y colab. (207), es de 1,5%. En nuestra serie, con la anastomosis intratorácica la complicación se diagnosticó en el 34,1%, con una mortalidad del 75%, que contrastó con la ubicación cervical que fue de 1,3 y 33,3%, respectivamente, destacando que en el grupo transhiatal no hubo una selección estricta de los pacientes en relación a sus condiciones generales o patologías concomitantes. En el análisis habíamos observado que no existía una relación directa entre la incidencia de la filtración con la frecuencia de la complicación torácica. Por otra parte, nos llamó la atención que el número mayor de casos de mediastinitis se nos presentara cuando resecamos neoplasias del tercio distal y no cuando la localización era más proximal. En nuestras reflexiones consideramos que el posible factor predisponente podría relacionarse con la longitud del esófago cervical remanente que, cuando se trataba de una ubicación distal, de modo intencional para evitar un mayor trayecto de la gastroplastia y una menor tensión, o simplemente sin valorizarlo, dejábamos un segmento mayor de 5 cm, longitud que permitía que la anastomosis se ubicara inmediatamente por debajo del plano de proyección de las clavículas, es decir, en el extremo superior del mediastino. Nuestra posición variaba cuando la resección se efectuaba para las neoplasias más proximales. También pudimos comprobar que en algunas ocasiones, la mediastinitis se presentaba sin la exteriorización cervical que debería haber estado presente y a pesar de que dejábamos la incisión entreabierta pero enseguida comprendimos que, con o sin dehiscencia de los bordes anastomóticos, la exploración cervical se imponía para dilucidar el problema y permitirnos drenar el mediastino por el pleno retrovisceral.

Tabla 9.37: Conceptos diferenciales de la contaminación mediastinal por fístula anastomótica de localización cervical y torácica

LOCALIZACIÓN ANASTOMOSIS	***CERVICAL***	***TORÁCICA***
Incidencia fístula	***>***	***<***
Mediastinitis	*Poco probable*	*Siempre*
Contaminación pleural	*Nula o mínima*	*Frecuente*
Síndrome de distrés respiratorio	*Infrecuente*	*Frecuente*
Sepsis	*Infrecuente*	*Frecuente*
Reintervención sobre la anastomosis	*>*	*<*
Mortalidad	*Mínima*	*Elevada*
Estenosis postoperatoria	*30-45%*	*15-25%*

Ante la situación de la extracción de una plastia gástrica técnicamente inutilizable, entre dos a seis meses posteriores, la opción de reemplazo es el colon y por último el yeyuno. Si hubo necesidad de incidir la piel de todo el túnel subcutáneo preesternal y se presentara la improbabilidad de cubrirlo, es posible lograrlo con un colgajo miocutáneo del pectoral mayor o con el desplazamiento de epiplón pediculado, como han propuesto Nishimaki y colab. (208). Este último elemento, convenientemente fijado a los bordes cutáneos retraídos o extirpados y humidificando su superficie de forma constante, adquiere con el tiempo características casi similares a la piel (205) (209).

Tabla 9.38: Conductas ante una mediastinitis por necrosis de la plastia

GENERAL
1 - Apertura cervicotomía
2 - Asistencia mecánica respiratoria
3 - Estabilización hemodinámica
4 - TAC de tórax y abdomen
5 - Hemocultivos
6 - Antibioterapia de amplio espectro
7 - Evaluación endoscópica de la plastia

QUIRÚRGICA DE URGENCIA
1 - Resección parcial o total de la plastia
2 - Esofagostoma cervical o preferentemente antetorácico
3 - Ubicación subcutánea preesternal de la plastia viable
4 - Drenaje del mediastino y de ambas cavidades pleurales
5 - Lavado profuso mediastinal

QUIRÚRGICA ALEJADA
1 - Reconstrucción gastroesofágica subcutánea preesternal
2 - Reconstrucción con colon retroesternal
3 - Reconstrucción con injerto miocutáneo

Necrosis de la pared posterior de la tráquea por obstrucción vascular

Es una lesión extraña, silenciosa y desconocida. Extraña porque nadie o muy pocos asociarían al esófago con una lesión de la pared membranosa traqueal como causa para sugerir un examen endoscópico del mismo. Silenciosa porque es muy posible que la plastia esofágica, ubicada preferentemente en el retromediastino, se adhiera y bloquee la pérdida tisural en la mayoría de las situaciones. Desconocida por la inhabitualidad de su comunicación en los trabajos científicos sobre el tema.

Morita (210) lo ha relacionado con la desapercibida lesión de la arteria traqueobronquial derecha durante el vaciamiento infracarinal o en la elongación esofágica durante las maniobras de disección digitomanuales. Recordamos que en el sector adyacente a la carina traqueal, el esófago es nutrido por una colateral que proviene del cayado aórtico y su desgarro y obturación inmediata por inversión endotelial o su oclusión quirúrgica por ligadura, electrocauterio o clips metálicos pueden inducir, según el autor, a diminutas áreas isquémicas en la pared membranosa distal.

Habitualmente, la lesión presenta una evolución favorable y asintomática por la adhesión de la plastia, pero si un neumomediastino se diagnostica después del tercer día del postoperatorio o un neumotórax exige un drenaje pleural con pérdida aérea persistente o la aparición de una febrícula sin foco aparente, sugerirá su sospecha ante una plastia incorrectamente ubicada o desplazada hacia el hemitórax derecho. Confiamos que solamente una fibroendoscopía traqueal realizada para confirmar o descartar la lesión, es el procedimiento ideal a solicitar.

Comentarios: *Deseamos hacer algunas reflexiones sobre la observación de Morita, con respecto a la necrosis orificial de la membranosa distal por*

lesión de la arteria traqueobronquial derecha. Es posible que en 5 de nuestros pacientes, en los que las pérdidas aéreas fueron detectadas después de 24 a 72 hs., el motivo haya sido el sustentado por dicho autor con el empleo de la vía transhiatal cuando procedemos a resecar las adenopatías infracarinales, presentando todos ellos una evolución favorable, pero en una última paciente que presentaba una neumonitis actínica como secuela de un carcinoma de mama tratado muchos años antes, a las 24 hs. del postoperatorio requirió asistencia mecánica por una incapacidad respiratoria progresiva. Al 7° día, con sus parámetros vitales equilibrados, se le indicó una traqueostomía de sustitución a la intubación orotraqueal. Durante el procedimiento tuvimos el inconveniente que con la introducción del traqueoflex la saturación descendía vertiginosamente por lo que tuvimos que suspender el procedimiento. Por razones administrativas se decidió su traslado a otra institución en donde ante la reiteración del mismo inconveniente, un tercer cirujano decidió extraer la plastia, falleciendo a las 24 hs. En la reconstrucción de la situación mi hipótesis fue que la cánula, por su curvatura, progresaba sin obstáculo a través de un orificio en la membranosa que fue magnificado por el balón del tubo endotraqueal e ingresaba al mediastino, condición que no ocurría con la introducción del catéter laringotraqueal. Lo inaceptable fue la extracción de la plastia lo que motivó, a nuestro criterio, la contaminación mediastinal.

Dehiscencia parcial inferior de la gastroplastia

La filtración de una gastroplastia puede ocurrir en dos sectores: en la anastomosis cervical o en la sutura infracarinal por resección de la curvatura menor. Al contrario de lo que sucede con la primera, la frecuencia de la filtración inferior es mucho menor pero su mortalidad es significativamente mayor. La diferencia es originada por la presión negativa intratorácica que en el sector subcarinal alcanza sus mayores valores, succionando de manera permanente a la secreción bilioyeyunal e interfiriendo en su oclusión espontánea.

Su incidencia se estima entre un 0,5 a 3% de los casos. Su etiología obedece a una necrosis parcial de la mucosa adyacente a la línea de sutura o a la filtración del contenido digestivo, por un inadecuado afrontamiento en la síntesis de los bordes de resección, sin que exista una evidente relación con ningún tipo especial de material de sutura, reabsorbible o irreabsorbible, o por la técnica de puntos separados o continuos, en uno o dos planos, e incluso con el empleo de sutura mecánica con plano de refuerzo manual.

Si ambas pleuras mediastinales han permanecido intactas durante la resección esofágica, como puede ocurrir en el abordaje transhiatal, es posible que se produzca una colección pero el incremento del contenido digestivo trasvasado de inmediato la o las desgarra por presión acumulativa o se vehiculiza a través del hiato diafragmático hacia la cavidad peritoneal libre. En estas situaciones, entre el 3° y 5° día del postoperatorio, la aparición de una curva febril no identificable o una leucocitosis en aumento son signos inespecíficos. La distensión abdominal paulatina, con desaparición del esbozo de peristalsis o el silencio abdominal, o la aparición de un enfisema subcutáneo en el cuello permiten sospechar y casi corroborar el diagnóstico. El aumento de la silueta cardíaca, en especial hacia la derecha en el control radiológico diario del tórax, insinúa la complicación. Si en la evaluación ecográfica se detecta líquido libre en la cavidad, la TAC y la punción guiada son los métodos a emplear. La ingestión de un líquido colorante (azul de metileno) y su

recolección por el drenaje constituyen un signo indirecto que corrobora la filtración pero sin definir el lugar.

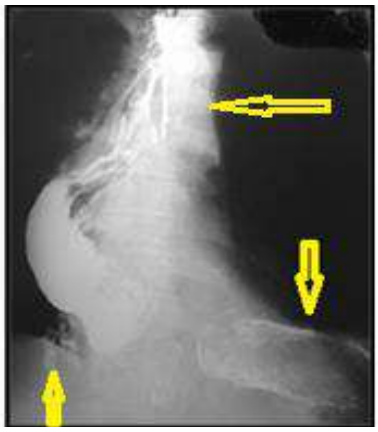

Figura 9.32: Gastroplastia retromediastinal. En la mitad superior se observa una fístula ciega proveniente de la anastomosis cervical. A ambos lados del sector supradiafragmático se observan filtraciones de la sutura en la curvatura menor. El paciente fue tratado con drenaje, aspiración y lavados desde la cervitocomía.

Por lo común, si hubo abordaje transtorácico para la resección, si las cavidades pleurales fueron drenadas o si la técnica utilizada fue abdominocervical, la habitual secreción serohemática recogida por el avenamiento en los primeros días del postoperatorio se modifica al incrementarse su volumen y cambia su aspecto por el de un líquido pardo-oscuro con cierto olor particular. En los días subsiguientes, el débito permanece estable entre 1200 y 1700 cm3 diarios, incluso ante la observación de un neumotórax parcial o la total reexpansión del pulmón o tratando de disminuir la presión de succión del drenaje mediante la elevación del frasco colector. Un proceso toxinfeccioso, paulatinamente y en grado variable se asocia con el deterioro obvio del estado nutricional del paciente, a pesar del adecuado aporte calórico suministrado.

El tratamiento es de relativa urgencia. Mediante un abordaje torácico derecho y solo dentro de las primeras 24 hs. de diagnosticada la complicación, es posible realizar la resección de la brecha filtrante, el reavivamiento de los bordes con inmediata cobertura pleural, intercostal o diafragmática. Pero el operador es renuente a aceptar la situación y trata de contemporizar, por lo que es aconsejable la extirpación prematura de la plastia con la consiguiente confección de las ostomías a través de la toracotomía o de la vía transhiatal. Se requerirán inmediatos lavados profusos, a través de adecuados drenajes, para neutralizar la contaminación tisular.

Comentarios: *Todo derrame pleural de color verdoso oscuro o amarronado, que en menos de 24 hs. alcanza una magnitud importante y puede comprometer una o ambas cavidades pleurales, deberá ser considerado de procedencia digestiva y su causa será una dehiscencia parcial de la sutura inferior. El análisis del líquido demostrará tratarse de un exudado y el examen citológico del sedimento puede ser inespecífico. Solo la detección de algunos fermentos contribuirá a su reconocimiento.*

En el mayor número de resecciones, al confeccionar una plastia tubular, hemos realizado la síntesis de la curvatura menor mediante sutura continua en dos planos, con material mucoso reabsorbible y seromuscular irreabsorbible. Observamos esta complicación en 8 casos y en el último, el afrontamiento se realizó con instrumental mecánico. En cuatro de ellos, nuestra conducta fue expectante, con evoluciones fatales. En los siguientes dos pacientes, resuturamos las brechas tardíamente, sin lograr tampoco beneficios. En los dos últimos, las extrajimos pero también con resultados adversos, quizá por haber actuado con demasiada cautela.

Nosotros consideramos la similitud de comportamiento de esta situación con la perforación distal de un esófago normal por maniobras instrumentales, cuerpos extraños o barotrauma, por lo que insistimos en que un diagnóstico precoz y una actitud agresiva son las medidas adecuadas e indispensables para tratar de neutralizar este grave cuadro fatal.

De Antón y colab. (211) han comunicado recientemente haber logrado su oclusión mediante la introducción de un stent autoexpandible recubierto con malla biológica al que retiraron a los 40 días. El exitoso tratamiento endoscópico es un avance significativo por su escaso riesgo, pero supone considerar que el diámetro de la plastia en el caso descrito ha sido el adecuado para mantener su sustentación. Si se hubiese tratado de un tubo gástrico, hipotéticamente, por su reducida amplitud, la fuerza expansiva podría haber causado un aumento de la dehiscencia, y si por el contrario, se hubiera interpuesto al estómago en su total complexión, la impredecible movilización de la prótesis o simplemente un inadecuado contacto con la pared gástrica no hubieran permitido lograr la supresión de la extravasación. pero a pesar de nuestras reflexiones, el método debe ser considerado en primer lugar.

Efracción de una vena tímica

Pueden ser fácilmente lesionadas durante el decolamiento retroesternal por su fragilidad anatómica y su proximidad a la pared posterior del manubrio esternal.

Prevenir esta situación es sencillo. Si en la búsqueda digital del túnel los dedos índice por arriba y el índice y medio de la otra mano por debajo se mantienen en constante e íntimo contacto con el esternón, el tronco venoso innominado y las venas tímicas son fácilmente desplazados. Con el empleo de instrumentos como las paletas de Cámara-López o similares, su extremo superior revertido o la presión sobre su extremo superior desde el cuello y con el dedo índice, manteniéndola muy cercana a la estructura ósea, son maniobras que previenen su desgarro. Por lo general, si no existe compromiso concomitante del tronco venoso innominado, la profusa hemorragia es controlada con un taponamiento superior. No es común requerir de un abordaje esternal superior para su ligadura.

Comentarios: *Nos ha ocurrido en dos ocasiones. En un paciente en quien utilizamos la vía retroesternal al tercer día de su postoperatorio de reconstrucción con plastia gástrica, tres meses después de realizarle un esofagostoma cervical, y en el segundo, a los 10 días de una evolución tórpida por una fístula anastomótica con mediastinitis de un tubo gástrico retromediastinal. En ambas situaciones pudimos neutralizar la exanguinación mediante taponajes temporarios con gasas introducidas por detrás del manubrio. Consideramos que el primer caso pudo deberse a las maniobras de disección del espacio retroesternal comprometido con tejido cicatricial, y en el segundo paciente, al propio proceso inflamatorio adyacente.*

Pancreatitis

Orringer (212) puntualiza que después de a una reconstrucción esofágica con estómago puede producirse una pancreatitis postoperatoria que el autor relaciona con la movilización duodenal por la maniobra de Kocher o durante la propia translocación gástrica.

Su reconocimiento no es sencillo cuando el cuadro es inmediato y la sospecha se basa en la presencia de un dolor abdominal difuso del cuadrante superior, habitualmente relacionado con el abordaje quirúrgico, con o sin la

progresión de un íleo prolongado. Solo la determinación de la amilasemia y de la calcemia pueden confirmar el diagnóstico. El tratamiento habitual es la descompresión del tubo digestivo a través de la yeyunostomía o del catéter nasogástrico si fue ubicado durante la intervención. Es posible que los síntomas, por lo común solapados, se manifiesten mientras el paciente se encuentra recibiendo alimentación enteral. Por supuesto, la misma deberá suspenderse hasta determinar su origen.

Es habitual que el cuadro no adquiera jerarquía e involucione espontáneamente, pero su excepcional progresión hacia una pancreatitis hemorrágica fatal es una eventualidad que se ha descrito.

Comentarios: *No es una complicación frecuente (0,6%) (214) pero es posible que episodios leves pasen desapercibidos porque en este tipo de cirugía no es usual la evaluación rutinaria de las enzimas pancreáticas. Otro motivo es que muchos cirujanos han prescindido de la maniobra de Kocher como complemento habitual debido al empleo de un tubo gástrico como sustituto.*

En nuestra experiencia tuvimos un caso de pancreatitis grave postreconstrucción esofágica con colon izquierdo y anastomosis distal con un asa yeyunal en omega. Se trataba de un paciente de 20 años quien por una acalasia con megaesófago, se le realizó una miotomía cardial según técnica de Heller. Fue dado de alta a las 72 hs. pero reingresó a las 48 hs. con un cuadro anémico por el que fue relaparotomizado por el informe ecográfico, que objetivaba líquido libre en la cavidad. No se detectó el foco hemorrágico pero, 72 hs. después, se le diagnosticó un derrame pleural izquierdo por cuyo drenaje se constató secreción digestiva. De inmediato, por vía transhiatal, se le extirpó el esófago que presentaba una laceración mucosa, tal vez por un cuadro de vómitos domiciliario. El paciente, luego de cursar una sepsis, evacuó espontáneamente por la gastrostomía abundante cantidad de sangre, por lo que ante el fracaso de los lavados con soluciones heladas y adrenalina, se decidió la extirpación del estómago. Seis meses después se reconstruyó el tránsito digestivo con colon izquierdo y transverso por vía retroesternal. Su evolución fue favorable pero a los 4 meses reingresó con un cuadro doloroso abdominal. Por ecografía se objetivó litiasis pequeñas y múltiples mientras que por los exámenes de laboratorio se diagnosticó una pancreatitis aguda. Cronificado el proceso se le realizó una colicistectomía. Sus actividades posteriores fueron normales hasta que al año, por un cuadro asténico, se reconoció una anemia megaloblástica por déficit de vitamina B12. La patogenia del cuadro pancreático podría ser atribuida a un retardo evacuatorio vesicular por la ausencia de estímulos hormonales de origen antral, por lo que sugerimos que sería conveniente realizar la extirpación vesicular en el momento de la reconstrucción con colon cuando el estómago ha sido también extraído.

Tromboembolismo periférico de placas de ateromas aórticos

Magee y colab. (213) comunicaron esta muy rara complicación que los autores han observado en dos casos de resecciones transhiatales y que según comprobaron, correspondieron al desplazamiento de ateromas parietales de la aorta torácica desprendidos durante la movilización del esófago en su liberación mediastinal.

Comentarios: *Como toda embolia vehiculizada por debajo del cayado aórtico, de acuerdo a su diámetro, se detiene habitualmente en el nacimiento de una colateral. En el caso puntual en que el desprendimiento es de la aorta*

suprahiatal, sería a nivel del tronco de la mesentérica superior o en las femorales comunes o en la poplítea. Obviamente, en la primera situación, el cuadro será el de un infarto intestinomesentérico. En los miembros inferiores y de acuerdo al sector comprometido por el obstáculo sanguíneo, el dolor, la impotencia muscular y la palidez de la piel, serán los síntomas prevalentes. El procedimiento elemental es una urgente desobstrucción mediante un abordaje quirúrgico o por hemodinamia.

Isquemia medular por oclusión de la arteria espinal anterior

Es una muy infrecuente complicación y quizá no correctamente diagnosticada por el desconocimiento de esta entidad (216). Es considerada como una secuela de la perfusión de la médula vertebral y el déficit neurológico dependerá del nivel de la lesión. Prevalente en la cirugía de la aorta (coartación, aneurismas toracoabdominales), en las resecciones del esófago su rango puede alcanzar un 0,2% (217).

En las primeras observaciones en cirugía de resección esofágica, Djurberg y colab. (218) opinaron que la causa era una hipotensión durante el acto anestésico en un portador de arterioesclerosis generalizada. Por su parte, Boedeker y colab. (219) consideraron que la isquemia obedecía a la movilización de una placa de ateroma durante las maniobras de liberación del esófago, que impactó ocluyendo la arteria anterior de la médula.

Entre los aspectos comunes a todos los casos descritos en la literatura médica, el factor predisponente es la incisión posterolateral (220). Cuanto más posterior es el abordaje y mayor la cercanía a las vértebras, el riesgo de lesión de la médula se incrementa por la milimétrica distancia que existe entre la cavidad pleural y la duramadre, a través de los agujeros de conjunción. Otra causa coincidente es la hemorragia en el ángulo costovertebral y los intentos para neutralizarla empleando el electrocauterio o la colocación mediante presión de tampones de celulosa hemostática o cera quirúrgica (221). Como factor coadyuvante, Djurberg y Hadad (218) responsabilizaron a la posición lateral en la que el paciente es ubicado, en especial si la intervención se prolonga por varias horas.

Para interpretar su etiología es indispensable recordar la vascularización del eje neurológico vertebral. Las arterias segmentarias vertebrales nacen directamente de la aorta y en cercanía al agujero de conjunción se dividen en dos colaterales: la intercostal y la radicular, que continúa circundando la estructura ósea. Esta última se subdivide dentro del canal vertebral en dos ramas que irrigarán la médula espinal. La anterior, única, ingresa por el sulcus anterior y antes de abordar al tejido neural se bifurca en dos colaterales que se dirigen a ambas astas anteriores, encargándose de perfundir los 2/3 ventrales de la médula. A su vez, por dos ramas espinales posteriores que ingresan en la vecindad de cada asta, se completa la nutrición del tercio posterior. El inconveniente anatómico se centra en las variaciones anatómicas que pueden acontecer dentro del canal espinal, y de ellas prevalecen las que se originan en las arterias espinales anteriores que en un número variable de sujetos, es una subdivisión complementaria de la espinal posterior y segmentaria de la región ventral, lo que permite explicar por qué el síndrome anterior es más frecuente que el posterior. Muy a menudo, un solitario y extendido vaso longitudinal radículo-medular denominado arteria de Adamkiewicz se constituye en el elemento nutricio más significativo del tejido neural (222). Según Costello (223), puede abordar el canal espinal en

distintos segmentos, como entre D9 a D12 en el 75% de los casos, entre el D5 a D8 en el 15%, y entre L1 a L2 en el 10% de las investigaciones. Denotando en sus trayectos significativas diferencias en su diámetro, se le atribuye la responsabilidad de la lesión isquémica si la arteria segmentaria que lo origina es seccionada durante la disección quirúrgica u ocluida por un émbolo, condición imposible de prevenir por la dificultad existente en la identificación del vaso. Pero lo que caracteriza a la vascularización medular es el escaso aporte sanguíneo de un solo vaso que recibe en su sector medio, en especial en el territorio D4, aunque en ocasiones la aborda por D6 ó D8, lo que permite considerarlo como un segmento crítico (218).

Dependiendo del vaso ocluido, el síndrome de infarto medular pude ser clasificado en seis variantes (217): 1 – paraplejía total (observado en la cirugía de los aneurismas de la aorta suprarrenal); 2 – síndrome de la arteria espinal anterior (parálisis flácida de las extremidades inferiores con relativa conservación de la sensibilidad propioceptiva y pérdida del control esfinteriano vesical y anal); 3 – síndrome de la comisura (oclusión de una de las ramas de la arteria espinal anterior); 4 – síndrome de la arteria espinal posterior (pérdida de la sensibilidad ocasionalmente asociada a paraparesia); 5 – isquemia del cono terminal (por la específica lesión de la arteria de Adamkiewicz con paraparesia flácida, completa pérdida de la sensibilidad y con alteraciones vegetativas), 6 – lesiones mínimas (síntomas no específicos). A su vez, según Faig (224), dependiendo del nivel de oclusión del vaso segmentario, el propio cuerpo vertebral puede mostrar signos de isquemia, lo que indirectamente confirmaría el diagnóstico de lesión de la médula espinal.

El empleo de la Resonancia Magnética para objetivar imágenes de lesión del segmento anterior de la médula, que contrasta ostensiblemente con la indemnidad del segmento posterior, certifica el diagnóstico.

Se han descrito diversas metodologías con la intención de prevenir esta lesión. El efecto de los anticoagulantes heparinoides no ha sido convincente. El drenaje del líquido cefalorraquídeo mediante un catéter para incrementar el flujo arterial, la inyección intratecal de morfina-papaverina para dilatar los vasos o el empleo de controles intraoperatorios mediante potenciales evocados son recursos eventualmente útiles en cirugía vascular, pero por la rareza del síndrome no se justifica su indicación en las resecciones esofágicas (217).

Comentarios: *En nuestra casuística, empleando sobre todo la resección transhiatal, no hemos observado esta complicación. Es posible que pueda tener alguna relación con la resección ganglionar pero al respecto, tampoco pudimos detectarlo en las extirpaciones parenquimatosas por cáncer en las que sistemáticamente realizamos vaciamiento de los compartimentos laterotraqueales, paraesofágicos intertraqueobronquiales, hiliares y del ligamento pulmonar inferior. En una sola ocasión se nos presentó una paraplejía de los miembros inferiores pero la resección fue por tuberculosis pulmonar, con un tiempo de hipotensión prolongado durante el acto operatorio por hemorragia proveniente del agujero de conjunción al que se le sumó un empleo liberal del electrocauterio así como de cera para ocluir al vaso sangrante.*

Ello nos motiva a pensar, conociendo que en nuestro cuerpo el número de arterias segmentarias vertebrales es muy variable, si no existen otros factores que induzcan siempre por vía de las arterias espinales a la devascularización de la médula vertebral, o que varios de ellos

se complementen para exteriorizarse como una complicación grave, indeseada e imprevista.

Walker (225) lo ha asociado al sangrado venoso proveniente del foramen vertebral y sugiere utilizar con suma precaución las láminas de celulosa oxidada, tratando de evitar comprimir sobre la zona porque no solo puede migrar hacia el interior del canal medular sino también expandirse por absorción de agua.

Sugerimos que quienes realicen toracotomía en la resección del esófago, no disequen el espacio intercostal hasta la cercanía del cuerpo vertebral y si la exposición es limitada, es conveniente seccionar los arcos costales superior e inferior ligando los pedículos intercostales. Si el sangrado desde el agujero de conjunción no puede ser controlado, entonces será necesario agrandar al orificio, observar al vaso y cauterizarlo con electrobisturí bipolar. El unipolar debe ser contraindicado en ese sector por su amplio radio de lesión que puede comprometer al sensible tejido neural. Por último, si por alguna de estas maniobras no se detiene el sangrado, la última posibilidad será a través de una laminectomía posterior (226).

Derrame pleural con indemnidad serosa

La integridad externa de la caja torácica en la vía transhiatal, incluyendo las serosas pleurales en el abordaje interno, no significa que en los primeros días del postoperatorio se produzcan derrames serofibrinosos en uno o ambos hemitórax. Los mismos pueden alcanzar diversos volúmenes, desde la simple ocupación de un fondo de saco hasta casi un cuarto del hemitórax y su repercusión sintomatológica variará desde una presencia asintomática hasta alterar la capacidad ventilatoria, dependiendo del estado funcional previo respiratorio. A su vez, como tratamiento, las indicaciones se ajustarán desde una simple expectación o la necesidad de una o varias toracocentesis evacuadoras a la práctica de un drenaje bajo agua por toracotomía mínima.

Orringer (227) lo relacionó con la disección mediastinal del esófago y lo consideró como una reacción de estimulación del sistema simpático que presuntamente, podría tener su origen en la desconexión de las fibras que lo inervan.

Comentarios: *En nuestras reflexiones, intentamos darle otra explicación. Cuando el mediastino es despojado del esófago, en un lecho cruento de aproximadamente 320 a 400 cm2, según la contextura de cada individuo, todo el tejido conectivo perimetral se compromete por el proceso inflamatorio. Como la exudación es una etapa del mismo, la secreción que se acumula en el área fisiopatológicamente puede presentar las siguientes evoluciones. Si la capacidad absortiva prevalece sobre la formativa, podría involucionar de forma espontánea. Pero, si los mecanismos conforman un espacio que paulatinamente acoge un mayor volumen, este fluido inflamatorio puede direccionarse hacia el abdomen a través de un hiatus complaciente o, lo más probable, es que sea atraído por las presiones negativas intrapleurales y atraviese la delicada capa serosa mediastinal acumulándose en el o los hemitórax.*

Este derrame deberá ser diferenciado del quilotórax aunque es factible una participación mínima del sistema linfático en su producción, por la ruptura de los canalículos parietales, que indefectiblemente debe acontecer durante la extracción del esófago y que se ocluyen de manera espontánea.

Dos situaciones deseamos también comentar. Cuando analizamos los controles radiológicos del tórax, entre el 1° y 4° día posteriores a la intervención, observamos en los lóbulos inferiores un incremento de la infiltración insterticial, que puede ser consecuencia de una retención hidrosalina por la descarga de glucocorticoides o por una probable estasis de la circulación linfática, por el drenaje obstaculizado consecuente con la ruptura de los canalículos mediastinales. El mismo es inmutable a la disminución del aporte hídrico parenteral pero asimismo sugerimos que la hidratación en las primeras 72 hs. del postoperatorio se adecue estrictamente a los parámetros de la presión arterial, a la presión venosa central y a la diuresis, para evitar una sobrecarga hídrica.

El segundo aspecto se relaciona con el drenaje de las cavidades pleurales. Existen distintas actitudes. Algunos cirujanos prefieren el drenaje sistemático, como hemos comentado, mientras que en otros prevalece el concepto de hacerlo según el reconocimiento de la patología. En nuestra opinión, la conducta dependerá de la capacidad del equipo de recuperación así como de la disponibilidad del cirujano actuante. La seguridad del paciente es primordial y toda medida que tienda a soslayar posibles complicaciones, que por negligencias no son controladas en tiempo y con método, en base a adecuadas reflexiones, deberán ser evitadas.

Derrame pleural persistente

Es habitual que de inmediato a la finalización de una esofagectomía, cualquiera sea la vía empleada, transhiatal o transtorácica, se realice el drenaje de una o ambas cavidades pleurales para monitorizar las pérdidas sanguíneas, quilosa o de la secreción serohemorrágica por la consecuente irritación debida a la apertura de la serosa. La medida previene además, por la acumulación de los fluidos, el colapso parenquimatoso por compresión con su obvia repercusión discapacitante. Pero la presencia de los tubos implica, en algunas ocasiones, un dolor por la compresión neural intercostal que dificulta la evacuación de las secreciones retenidas en el árbol bronquial e impide u obstaculiza una deambulación precoz.

Existen distintos criterios para su extracción, variables de un servicio a otro, siendo los más aceptados los siguientes parámetros: 1 – que se observe radiológicamente una completa reexpansión pulmonar; 2 – que la evacuación de cualquiera de los fluidos fuera nula o, al menos, no mayor de 100-150 ml/día; 3 – que el paciente no se encuentre en asistencia mecánica respiratoria; 4 – que no existan pérdidas aéreas; 5 – que no se objetiven imágenes de neumonía o atelectasia; 6 – recordar que después del 4º día de permanencia, su presencia puede condicionar la entrada de aire peritubo por su carácter de cuerpo extraño, motivando el diagnóstico erróneo de una fístula bronco o traqueopleural. Algunos autores recomiendan extraerlo después del 7º día del postoperatorio hasta comprobar mediante el estudio radiológico baritado que no existen filtraciones anastomóticas (228).

Sin embargo se presentan situaciones en que la permanencia del avenamiento pleural es obligada por la formación de un volumen persistente de excreción no hemorrágica ni quilosa, que complica la evolutivilidad de la intervención y prolonga la permanencia hospitalaria.

Lagarde y colab. (229) en un estudio randomizado multicéntrico en el que analizaron numerosos factores (edad, sexo, peso corporal, antecedentes médicos, hipertensión arterial, enfermedades cardíacas y pulmonares,

empleo de anticoagulantes), comparando su incidencia por el abordaje de la lesión mediante la técnica transhiatal o transtorácica, con disección ampliada de las adenopatías mediastinales en un grupo similar de pacientes portadores de adenocarcinomas del tercio inferior del esófago o de la unión esofagogástrica sin metástasis a distancia y con ligadura sistemática del conducto torácico, comprobaron que ni el estadio tumoral ni el tipo histológico eran factores determinantes de la efusión pleural, aunque podrían ser catalogados como predisponentes. El prolongado período de persistencia de los drenajes (> 7 días) fue asociado a la disección de los grupos ganglionares paratraqueales derechos, de la ventana aortopulmonar, subcarinales y del mediastino inferior, logrado a través del abordaje transtorácico e incluso con un mayor volumen, lo que contrastó con el empleo de la vía transhiatal. Así también, con la amplia disección mediastinal, las pérdidas sanguíneas denotaron un incremento y en base a esta observación, se evidenció su dependencia del número de adenopatías disecadas y extaídas. En sus conclusiones, priorizaron que esta complicación podría ser asociada cuando se realizaba una minuciosa resección de las adenopatías mediastinales así como las vecinas al tumor, implicando un trauma más agresivo de los vasos linfáticos del mediastino. A su vez, Tachibana y colab. (230), en su multivariado análisis, conceptuaron que la extensión del tumor tiende a presentar un elevado riesgo de producción de secreción pleural con drenaje prolongado y han intentado neutralizarla mediante la coagulación tisular con el empleo de adhesivo fibrinoide con aprotinina.

Comentarios: *Es común observar, en los primeros días de una resección transhiatal, que en ambas bases pulmonares, las imágenes de los vasos sanguíneos incrementan su flujo, e incluso aparecen ciertas modificaciones del intersticio pulmonar que hacen suponer una rémora linfática posresección esofágica. Estas modificaciones se incrementan hasta el tercer día para luego disminuir paulatinamente, coincidiendo con un estado catarral propio del postoperatorio y con la dificultad para la evacuación de las secreciones bronquiales. Pensamos si no corresponde a una interfencia en el drenaje linfático por la consecuente ruptura de los pedículos durante la extirpación esofágica, pues en el mediastino confluyen los vasos aferentes de los campos pulmonares, que buscan derivar su contenido a través de los grupos ganglionares en el conducto torácico, elemento que discurre con un trayecto cercano o casi adosado al esófago.*

Con respecto a la asistencia respiratoria mecánica por la cual sugerimos no retirar el drenaje hasta su suspensión, el mismo acciona como prevención ante un eventual barotrauma que pueda acontecer durante su utilización.

Empiema pleural

Es criterio actual incluir dentro del término empiema todo derrame pleural de aspecto serofibrinoso, puriforme o francamente purulento, con o sin la presencia de bacterias y que incluso puede evolucionar sin la consecuente repercusión sistémica por el componente infeccioso. Su origen podría corresponder a un acúmulo de contenido sanguíneo durante la resección esofágica que no fuera evacuado convenientemente por el drenaje pleural y que es contaminado por continuidad si hubo laceración de la pleura mediastínica, por contigüidad a un absceso mediastinal por fístula anastomótica cervical o por dehiscencia parcial de la sutura de la curvatura

menor. Más rara vez, es un epifenómeno de una colección subfrénica.



Figura 9. 33: Derrames pleurales: Diferencias macroscópicas. A – Serofibrinoso; B – Purulento; C – Hemorragico; D - Quiloso

A pesar de que durante la resección esofágica es más frecuente el desgarro pleural izquierdo por la tracción del ligamento de Morosow, la contaminación de la cavidad derecha presenta una incidencia superior con respecto a la contralateral.

Clínicamente, una curva febril puede presentarse en forma solapada o como un cuadro infeccioso con franca repercusión sintomatológica. En el examen físico del hemitórax afectado, la sonoridad es reemplazada por una matidez que se desplaza con los cambios de decúbito, y las vibraciones vocales no son percibidas en toda el área. La radiografía frontal del tórax objetiviza la opacidad basal con su borde superior cóncavo (línea de Damoiseau - Ellis), con desplazamiento mediastinal contralateral, y en el perfil se corrobora por la observación de una sola cúpula diafragmática. Una leucocitosis con variables recuentos pero siempre con desviación a la izquierda complementa los hallazgos. El diagnóstico se corrobora mediante una toracocentesis realizada a dos traveses de dedos por debajo y a cuatro por dentro de la punta de la escápula, y el líquido extraído es investigado en sus aspectos citofísico-químico y bacteriológico. De inmediato, la cavidad pleural es drenada con catéter K 225, en la intersección entre una línea que se proyecte a un través de uno a dos dedos por debajo de la punta de la escápula con la línea axilar posterior. El contenido se recoge en un frasco de drenaje bajo agua, con o sin aspiración continua.

Diariamente, el control clínico, radiológico y del volumen así como el aspecto físico del fluido evacuado nos permitirán valorar la evolución de la contaminación pleural.

Comentarios: *Si comprobamos la presencia de un empiema pleural, la primera sospecha debe recaer en que su desarrollo obedece a un absceso mediastinal, y para ello empleamos una prueba sencilla como la ingestión de azul de metileno diluido y su posible evacuación por el drenaje. La visualización con preparados radiopacos hidrosolubles no permite un convincente contraste. El empleo de bario, si bien favorece una mejor evaluación imagenológica, está contraindicado por su permanencia prolongada en el mediastino o la pleura en caso de filtración por su condición de cuerpo extraño. Asimismo, la tomografía axial computarizada no siempre detecta la extravasación investigada.*

Tabla 9.40: Causas de empiema pleural postesofagectomía

I - Cervicales
1 – Filtración anastomótica
II - Torácicas
1 – Filtración de la sutura
2 – Hematoma contaminado
3 - Oblito
III - Abdominales
1 - Colecciones subfrénicas
2 - Filtración de la plastia
3 - Oblito

Con respecto a la punción diagnóstica, preferimos realizarla en el hemitorax posterior porque el fondo de saco pleurodiafragmático posterior es más declive que el lateral, pero no existen contraindicaciones para que, aprovechando la misma anestesia, se intente la localización del proceso a través de la región lateral del hemitórax, unidireccionando la aguja hacia el fondo de saco posterior.

Recordamos que hemos evacuado empiemas hasta dos meses posteriores a la resección esofágica, en que el único síntoma era una febrícula, un estado febril que no superaba los 37,5º, un tolerable dolor en el hemitórax o una leve dificultad respiratoria con el esfuerzo. Es habitual que cuando una colección purulenta ha pasado desapercibida, se evacúe espontáneamente a través de un espacio intercostal, lo que se denomina empiema de necesidad o también, puede hacerlo por la cervicotomía.

Imagen aérea o hidroaérea mediastinal

La objetivación de una imagen aérea o hidroaérea en proyección mediastinal obliga, en primer lugar, a descartar que no corresponda a la presencia de la plastia que puede haberse desplazado a la derecha o a la izquierda o a un vólvulo de la misma. Pero si se constata fiebre alta y un estado progresivo toxiinfeccioso, es perentorio investigar si se corresponde a una colección mediastínica por filtración descendente de la anastomosis cervical o a una dehiscencia inferior de la sutura por la resección de la curvatura menor, o con menor frecuencia, a una colección subfrénica que se ha evacuado de forma espontánea al tórax a través el hiato seccionado (Figuras 9.34 y 9.35). Otra situación menos frecuente es la herniación de vísceras huecas abdominales.

Figuras 9.34: Imagen aérea mediastinal

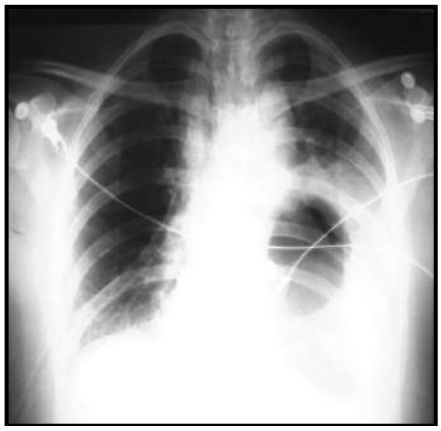

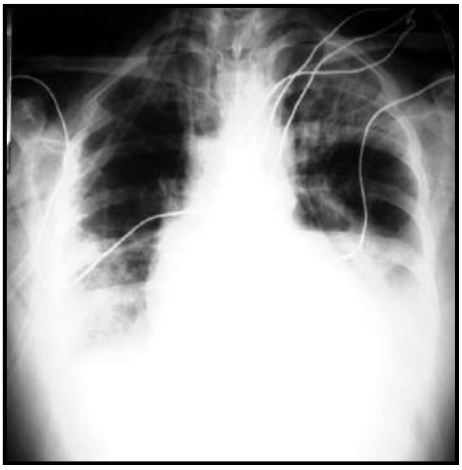

Figuras 9.35: Imagen hidroaérea mediastinal

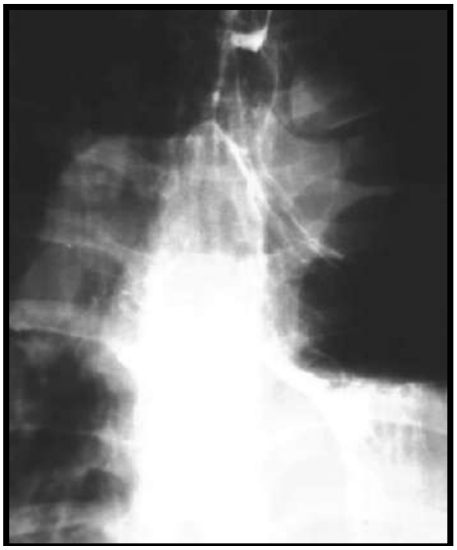

Figuras 9.36: La filtración proviene de la anastomosis cervical

Figura 9.41: Algoritmo de acción frente a una colección aérea o hidroaérea mediastinal

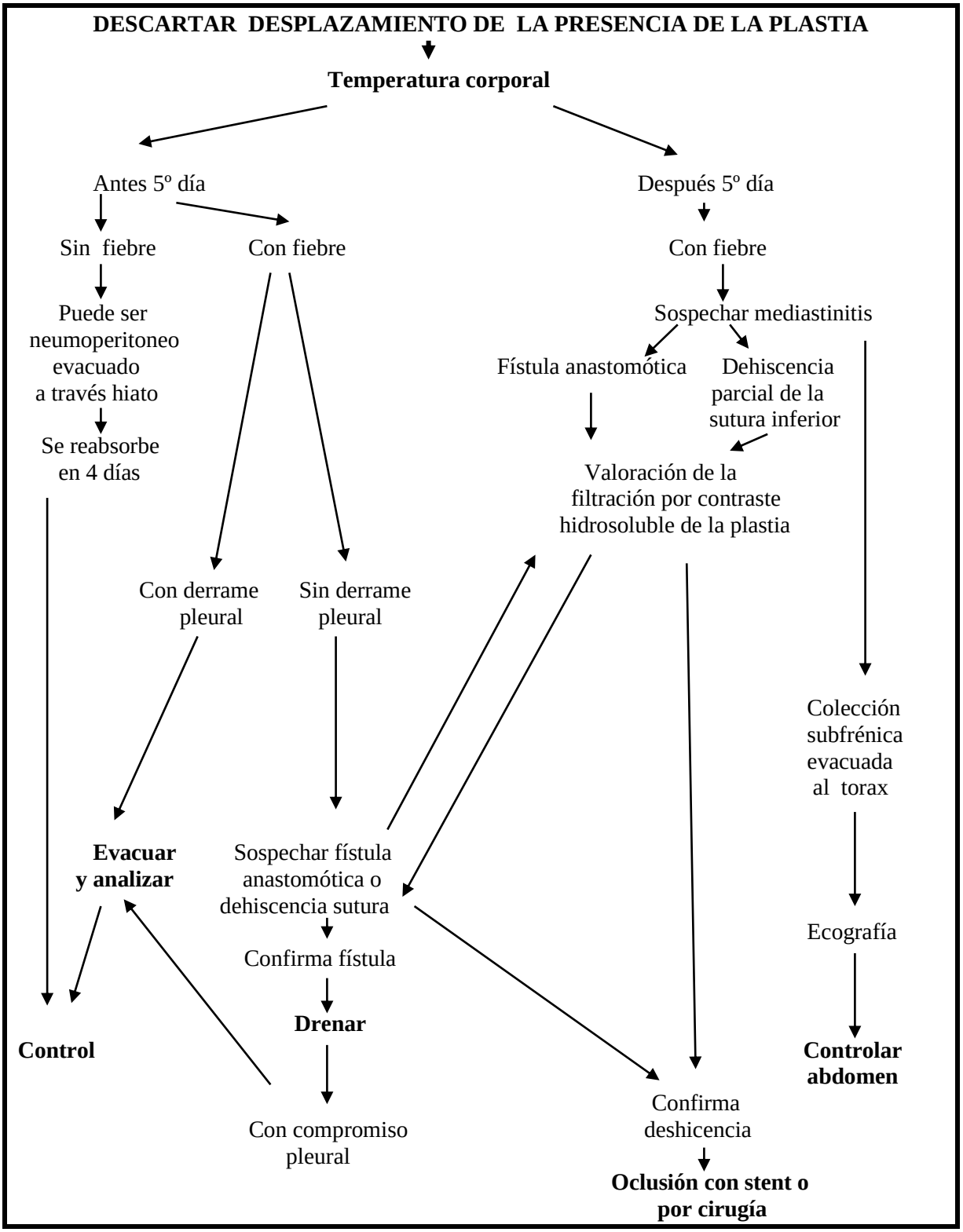

Comentarios: *No es una complicación infrecuente en las resecciones transhiatales con reconstrucción con tubo gástrico. Destacamos que, cuando se intente visualizar el compromiso de la plastia, se utilice contraste hidrosoluble. Obviamente, las imágenes no tienen la agudeza que se logra con el empleo de sustancia baritada, pero con la presencia del cirujano durante el examen es posible extraer conclusiones para una inmediata acción terapéutica.*

Extracción accidental o remoción impulsiva de la yeyunostomía

Es un problema en los 10 primeros días del postoperatorio. La yeyunostomía puede ser arrancada por el paciente en un estado de excitación o por no haberse fijado correctamente al plano dérmico o por inadecuadas maniobras durante su manipulación. Es posible volver a introducirla si la extracción ocurrió después del 3º día y sin que hayan transcurrido más de 24 hs. En la situación en que fuese recolocada, es mandatorio comprobar que se encuentra en el lumen yeyunal mediante la introducción de un contraste hidrosoluble o gadolinio cuando el yodo es contraindicado. Como profilaxis sugerimos que al finalizar el procedimiento operatorio se fije el catéter sobre la piel con un segundo punto distante 5 cm de su introducción abdominal.

Figura 9.42: Algoritmo en la situación de extración involuntaria de la yeyunostomía

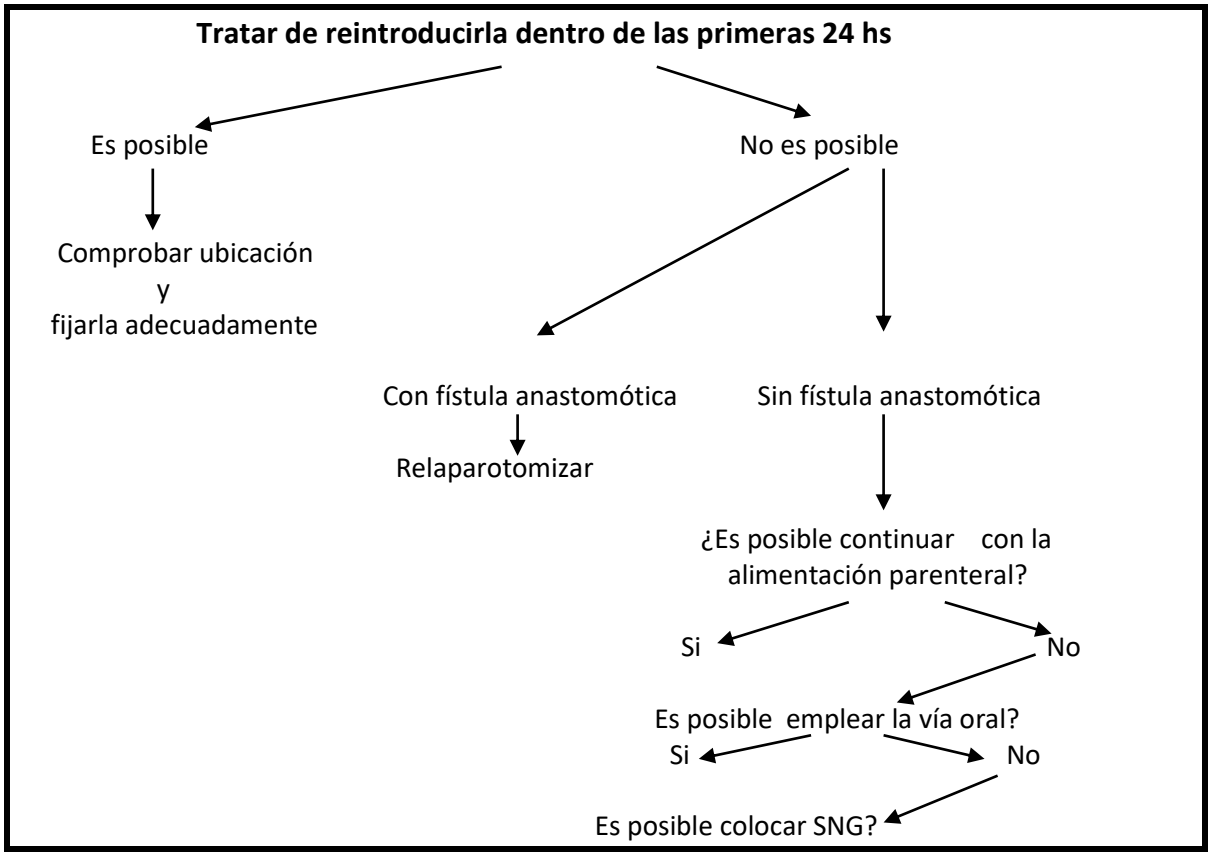

Hematoma intramural en la plastia gástrica

Recientemente fue descrita por Cho y colab. (230) en un paciente al que le realizó una operación de Ivor Lewis. Consideramos que el relato es también válido cuando se tratara de una reconstrucción con anastomosis cervical porque pueden actuar idénticos factores condicionantes.

Es una situación rara en extremo, donde una sufusión sanguínea progresa disecando la mucosa de la capa muscular y por lo general se la relaciona con personas mayores que presentan una coagulopatía o que consumen crónicamente antiagregantes plaquetarios por diversos motivos.

Cho ha precisado sus caracteres clínicos destacando que: 1 – Presenta un dolor localizado en la región retroesternal, en el epigastrio o en el dorso del tórax, progresivo, que se exacerba con los cambios de posición y que es resistente a los analgésicos comunes. En su caso, comenzó al segundo día de la intervención y al 7° día el dosaje de hemoglobina demostró una evidente reducción; 2 – La utilización precoz postoperatoria de heparinoides de bajo peso molecular es un factor predisponente; 3 – La tomografía computarizada demuestra el aumento del diámetro de la plastia por una asimétrica formación, extendida desde la anastomosis hasta la cercanía del píloro, y que no capta el contraste endovenoso. La indicación inmediata de una endoscopia objetiviza la protrusión mucosa con un color rojizo o amarronado oscuro con algunas áreas necróticas o laceradas fluctuante al avance del instrumento y con la luz obliterada pero sin comprobar ninguna perforación; 4 – El diagnóstico diferencial deberá realizarse con la hemorragia activa por un vaso sangrante y con la necrosis de la plastia; 5 – El tratamiento es expectante, suspendiendo a todo agente anticoagulante, manteniendo el aporte nutricional enteral o parenteral y equilibrando los valores hemáticos por transfusiones de glóbulos rojos. El hematoma, por lo general, se resuelve de forma espontánea entre 1 y 3 semanas y la indicación quirúrgica aceptada es solo ante la persistencia si obstaculiza la alimentación oral o su progresividad.

Herniación intestinal por la brecha transhiatal

La herniación diafragmática del contenido abdominal posterior a una esofagectomía transhiatal o transtorácica es una complicación infrecuente, con una incidencia variable de 0,4-2% de las series comunicadas, pero que requiere de un diagnóstico prematuro y de una reintervención inmediata por el índice elevado de mortalidad que presenta (10-80%), motivado por la eventual obstrucción, estrangulación y perforación de las vísceras abdominales dentro de la cavidad torácica (231).

Se supone que cuando acontece en un período temprano posterior a la resección, la causa podría ser originada por una escasa formación de adherencias cicatriciales en la región del hiato diafragmático. Sin embargo, en la opinión de Franceschi y colab. (231), su frecuencia puede incrementarse en cifras superiores al 6% en los controles alejados. Otros mecanismos como el progresivo ensanchamiento del hiato esofágico por la presencia de la plastia o el aumento de la presión intraabdominal por estados nauseosos, vómitos, distensión por variadas causas o diarreas, han sido también mencionados. La influencia de los gradientes negativos intratorácicos, incrementados por el desarrollo de una atelectasia lobular o por un cuadro catarral producto de un dolor postoperatorio no

convenientemente neutralizado, exacerbado por los gases anestésicos, por una deficiente kinesioterapia respiratoria o por aspiración de secreciones digestivas, son otras causas que podrían actuar como factores predisponentes.

El cuadro clínico puede ser asintomático en las herniaciones mínimas pero en las mayores es magnificado por una insuficiencia respiratoria aguda, con o sin dolor referido al abdomen superior, con o sin oclusión intestinal y con o sin hemorragia gastrointestinal. La hipotensión arterial se asocia a menudo y el cuadro puede presentarse en forma aguda o insidiosa. El episodio suele ocurrir a escasos días de la intervención o incluso meses y años posteriores a la cirugía. El ostensible deterioro clínico del paciente obliga a un control radiológico inmediato en el que es posible objetivar una colección aérea retromediastinal o la ocupación de un hemitórax con imágenes hidroaéreas o su velamiento por una colección pleural (232). La tomografía axial computarizada y la resonancia magnética certifican la sospecha o los hallazgos radiológicos.

La relaparotomía es la regla y por ella se verifica el desplazamiento del colon transverso o de las asas yeyunales hacia el tórax a través de la apertura diafragmática entreabierta que fuera realizada para la extracción del esófago. La recuperación hemodinámica es inmediata a la reducción herniaria y la evolución clínica posterior dependerá del grado de compromiso vascular de las asas intestinales y del tiempo transcurrido para la reintervención. Orringer (233), quien inicialmente comunicó una incidencia del 0,4% de herniación transhiatal, con la reaproximación de los pilares y con puntos de fijación del tubo gástrico a los bordes diafragmáticos, no observó esta migración en las series posteriores.

Paradojalmente, esta incidencia se incrementó y en una etapa precoz del postoperatorio alejado, con el empleo de la cirugía laparoscópica en las resecciones y reconstrucción del esófago, muy posiblemente debido a la limitada formación de adherencias promovidas por la técnica (234-235, 236, 237, 233). Fumagalli y colab. (236) comunicaron una incidencia variable entre 4,3 y 4,5%. En la reparación de la herniación masiva, el consenso es relaparotomizar endoscópicamente al paciente y si la reducción visceral se evidencia dificultosa, la apertura de la cavidad abdominal debe ser indicada de inmediato. Excepcionalmente, se necesita una toracotomía para liberar la plastia de extensivas y firmes adherencias (238). El orificio es cercado por puntos de aproximación en los pilares o por intermedio de mallas sintéticas. El problema mayor que se observó en la relaparotomización laparoscópica fue la inestabilidad hemodinámica por neumotórax hipertensivo, por lo que el anestesista deberá prestar extrema atención cuando observe que los valores tensionales del circuito anestésico comienzan a elevarse para de inmediato, solicitar al cirujano que contemple la posibilidad de esta complicación.

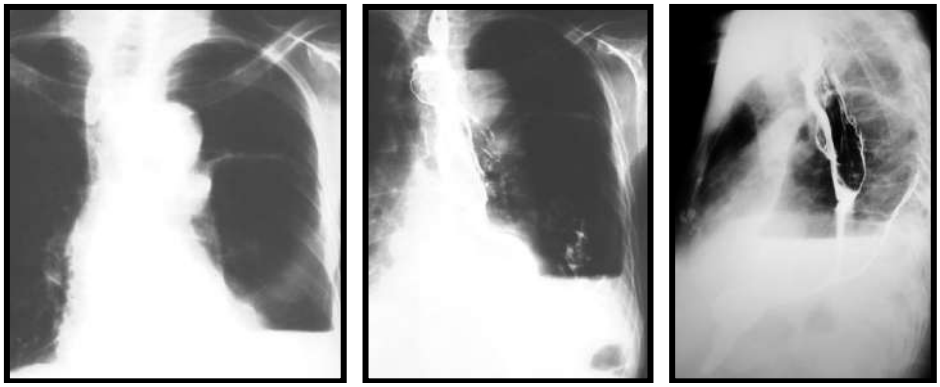

Figuras 9.37: Herniación de un ansa delgada que requirió una reducción por laparotomía. Obsérvese la plastia contrastada en su ubicación retromediastinal.

Comentarios: *Nosotros no realizamos la apertura medial del diafragma, desde el hiato hasta los apéndices xifoides, como fuera recomendado por Ferreyra (238), para obtener un mayor acceso mediastinal. Solo seccionamos el anillo muscular en su sector anterior y lo transfixionamos con sutura de material irreabsorbible para una adecuada y segura hemostasia. Esta apertura parcial del diafragma que la mayoría de los cirujanos empleamos para la liberación manual del esófago, comúnmente no requiere de una aproximación posterior de los bordes.*

Una opacidad pleural con deterioro respiratorio puede deberse a una herniación o una atelectasia. En nuestro concepto, realizamos la diferenciación observando la ubicación del mediastino. Si se trata de una herniación, es lateralizado hacia el hemitórax indemne (síndrome de compresión endotorácica) y si fuese una atelectasia, habitualmente por secreciones adherentes que ocluyen el bronquio, el mediastino es atraído hacia el lugar afectado (síndrome de depresión endotorácica). Si una fibroendoscopia indicada para desobstruir el bronquio no mejora de inmediato el cuadro clínico y radiológico, la obligación es pensar en una herniación. La tomografía axial computada o una resonancia magnética y eventualmente, un tránsito digestivo baritado, son exámenes a emplear de acuerdo a las circunstancias, que facilitan su reconocimiento.

Para que acontezca dentro de las primeras horas del postoperatorio deben aunarse varios factores. El primero corresponde a la presencia de una brecha amplia en la región hiatal y ello acontece cuando hubo necesidad de ampliar el margen de resección en un tumor cardial o cuando la disección ha sido muy engorrosa por intervenciones previas sobre la misma. La segunda causa es una redundancia inhabitual del mesocolon. El tercer factor y el principal determinante, correspondería a tracciones viscerales por la negatividad de la cavidad pleural.

El primer síntoma es la presencia de una Sat O2 disminuída y corroborada por una desaparición o disminución de la trama vascular del pulmón en el control radiológico de los campos pulmonares. A partir del tercer día, por la auscultación se captan ruidos característicos de la peristalsis intestinal. La TAC certifica el diagnóstico de la herniación por sus imágenes características.

Si bien el cuadro puede ser tolerado y compensado en los días subsiguientes

y las posibilidades de complicaciones de las vísceras herniadas son escasas por la amplitud de la brecha, la reintervención es la indicación aceptada por la compresión pulmonar. El colon transverso, el descendente y el lóbulo izquierdo del hígado, junto con el epiplón gastrocólico, son los elementos habitualmente desplazados.

En un paciente portador de un Síndrome de Down, que presentaba un adenocarcinoma cardial que por su obstrucción esofágica, fue erróneamente intervenido por videotoracoscopia con el diagnóstico de estenosis péptica 11 meses antes, esta complicación fue diagnosticada a las 12 hs. y corregida a las 72 hs. por relaparotomía posteriormente a la resección cérvico-abdominal con reconstrucción mediante un tubo gástrico. En la extracción del drenaje de la cavidad pleural (K 225) a las 48 hs., por el aparente bloqueo de su luz, comprobamos que el epiplón gastrocólico lo había ocluido y protruía a través de la incisión dérmica (Figuras 9.38 - 9.39).

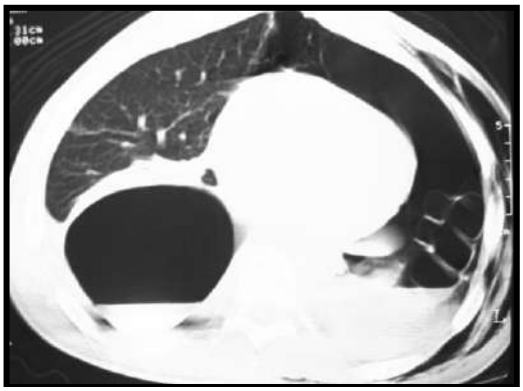

Figuras 9.38: En el hemitórax derecho se observa la distensión de la gastroplastia y en el izquierdo el colon herniado. El neumotórax visible quizás corresponda a una pequeña efracción de la membranosa traqueal sin repercusión clínica.

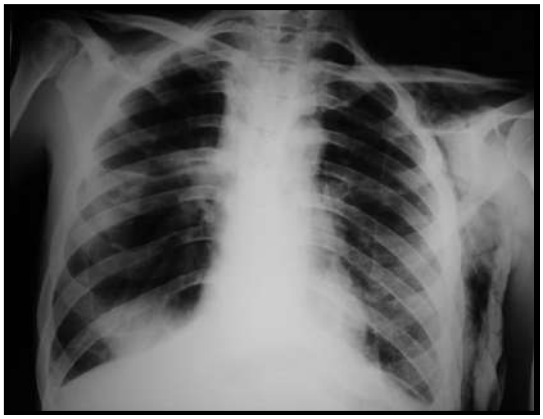

Figura 9.39: Herniación corregida

En nuestra serie no hemos observado esta complicación. Nuestra posición es solamente indicarlo cuando la plastia es redundante y con la intención que el mayor volumen del antro pilórico permanezca posicionado en el abdomen. En cinco oportunidades debimos relaparotomizar por diversas circunstancias entre siete y diez días posteriores a la cirugía de reconstrucción y en todas ellas, comprobamos que existe en ese tiempo una serie de adherencias entre el extremo inferior de la plastia con el hígado, el bazo y el retroperitoneo que prácticamente ocluye

la brecha y se opone a la penetración y desplazamiento de las asas yeyunales o del colon hacia el mediastino.

Coma por disfunción tiroidea

El coma mixedematoso posterior a una esofagectomía es una eventualidad excepcional en pacientes con niveles sanguíneos normales preoperatorios de hormona tiroidea, pero su presentación conlleva un elevado índice de mortalidad si no se neutralizan sus efectos. El cuadro puede precipitarse más habitualmente cuando se cursa un hipotiroidismo o si existió antes un tratamiento neutralizador de un hipertiroidismo con Iodo 131, que no permite que la glándula reaccione ante un mayor requerimiento inmediato de su actividad metabólica, induciéndose entonces al coma mixedematoso. El estrés agudo, una intervención quirúrgica o la utilización de ciertos medicamentos pueden entonces desencadenar el cuadro (243).

Las manifestaciones clínicas presentan variabilidad de un paciente a otro, pero por lo general, la disminución progresiva de la conciencia y de la capacidad respiratoria, la hipotermia y la hipotensión con bradicardia, son los síntomas comunes. Por el laboratorio se comprobará la hiponatremia, la hipoglucemia, la disminución de la triyodotironina (T3) y tiroxina (T4) libres y las modificaciones de la hormona estimulante de la tiroides (TSH).

El diagnóstico y el tratamiento prematuro son cruciales para la recuperación de estos pacientes, aunque se destaca que su reconocimiento no es simple porque la falta de especificidad de los síntomas posibilita confundirlo con otras patologías. La asistencia mecánica respiratoria es imprescindible, así como el mantenimiento de la temperatura corporal, de la hipotensión arterial y la regulación de la natremia. El aporte de hormona tiroidea endovenosa debe ser utilizado a pesar de las controversias existentes. Se recomienda administrar en principio 200 a 500 g de levotiroxina y continuar con 50 a 100 g/día (243) hasta la regulación de los niveles hormonales y la neutralización del cuadro clínico (244).

Enfisema subcutáneo espontáneo en el cuello

Es un cuadro relacionado fundamentalmente con ciertas patologías respiratorias y de presentación en la evolución de algunas resecciones pulmonares. En la reconstrucción del esófago aparentemente es excepcional. Obviamente, que si no media ningún compromiso pulmonar que posibilite que el aire se infiltre por el tejido laxo mediastinal y emerja en el cuello, la causal es la plastia ubicada en el espacio retrocardíaco. En estas circunstancias, la piel se distiende, desapareciendo ambas fosas supraclaviculares. La crepitación característica del desplazamiento aéreo por la compresión digital y las imágenes radiológicas de infiltración de las fascias, certifican el diagnóstico.

Su etiología puede tener dos orígenes con un común denominador que es la oclusión total y sin drenaje de la brecha quirúrgica cervical. El primero es que bruscamente se produzca por un desplazamiento del aire abdominal o pleural hacia el cuello pero si ambos hemitórax han sido convenientemente drenados, las causas más probables son una pequeña disrupción de la anastomosis esofagogástrica o en el extremo superior de la línea de sutura por la resección de la curvatura menor o una perforación inadvertida de la pared membranosa traqueal. Recordamos además a la necrosis por obliteración del pedículo arterial traqueobronquial que se produce por isquemia de dicho sector.

Con la apertura del abordaje cervical el proceso se neutraliza y la infiltración del cuello y del mentón desaparece en 4 a 5 días.

Comentarios: *En un paciente obeso a quién le reconstruímos el tránsito digestivo con un tubo gástrico obtenido a expensas de la resección de la curvatura menor mediante suturas mecánicas protegidas con un segundo plano con surget y anastomosado al esófago remanente en dos planos discontinuos con material reabsorbibles, observamos el enfisema en el cuello y región mentoneana. No pudimos detectar el sitio de su origen. El paciente comenzó a ingerir alimentos a los 7 días y el lecho cervical cicatrizó por segunda en 20 días.*

Es posible que el cuadro descripto se presente con una incidencia mayor pero por su discreta magnitud, la ausencia de compresión de estructuras anatómicas mediastinales o por el drenaje de la lodge cervical, se le confiera una exigua importancia.

B. Complicaciones mediatas (entre 8 y 30 días)

Desplazamiento de la plastia

Es razonable justipreciar que la plastia debería permanecer ubicada en el lecho esofágico e incluso presentar un leve desplazamiento pero siempre dentro de los límites laterales del mediastino. El nuevo conducto alimenticio posibilitaría de esta forma que las ingestas desciendan por un trayecto recto, pero si el cirujano no la ha elongado al final de la anastomosis cervical, o no la fijó al orificio hiatal, por la presión positiva abdominal y negativa intratorácica, con prevalencia durante los accesos tusígenos, si existe una redundancia de la misma, este sector es fácilmente desplazado al tórax (Figura 9.40).

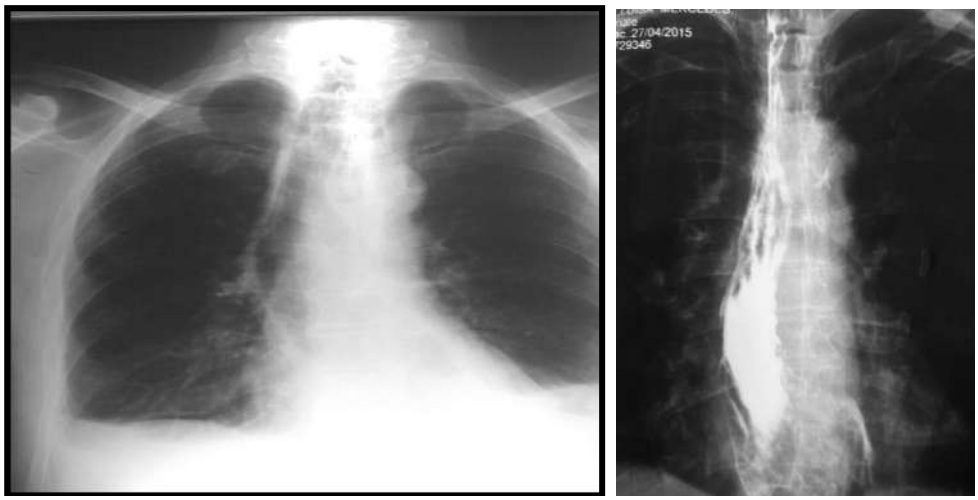

Figura 9.40: La plastia se observa en el control radiológico del tórax casi en la línea media con una aceptable lateralización a la derecha, pero siempre detrás de la proyección de la silueta cardíaca.

Hipotéticamente, la aorta obstaculiza su deslizamiento a la izquierda, por lo que la incidencia más frecuente a la derecha es posible por la ausencia de una estructura anatómica que la contenga, a la que se suma la acumulación del contenido alimenticio (Figura 9.41).

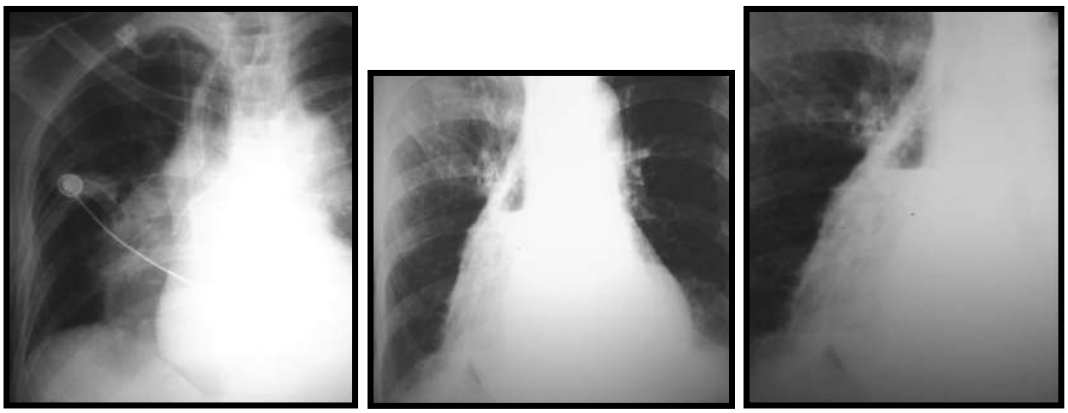

Figura 9.41: En el postoperatorio inmediato se visualiza una imagen paracardíaca derecha que, en los días sucesivos, es certificada como la plastia desplazada hacia el hemitórax derecho. Obsérvese la compresión del parénquima pulmonar y la silueta cardíaca.

Figura 9.42: Gastroplastia desviada a la izquierda. Paciente asintomático. El planteo diferencial con una colección pleural se logra a través del contraste de la plastia.

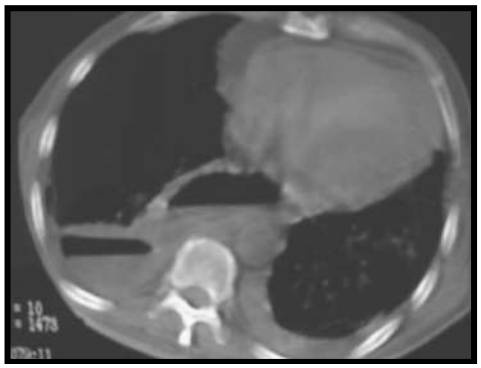

Figura 9.43: En este paciente, la imagen hidroaérea posterior podría ser confundida con una acodadura en continuidad con la imagen retrocardíaca pero, se trataba de una pequeña colección en el fondo de saco pleural derecho.

Generalmente, con la distorsión de la plastia gástrica no se genera un obstáculo importante porque nunca adquiere una longitud que facilite un acodamiento ostensible y por otra parte, la fijeza retroperitoneal del duodeno

actúa como un impedimento secundario. El problema es más común con el colon por varios factores. El primero es que siempre el cirujano tiende a desplazar un segmento mayor que el requerido. En segundo lugar, su meso es más complaciente para su movilización. El tercer factor es precisamente, que no presenta una fijeza distal que lo impida. Esta situación adquiere una mayor relevancia cuando se ha empleado al yeyuno por la divergencia anatómica entre la longitud de las asas y la exigüidad de su meso.

Los síntomas con el colon como sustituto, comienzan a ser percibidos entre los 30 y 45 días del inicio de las ingestas pero de modo paulatino se incrementan, muy posiblemente por exageración de la obstrucción por su infranqueabilidad. La angulación de la plastia, distal y sobre el diafragma o en plena cavidad abdominal, inmediatamente antes de su unión al estómago, puede provocar desde pesadez con las ingestas hasta la regurgitación parcial o total del bolo alimenticio. Una inmediata evaluación contrastada permite diagnosticar el cuadro y evaluar el tratamiento.

La relaparotomía se impone en los infrecuentes casos de pacientes sintomáticos y la indicación es absoluta si la acodadura se diagnostica en el tórax. Previa liberación del lóbulo izquierdo hepático e individualización del colon, con maniobras suaves es posible liberarlo de las adherencias y desplazarlo hacia el abdomen. Preservando con sumo cuidado la integridad de la arcada vascular, un segmento deberá extirparse y realizar una nueva anastomosis colocolónica o cologástrica, de acuerdo a la situación más conveniente planteada o a las preferencias del operador.

Comentarios: *Con respecto a las gastroplastias, siempre hemos tratado de rectificar su dirección una vez finalizada la anastomosis cervical, traccionándola con suavidad desde el abdomen con una mano, mientras que con los dedos índice y pulgar de la otra contenemos su extremo superior para que no tensione sobre la línea de sutura. La inmediata fijación con dos o tres puntos a los bordes del hiato diafragmático es un procedimiento aconsejable ante una redundancia.*

En cuanto al análisis de los desplazamientos, el 75% de las plastias gástricas permanecieron dentro de los límites mediastinales sin sobrepasar las líneas de proyección de la silueta cardíaca; el 15% se excedió hacia la derecha pero sin rebasar la línea medioclavicular; el 6% la superó y solo un 4% se desplazó a la izquierda. No se presentaron acodaduras importantes como obstáculos manifiestos al pasaje del bolo alimenticio.

No ocurrió lo mismo con el colon, en particular con el transverso y derecho con pedículo de la cólica media, que empleamos en los primeros casos. De ellos, tuvimos que reintervenir a tres por acodadura con obstrucción. En dos casos lo resolvimos con resección de un segmento aproximado de 10 cm y una nueva anastomosis colocolónica y al tercero con reanastomosis cologástrica. En dos pacientes el colon fue elevado por vía retroesternal y el restante por el retromediastino. Con la técnica del colon izquierdo y transverso con pedículo de la cólica izquierda, no lo hemos observado.

Evacuación acelerada (Síndrome de dumping)

La mayoría de los pacientes sometidos a una reconstrucción esofágica gástrica presentan algún grado de este síndrome en el período postoperatorio, pero síntomas graves sólo ocurren en un 1%, y por lo general no persisten más allá del año. Barkley y colab. (245) comunicaron

que en su serie, la diarrea postprandial pasajera que no requirió ningún tratamiento, se presentó en el 12,8% de los pacientes mientras que el 53,8% evolucionó sin presentarla. A su vez, Rocha y colab. (246), en una experiencia en resecados por acalasia, informaron que el cuadro tuvo una incidencia del 30,3% en el primer año y del 10,1% hasta el quinto año y que se caracterizó por la levedad de los síntomas. Su presentación aumenta en la población joven y más a menudo en el sexo femenino que en el masculino.

El síndrome se caracteriza por síntomas gastrointestinales y motores. Los síntomas gastrointestinales incluyen la sensación de plenitud, dolor abdominal de tipo cólico, nauseas, vómitos y diarrea explosiva. Los vasomotores incluyen sudoración, inquietud, debilidad, mareos, crisis de sofocación y palpitaciones. Las manifestaciones son variables en los distintos pacientes, pero es posible observar una conjunción de síntomas de ambos sectores. Por la desagradable situación, el paciente disminuye voluntariamente su ingesta con la consiguiente desnutrición con disminución de peso (247).

El síndrome de evacuación acelerada o dumping es clasificado en temprano o tardío en función del tiempo transcurrido desde la ingesta al inicio de los síntomas. En los pacientes con síndrome precoz, las manifestaciones aparecen entre los 20 minutos a una hora, y suele tratarse de una combinación de síntomas gastrointestinales y vasomotores. Por el contrario, en la tardía son en general de tipo motor a las dos o tres horas de la ingesta.

Estudios experimentales han sugerido que en el dumping temprano se produciría un vaciamiento súbito de líquidos ricos en hidratos de carbono hacia el intestino delgado, producido por la vagotomía, la ausencia de reservorio gástrico y la píloroplastia si existiese, desencadenando alteraciones en los niveles de hormonas gastrointestinales como la serotonina, polipéptido inhibidor gástrico, polipéptido intestinal vasoactivo y la neurotensina. El dumping tardío se debería a la liberación de enteroglucagón en respuesta a grandes cargas de hidratos de carbono en el intestino delgado, sensibilizando a las células β del páncreas y resultando en una secreción exagerada y prolongada de insulina con la consiguiente hipoglucemia.

Figura 9.43: Mecanismos de producción de la evacuación gástrica acelerada

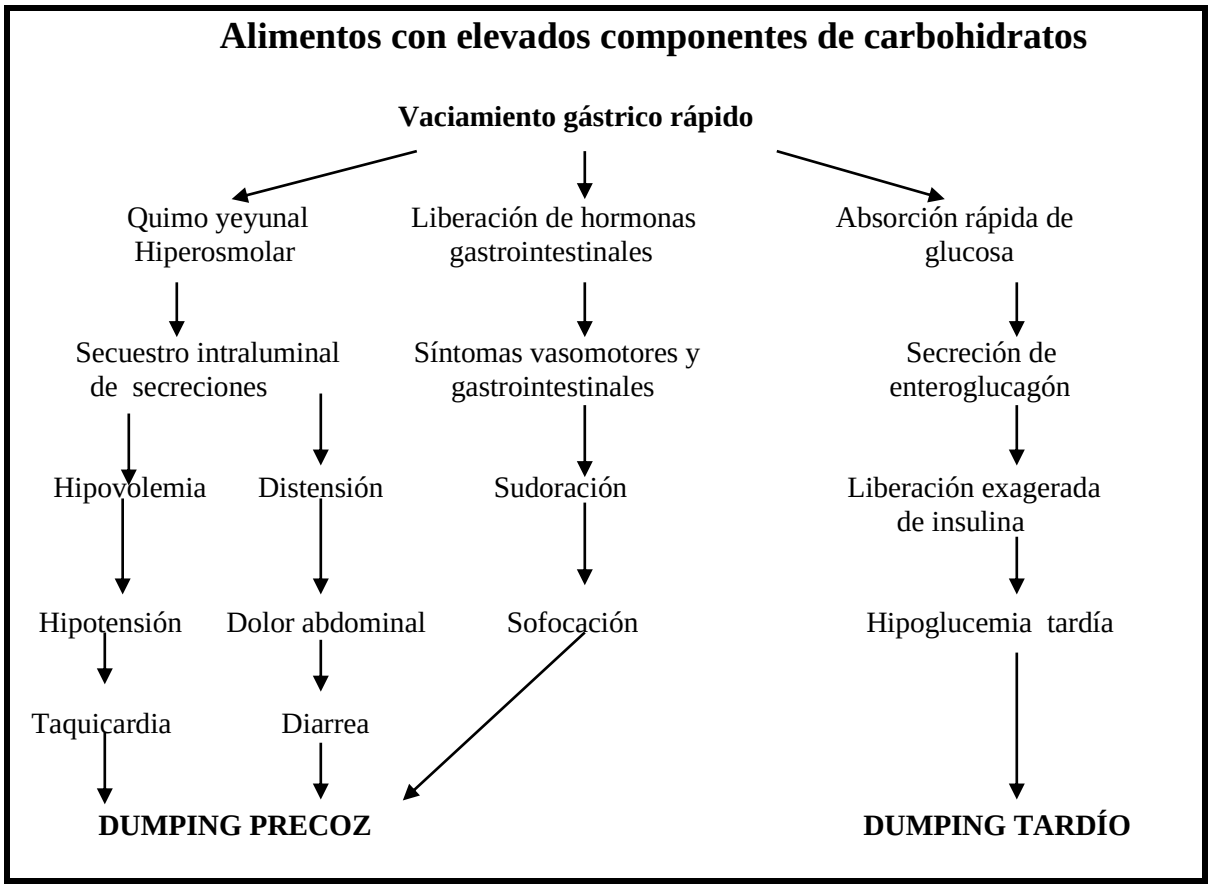

El diagnóstico de la enfermedad se establece en función de la historia clínica y en casos dudosos, se puede realizar una prueba de provocación que consiste en la ingestión de 300 ml de solución de glucosa al 25%, que debería reproducir la sintomatología.

Es importante valorar la magnitud del síndrome previo a la indicación del tratamiento adecuado. La mayoría de los pacientes presentan síntomas mínimos que mejoran en el transcurso del tiempo, por lo que las modificaciones de la dieta, como el aumento de la frecuencia y la disminución del volumen de las comidas así como evitar los hidratos de carbono concentrados, ingerir comidas hidratadas, aumentar los alimentos proteicos, incrementar de forma paulatina los lípidos para garantizar el aporte calórico adecuado y beber líquidos 30 minutos después de los sólidos, es lo mínimamente aconsejable para intentar neutralizar el cuadro. Si pese a esta prescripción, la sintomatología persiste, se puede medicar en principio con preparados de opio y difenoxilate (248) pero ante su resistencia y continua pérdida de peso, deberá iniciarse el tratamiento farmacológico con acetato de octeotride, que es un fármaco análogo a la somatostatina, que actúa enlenteciendo el vaciado antral, inhibiendo la liberación de insulina y disminuyendo la secreción entérica de péptidos. La dosis usual es de 0,05 mg por vía subcutánea, dos o tres veces al día, 30 minutos antes de las comidas, y puede ser aumentada hasta un máximo de 0,1 mg. En este estadio, la opción de un aporte calórico enteral necesario por

medio de una yeyunostomía o parenteral mediante la cateterización venosa central, debe ser evaluada.

En el dumping tardío, luego de documentar el hiperinsulinismo y excluir un insulinoma, se podría administrar insulina antes de las comidas para evitar la hiperglicemia posprandial temprana, que causará la respuesta exagerada de enteroglucagón (249) (250). Si los síntomas no mejoraran después de un tiempo prudencial, entre 3 y 6 meses, y el organismo evidenciara signos de debilitamiento, se podría realizar una Y de Roux que mejoraría la sintomatología en un 85% de los casos (251).

Comentarios: *Es variable la incidencia de dumping en las plastias gástricas, pues depende de que se haya realizado algún procedimiento de drenaje quirúrgico pilórico o si el paciente consideró que su evacuación acelerada tenía alguna relación con la intervención para comentarla o si el profesional lo investigó con cuidado.*

Nosotros no realizamos piloroplastia y el porcentaje de un cuadro mínimo fue comunicado en el 21,3% de los pacientes. Todos ellos fueron tratados con modificaciones de sus dietas sin el requerimiento de fármacos específicos. No hemos observado el cuadro severo. Si bien los síntomas leves en la mayoría desaparecieron dentro del año, en algunos casos pero con intervalos, permanecieron por 2 y 3 años sin repercusión en la nutrición.

Diarrea

Se presenta en el 9 a 19% de los reconstruidos con plastias gástricas, diferenciándose del síndrome de evacuación acelerada por la ausencia de síntomas vasomotores y por su fácil neutralización con medidas higiénico-dietéticas y fármacos antidiarreicos (252).

Comentarios: *Algunos pacientes la han relatado, acompañada algunas veces con cólicos intestinales. En todos ellos examinamos el plan de alimentación, suspendiéndoles la ingesta de verduras y estimulantes del peristaltismo intestinal hasta contrarrestarla. Siempre prescribimos loperamida como inhibidor de la motilidad intestinal y para facilitar una adecuada absorción de líquidos. No hemos tenido necesidad de prescribir preparados de opio.*

Fiebre postoperatoria

En teoría, el curso postoperatorio de la reconstrucción esofágica debe transcurrir con una temperatura cutánea normal o subfebril durante las primeras 72 hs. y con valores leucocitarios normales, ligeramente elevados o elevados pero con tendencia al descenso.

Si a partir de ese lapso de tiempo persistiera una febrícula o se incrementara, comenzamos con la búsqueda del posible foco determinante de la variación de la curva térmica. En un campo quirúrgico tan extenso y amplio, múltiples causas pueden originar la posibilidad de colecciones residuales que potencialmente pueden contaminarse o presentarse otras como complicaciones dentro del cuadro evolutivo de la reconstrucción.

El examen físico diario, los dosajes de laboratorio, cultivos de sangre y orina, la ecografía abdominal y pleural, el ecocardiograma, el empleo de sustancias radioopacas hidrosolubles y la tomografía axial computada son estudios que utilizados con criterio, permiten en la mayoría de las situaciones ubicar al origen del proceso. Las punciones pleurales o abdominales, en sitios

prefijados o con el complemento de imagenología especializada, obviamente contribuyen a conocer con detalles la naturaleza de la secreción causante del proceso infeccioso así como la terapéutica específica a emplear.

Tabla 9.44: Origen y causas probables de fiebre persistente postoperatoria

Causas más frecuentes de fiebre postoperatoria en la reconstrucción del esófago
1 - Parietales (infección)
2 - Pulmonar (neumopatía, absceso, atelectasia)
3 - Pleural (derrames de todo tipo, colecciones tabicadas)
4 - Mediastino (absceso, fístula anastomótica, hematoma infectado)
5 - Cardíaca (endocarditis bacteriana)
6 - Espacios abdominales (colecciones subfrénica, periesplénica, intermesentérica, Douglas)
7 - Cuerpos extraños (oblito)
8 - Urinario (infección vesical)
9 - Venoso (tromboflebitis)
10 - Extremos de catéteres venosos

Comentarios: *Un cuadro infeccioso no neutralizado interfiere en la nutrición a través de un catabolismo consecutivo al incremento de las reacciones adversas y al asociarse una anorexia pertinaz. Descubrirlo es el objetivo y en ambos pulmones, en las cavidades pleurales, en*

el mediastino o en los espacios subfrénicos es muy probable que se ubique la causa. La negatividad de los exámenes y evaluaciones imagenológicas solo sugieren que deberán repetirse con intervalos regulares y adecuados a cada situación.

Retardo del vaciamiento gástrico

Se define como la retención de bario en el estómago en un tiempo mayor de 15 minutos después de la ingesta del contraste con el paciente de pie.

Cuando el estómago es utilizado como sustituto, la prevalencia de problemas relacionados con el vaciamiento gástrico varía desde 10 a 50% (253) (254), dependiendo de que se haya utilizado el estómago total o tubulizado para el reemplazo. La reducción de la motilidad afecta la depuración esofágica hasta un año después de la reconstrucción (255), por lo que Bonavina y colab. (256) lo consideraron como un conducto adinámico. Lee y colab. (257) estudiaron el vaciamiento inmediato a una esofagectomía transtorácica y reportaron retardo en los sólidos en el 50% de los pacientes en el período postoperatorio inmediato, mejorando a los 6 meses, pero un 13% aún continuaba refiriéndolo. Aunque ha sido señalado que la piloroplastia reduce la incidencia del retardo de vaciamiento del estómago residual, existieron discrepancias comunicadas por Velanovich (258) cuando se compararon experiencias con grupos a los que no se les practicó ningún tipo de drenaje gástrico.

Sutcliffe y colab. (259) han comunicado una probable correlación entre el retardo del vaciamiento con la incidencia de fístulas cervicales y estenosis de la misma, considerando que la distensión

de la plastia gástrica podría tensionar al extremo anastomótico predisponiéndolo a la isquemia y a un retardo en su cicatrización. Preconizan que en aquellos pacientes que requieren dilataciones, es imprescindible evaluar de forma concomitante el funcionalismo pilórico mediante objetivación contrastada y evaluación endoscópica por la necesidad de una dilatación o colocación de un stent. En su relato refiere que es preciso descartar una recidiva neoplásica después del noveno mes, pues en las resecciones por neoplasias de la unión esofagocardial, el píloro se ubica en su elevación muy cercano al hiato diafragmático, con el riesgo de oclusión por compresión extrínseca.

Como hipótesis, la retención del alimento ingerido en el antro pilórico al preservarse el esfínter pilórico debería ser causa de broncoaspiraciones, pero ninguna experiencia ha demostrado una diferencia estadísticamente significativa, aunque la literatura sugiere que los procedimientos de drenajes gástricos posibilitan un rápido retorno a la tolerancia de una dieta normal.

Martin y colab. (260) han empleado en la operación la infiltración por inyección del píloro con toxina botulínica (Botox) en sus caras anterior y posterior y en sus bordes superior e inferior, mediante una dosis total de 200 U en 5 ml de solución salina normal, con la intención de sustituir a la piloroplastia por la dificultad en realizarla durante la esofagectomía mínimamente invasiva, que utilizan de preferencia. Sus aceptables resultados inmediatos documentados fueron del 91% con una duración efectiva de 3 meses. La recurrencia tardía presentó una baja incidencia. En tres pacientes, el retardo del vaciamiento de la plastia requirió una nueva aplicación de la toxina por endoscopia y en un caso por dilatación con balón neumático.

En su diagnóstico diferencial es importante descartar la rotación o redundancia de la plastia, su compresión por un hiato demasiado estrecho o su angulación en el pasaje al tórax.

El paciente refiere pesadez, saciedad inmediata, calambre o dolor postprandial en cada ingesta, que al igual que en el síndrome anterior, percibe durante una hora, pero el cuadro puede durar desde semanas a 2 meses. Puede confundirse con el síndrome cardiológico postprandial inmediato. Cuando la plastia gástrica es ubicada en el retromediastino y a la misma no se le realizó ningún de drenaje gástrico, el alimento persiste por un tiempo en su interior antes de vehiculizarse hacia el duodeno. En nuestra serie, mediante el interrogatorio, todos los pacientes lo refirieron, el mayor número con sensaciones tolerables y una pequeña minoría asociado a dolor cólico epigástrico.

Tabla 9.45: Alternativas ante un retardo persistente del vaciamiento gástrico.

RETARDO del VACIAMIENTO GÁSTRICO
Diagnóstico
- por los síntomas
- por estudio contrastado
- por observación endoscópica
Tratamiento
- Farmacológico
- metoclorpropamida
- eritromicina
- butilbromuro de hioscina
- clorhidrato de propinol
- Endoscópico
- dilatación con balón neumático por fibroendoscopia
- infiltración del píloro con toxina botulínica durante la esofagectomía o por fibroendoscopia
- colocación de stent
- Quirúrgico
- piloromiotomía
- reducción de la plastia gástrica redundante desde el tórax al abdomen
- ampliación de la región hiatal
- rectificación de cualquier torsión del estómago
- resección antral con anastomosis yeyunal en Y de Roux

Comentarios: *La retención de alimentos en las plastias gástricas es una situación de riesgo por las posibilidades de broncoaspiraciones.*

A todos los pacientes, en especial a aquellos con cierto sobrepeso en quienes empleamos plastias gástricas tubulizadas, respetando las observaciones obtenidas en las distintas investigaciones de que el vaciado es producido en los dos a tres primeros meses por la asociación de ondas antrales propulsivas residuales y por la gravedad, les enfatizamos que no se acuesten hasta una hora después de cada ingesta o cuando perciban que el vaciamiento se ha producido.

En los casos en que por evolucionar con un cuadro depresivo optaron por el decúbito dorsal durante varias horas del día, la comida permaneció en el antro sin franquear el píloro, regurgitándola y expulsándola mediante el vómito.

Por lo general, colocando compuestos propulsivos y muy ocasionalmente, con

dilataciones endoscópicas del píloro, el cuadro puede ser controlado. Las reoperaciones y los procedimientos de drenajes son rara vez requeridos.

Rechazo alimenticio postoperatorio inmediato

Después de varios meses de dificultad deglutoria, en un postoperatorio de una reconstrucción alimenticia con evolución normal, entre el 5º y 7º día, el paciente demuestra su ansiedad por deglutir los primeros bocados y así evaluar el resultado de la intervención. Su apetito es adecuado, por lo que es conveniente sugerirle precaución, que no lo ingiera apresurado, que puede percibir ciertas molestias en el pasaje del bolo por la anastomosis porque aún el proceso inflamatorio se encuentra en la etapa de infiltración celular, y de inmediato a algunos bocados (100 a 150 cc),

advertirá que su plastia, en especial si se trata de un tubo gástrico, lo obligará a la suspensión por haberse colmado su capacidad.
Lo inhabitual es que nos refiera aversión a cualquier alimento posible que podamos indicarle. Esa particular sensación puede persistir por algunas semanas y requiere de nuestra parte las obvias explicaciones, tranquilizar al paciente y a sus familiares y continuar con los aportes nutricios por la yeyunostomía. Es posible que su origen corresponda a un reflujo biliopancreático promovido o complementado por una peristalsis residual retrógrada que le ocasiona una aversión significativa y preocupante en el inicio de la deglución oral. De modo paulatino retrocede y en 15 días es retomada con el volumen y la calidad usual para este período de la reconstrucción.

Pero la causa más frecuente y que habrá que descartar es que existe una infección solapada ostensible o desconocida que aún no ha sido neutralizada por la antibioterapia. Puede cursar con o sin un cuadro febril, con o sin modificaciones del dosaje de glóbulos blancos, pero la inapetencia pertinaz y el progresivo deterioro del estado general del paciente, a pesar del aporte calórico enteral o parenteral suministrado, nos debe obligar a considerarla.

Síndrome cardiológico postprandial pasajero

Se caracteriza por un estado inmediato a la ingesta alimenticia de hipotensión, taquicardia, mareos, y en ocasiones, discreta sudoración. Se incrementa en forma paulatina el volumen ingerido y su duración es de alrededor de una hora. Los pacientes que lo refieren han observado su desaparición en torno a 10 días.
Comentarios: *En un esófago normal, la vehiculización de un sorbo de bario hasta el estómago, se realiza en 9 segundos aproximadamente. Es posible suponer que cuando se trata de ingestas sólidas este tiempo puede prolongarse pero la vigorosa peristalsis actúa como un factor preventivo de un imprevisible atascamiento. Cuando la plastia gástrica se ubica en el retromediastino y no se le realizó ningún tipo de drenaje gástrico, el alimento persiste por un tiempo en su interior hasta que la gravedad actúa desplazándola hacia el duodeno. Mientras tanto, su presencia presiona sobre el seno de Haller pudiendo motivar, en ciertos individuos, desde un ligero dolor precordial hasta síntomas característicos de una isquemia coronaria pasajera, pues interfiere en la fase diastólica que permite la repleción de los vasos coronarios. Incluso un electrocardiograma puede reflejar alteraciones en el S-T o en la T.*

Cuando lo investigamos con meticulosidad, si el paciente no lo ha referido espontáneamente, su presentación tiene una incidencia de 3 a 4%, en especial en fumadores, del sexo masculino y con cierto sobrepeso. En los días sucesivos, la adaptación hemodinámica tiende a compensarlo y neutralizarlo. Así también, pueden observarse síntomas de hipotensión con discreta sudoración y palidez cutánea.

Síndrome del estómago reducido o pequeño o de saciedad inmediata

Algunos pacientes, a quienes no se les efectuó ningún tipo de drenaje gástrico, relatan dolor o pesadez o sensación de lleno consecutivo a la ingesta oral. De localización epigástrica y de tipo permanente pero con exacerbaciones, se incrementa de forma paulatina y desaparece en aproximadamente una hora.

Consideramos que obedece a contracciones antrales ante una obvia

continencia pilórica por la denervación gástrica. Cede entre 15 y 40 días. No requiere de tratamiento pero a algunos pacientes hubo que medicarlo con proquinéticos o macrólidos por vía oral, o ante su fracaso, con la ayuda al final de una ingesta de bebida gaseosa que por formación de una cámara de gas favorezca la apertura pilórica. Como último recurso se puede indicar la dilatación endoscópica del píloro con balón insuflable.

Comentarios: *Nosotros no realizamos ningún tipo de drenaje gástrico y siempre tuvimos la convicción de que la causa era la oclusión pilórica consecuente con la denervación, pero Bains (261) destaca que también puede ocurrir en algunos pacientes a quienes se les realizó piloroplastia, por lo que el retardo del vaciado gástrico se relacionaría con la alteración de la peristalsis de la plastia y del intestino delgado consecuente con la vagotomía. Otro factor a considerar es la posible torsión del estómago en el mediastino posterior.*

Esta sensación de saciedad temprana no es referida cuando el reemplazo se realizó con el colon manteniendo el reservorio gástrico, tal vez porque el estómago continúa ubicado en el abdomen y a pesar de la aperistalsis colónica, este continúa funcionando como reservorio adicional en su segmento intraabdominal.

Pesadez postprandial en la interposición colónica

Detallados estudios de las ingestas en la interposición colónica han demostrado que estos pacientes tienden a comer despacio pequeños volúmenes y que los sólidos se desplazan mejor y la plastia se evacúa más rápido cuando se los mezcla con líquidos, en especial de tenor ácido. El síntoma más frecuente es la sensación de pesadez o de saciedad inmediata. Ocurre con mayor frecuencia cuando los 2/3 superiores del estómago han sido resecados por su denervación, por lo que su capacidad de reservorio se encuentra disminuida y los alimentos se acumulan en el segmento distal de la plastia colónica. Por el contrario, los pacientes no lo refieren si el estómago ha sido preservado totalmente con su inervación intacta. DeMeester y Kauer (262) destacan que los síntomas pueden ser interpretados de manera incorrecta como una disfagia en las interposiciones colónicas y cuando ello ocurre, lo habitual es que se deba a una estenosis retráctil, a redundancia o a compresión de la plastia.

Otro componente es la lentitud del tránsito, cuyo tiempo promedio es de casi 4 minutos en las interposiciones isoperistálticas y mayor a 5 minutos en las anisoperistálticas. Kotsis y colab. (263), mediante cinerradiografía han comprobado que el pasaje a través de la anastomosis cervical y en el segmento torácico es corto (4-11 seg) en las plastias isoperistálticas, pero existía una retención temporaria (30-90 seg) a nivel del segmento colónico supradiafragmático por aparente oclusión de la anastomosis cologástrica. Mediante ondas propulsivas se lograba el pasaje al estómago y la velocidad de su vehiculización se facilitaba con la orientación casi vertical del injerto y si se acompañaba de una resección gástrica tipo Billroth I. Complementaba sus observaciones que en este grupo, no se comprobó reflujo gastrocólico mediante la posición de Trendelenburg ni por compresión abdominal. La estasis era mayor en el segmento infradiafragmático colónico en las interposiciones anisoperistálticas, observando una incidencia de reflujo en el 86,5% de los pacientes. Incluso, Kotsis enfatizó que en grupo isoperistáltico de jóvenes hubo un desarrollo corporal normal y un adecuado aumento de peso y entre ellos, en el

sexo femenino que se embarazó no se constataron repercusiones adversas.

Edema de los miembros inferiores

Es un síntoma que preocupa al paciente cuando observa su paulatino incremento desde el dorso de sus pies, a nivel de ambos maléolos tibioperoneos, hasta casi comprometer las pantorrillas. Se hace notorio después del 6º día del postoperatorio coincidiendo con una disminución de su excreción urinaria. Incluso el cuadro puede progresar hasta llegar a comprometer la región sacra, los genitales y los miembros superiores.

Obedece a varios factores: 1 – a su hipoalbuminemia relativa por el tiempo de una inadecuada ingesta con la consecuente hipotrofia de las vellosidades intestinales al impedir una apropiada absorción; 2 – al incremento significativo de las pérdidas proteicas durante los amplios decolamientos operatorios y extensos lechos exudativos; 3 – a la falta de aporte nutritivo en los tres primeros días del postoperatorio si no se ha indicado alimentación parenteral; 4 – por la limitación a una deambulación efectiva por el impedimento de los catéteres quirúrgicos; 5 – a la posible sobrehidratación.

Sugerirle un reposo absoluto con elevación de los miembros inferiores es una inmediata práctica que puede lograr cierta efectividad pero con el potencial riesgo que representa la posibilidad de una trombosis venosa profunda en las pantorrillas. La indicación de diuréticos, incluso combinados con espironolactonas, tampoco ofrece una respuesta adecuada. La ostensible neutralización se logra de inmediato con las infusiones de albúmina por vía parenteral.

Comentarios: *Reconociendo que no es una medida ideal, nosotros utilizamos el vendaje elástico de las piernas como mecanismo compresivo externo. El problema tiende a minimizarse en un tiempo variable de 7 a 20 días cuando la ingesta oral con el complemento nutritivo por la yeyunostomía logra equilibrar la alteración hidrosalinoproteica.*

Destacamos que puede subsistir hasta 2 meses y que no se prescriba reposo con elevación de los miembros inferiores, para evitar las broncoaspiraciones y porque consideramos que la deambulación precoz, sostenida e incrementada en el tiempo, es el mejor recurso.

Oblitos mediastinales

En la actualidad no es común abandonar un oblito en el lecho mediastinal empleando indistintamente el abordaje torácico o la vía transhiatal. El cuidado lógico del equipo quirúrgico con el empleo de las gasas, el control minucioso del personal de enfermería al final de la intervención y ciertos elementos radiopacos incluidos en el material absorbente, se asocian como preventivo para evitar esta posibilidad, pero fundamentalmente, cuando ha ocurrido una hemorragia importante, puede deberse a descontrol del ambiente operatorio, a negligencia o a la urgencia en la recuperación del paciente.

Por razones obvias, su incidencia es desconocida por las escasas comunicaciones al respecto. Su descubrimiento se basa en especial en la presencia de un cuadro inflamatorio persistente con compromiso pleural y síntomas de sepsis o es el hallazgo en una reintervención obligada por el curso irregular de una esofagectomía.

Comentarios: *En el comienzo de nuestra experiencia, dejamos olvidada involuntariamente una pequeña gasa en el mediastino que habíamos utilizado como taponaje con otras similares por una pérdida sanguínea imprevista. Pudimos controlar el cuadro pero a partir del tercer día, el paciente comenzó con un cuadro febril inexplicable, con signos de infección, y acompañado por excitación psíquica. A pesar de todas las medidas utilizadas, no podíamos revertir la situación y los controles de tórax objetivaban una opacidad pleural derecha. Al 13º día, el drenaje pleural evidenció una laceración intratorácica por una pérdida aérea constante que de forma paulatina se incrementaba. Por toracotomía derecha, abordamos al mediastino y observamos que una gasa se estaba introduciendo a través de la sutura de la curvatura menor en la plastia. Retirada la misma, ocluimos la brecha con un injerto musculocutáneo de pectoral mayor, pero el paciente falleció a las 48 hs. por sepsis.*

C. Complicaciones alejadas (después de 30 días)

Estenosis de la anastomosis esofagogástrica cervical

Tres etapas anatomohistológicas caracterizan a un proceso cicatricial. La primera, exudativa, que transcurre entre el primero y el séptimo día es por la infiltración de células linfoplasmocitarias; la segunda, proliferativa-esclerosante, que acontece entre el sexto y el trigésimo día, es la invasión por fibroblastos con la consecuente proliferación colágena; y la tercera, contractiva, que se inicia en torno al vigésimoquinto día es la retracción cicatricial que se manifiesta clínicamente en un período variable de 30 a 180 días.

Cuando dos estructuras circulares son anastomosadas a través de un procedimiento manual o mecánico, sus diámetros tienden a reducirse como evolución normal del proceso de reparación. Puntualmente en las reconstrucciones del esófago, el obstáculo al desplazamiento del bolo alimenticio comienza a percibirse cuando la luz anastomótica se reduce a la mitad o a un tercio de su diámetro, o interfiere al pasaje de un fibroendoscopio de 10 mm. Hasta que los mecanismos de retracción cicatricial cesan y el diámetro anastomótico permanece inmutable, por lo general por el tratamiento dilatador indicado, lo que acontece entre los 6 meses y un año, su característica es la reincidencia y la imprevisibilidad por el paciente.

Habitualmente, el problema es manifestado con la ingesta de alimentos sólidos (carne, cáscara de pan, embutidos, etc.), por lo que el profesional evita incluirlos en su dieta durante los dos primeros meses del postoperatorio. Su apetito es normal pero la imposibilidad de ingestión de las calorías básicas les impide mantener un peso corporal adecuado. En su paulatina contracción tisular, el problema adquiere mayor importancia cuando el obstáculo altera el pasaje de líquidos, significando que la estenosis es de grado severo, que existe la posibilidad de impacto con un bocado ingerido al descuido así como el riesgo de broncoaspiración.

Esta inesperada manifestación que es la disfagia asociada a la estenosis cicatricial genera en el paciente una obvia ansiedad, por la reaparición del síntoma con el que comenzó su enfermedad, pero en su evolución, llama la atención que esta obstrucción sea aceptada sin angustiarlo cuando se la compara con la estenosis de la enfermedad primaria muy probablemente por haber sido notificado antes, o por las debidas explicaciones de que se trata de un proceso banal, esperable y

solucionable con métodos simples no quirúrgico.
Raras veces es posible que el paciente pueda desencajar la obstrucción aguda por un impacto alimenticio, a pesar de los intentos de deglución o por las ingestas de líquidos sin o con gas. La cicatriz que interfiere en la continuidad peristáltica faringoesofágica superior solo podrá ser liberada si el bolo es extraído por endoscopia o macerado después de varias horas por la excreción salival incrementada por mecanismos reflejos.

Este tipo de disfagia resultante de la obstrucción mecánica debe ser diferenciado de la sensación de dificultad deglutoria consecuente con la disfunción motora, que ocurre en el órgano sustituto por su denervación (264) y que se evidencia en forma intermitente y en ocasiones con similitud para semiblandos o líquidos.

La incidencia de una estenosis anastomótica permanece relativamente alta variando de acuerdo a cada experiencia, desde un 12 % a un 57% (265) (266) (267), con un término medio del 30% (268); pero si se realizan dilataciones liberales ante cualquier referencia de obstrucción por el paciente, el 48% de las anastomosis manuales y el 35% de las mecánicas requerirán como mínimo una dilatación en los primeros tres meses (269). Contrasta cuando la reconstrucción fue realizada empleando el colon, con el que la estenosis se presenta con una incidencia del 18% aproximado, del que solamente un 4% requiere dilatación.

Numerosos factores han sido invocados como causas predisponentes o determinantes, como las enfermedades cardíacas, diabetes, excesiva pérdida sanguínea intraoperatoria aunque en la opinión de la mayoría de los autores, la isquemia relativa del extremo superior de la plastia, las técnicas de sutura anastomótica y la filtración de la misma (270) son las más aceptadas. Pero si bien esta complicación se relaciona con las dehiscencias anastomóticas sobre todo, también puede acontecer, aunque con menor frecuencia, ante una evolución normal de la unión esofagogástrica o colónica. Empleando en el intraoperatorio un dosificador láser de flujo vascular por el sistema Doppler, Peri y colab. (271) demostraron que la incidencia de las estenosis anastomóticas era del 50% cuando la perfusión de la plastia gástrica era menor al 70% predictivo.

Lerut (272) consideró que el reflujo bilioenteral combinado con las secreciones remanentes provenientes del antro gástrico podrían ser otro factor responsable del proceso estenótico. En su experiencia, estas fueron comprobadas con un 53% de incidencia cuando la anastomosis se realizó intratorácica, contrastando con el 8% cuando la localización fue cervical. En su análisis, las estenosis tuvieron una mayor incidencia con el empleo de la sutura mecánica circular y con respecto a las técnicas manuales, el incremento se relacionó en particular con el empleo de dos planos. Con la utilización de la anastomosis semimecánica, Orringer y colab. (269) reportaron una incidencia de 35% de estenosis, que contrastó con el 48% cuando la sutura fue realizada en forma manual, con un requerimiento de dilataciones tres y de cinco o más veces (7,5%), respectivamente.

Briel y colab. (273) han evaluado que la asociación de isquemia, fistulización anastomótica y estenosis presentan una probable correlación. En su casuística, la prevalencia de isquemia fue similar empleando estómago o colon, pero las filtraciones cervicales fueron más frecuentes en la interposición gástrica (14,3%) que en la colónica (6,1%), con parámetros similares con las estenosis anastomóticas (31,3-8,7%). En consecuencia, la combinación de

isquemia y filtración anastomótica conlleva a una estenosis (22% del grupo), pero en los pacientes con dehiscencia cervical sin isquemia, la mitad presentará una estenosis y el resto evolucionará sin complicaciones. Entre las comorbilidades, destacaron que el sobrepeso presentaba una significativa incidencia.

Figura 9.44: Estenosis de la anastomosis cervical. Obsérvese la centricidad de la estrechez

Se han preconizado diversos tratamientos para aplicar en esta complicación. Algunos controvertidos, continúan siendo discutidos a pesar de los elevados índices de curabilidad comunicados.

Tabla 9.46: Tipos de dilatadores esofágicos

Con diámetros progresivos	**De consistencia semiblanda**	**De tela engomada** **Lira (dedal con una prolongación 15 cm de la bujía)**
	Con mercurio en su interior	**Maloney (extremo cónico)** **Hurst (extremo romo)**
	Tutorizadas con guías metálicas	**Eder-Puestow** **Savary** **Tipo americano** **Sistema Biomed** **Celestin**
Con balones dilatadores	**Tutorizadas por guías metálicas**	**Rigiflex** **Wilson-Cook** **Medi-Tech**
	Introducidas por endoscopía	**Rigiflex**

La dilatación mediante bujías tutorizadas y controladas en su pasaje por endoscopia y/o amplificador de imágenes continúa siendo en la actualidad la preferida por la mayoría de los autores por su simplicidad y seguridad, obteniéndose con el método una curación cercana al 100% (270) (274) (275) (276).

El inicio del tratamiento puede ser precoz como lo recomiendan Trentino y colab. (276) al realizar una endoscopia rutinaria entre el 3º y 5º día de la intervención, para objetivar la presencia de ulceraciones en la mucosa que en sus opiniones personales, es el factor predictivo más significativo de una estenosis benigna anastomótica, en particular cuando abarca el 50% de la circunferencia. Ante su hallazgo, comienzan pronto con las dilataciones con el objetivo de disminuir el número de sesiones. Comunican un 83% de éxitos con un promedio de 3,6 dilataciones por pacientes en el postoperatorio alejado.

La mayoría de los autores contemporizan el estudio endoscópico hasta que el paciente refiera cierto grado de obstrucción. Marjanovic y colab. (268), entre la 4ª y 9ª semana posterior a la intervención, con un término medio de 8 semanas, evalúan su diámetro endoscópicamente con esofagofibroscopio de 10,5 mm y ante la imposibilidad de franquear la estenosis, recurren a un gastroscopio infantil. Las sesiones de dilataciones dentro de su programa son indicadas con intervalos de una a dos semanas, dependiendo del grado de estenosis, y las continúan hasta lograr un diámetro anastomótico que permita las ingestas de una dieta normal, por un período mínimo de tres meses sin recidivas. Destacaron que la precocidad de la obstrucción (antes de la 6ª semana) se relacionaba con un mayor número de sesiones, que cuando era referida más tarde, en la serie evaluada no encontraron diferencias significativas en cuanto al radio estenótico inicial. El diámetro de inicio de la bujía varió entre 12 y 16 mm hasta llegar a utilizar un calibre máximo de 18 mm.

El primer dilatador que por su rigidez permite evaluar el diámetro de la estenosis debe ser de un calibre estimado escasamente superior al obstáculo a franquear. No es conveniente utilizar más de tres sucesivos diámetros por sesión (3 Fr ó 1 mm) como lo aconseja Langdon (277) en su regla de tres. Las dilataciones secuenciales constituyen el requerimiento más efectivo, porque no se trata de fracturar o lacerar una estenosis, lo que invariablemente llevaría a una reestenosis más fibrosa, sino obtener la elongación progresiva de la cicatriz (278). En la siguiente sesión es conveniente recomenzar con uno o dos diámetros menores de bujías.

Con los dilatadores tipo Maloney que son muy sencillos de utilizar por su extremo flexible, las estenosis muy cerradas no son fáciles de franquear, pudiendo retroflexionarse sin lograr su cometido. El rol del control fluoroscópico sistemático es controvertido. Es indudable que durante muchos años, se logró la cateterización en las estenosis benignas con seguridad y efectividad sin el complemento de la radioscopia pero ciertos autores han preconizado que su empleo reduce las posibilidades de complicaciones y mejora la eficiencia del tratamiento dilatador (279).

Tabla 9.47: Experiencia comparativa empleando dilataciones con bujías

Autor	Incidencia	Tiempo	Sesiones	Resultado
PIERI	24/81 (30 %)	8 semanas (3-23)	9.5(1-55)	20/24 (83 %)
HONKOOP	114/269(42 %)	11 " (4-149)	3 (1-28)	(78 %)
MARJANOVIC	23/79(29 %)	8 " (4-26)	4 (2-20)	19/19 (100%)
TRENTINO	12/39 (31 %)	(3-21)	3.6 (1-10)	10/12 (83%)

Con el empleo del balón neumático, que actúa ejerciendo una fuerza radial en forma paulatina y persistente sobre el segmento estenosado, Goldstein y colab. (280) relataron resultados similares a las dilataciones con bujías, pero en apariencia con un menor traumatismo, con una mejor tolerancia o con mayor aceptación en la introducción por su diámetro acotado. Blackmon y colab. (281) disintieron al comprobar que la técnica requirió de un tiempo prolongado para su correcta ubicación cuando la estenosis se presentó como un trayecto tortuoso o dificultoso para franquearla. El desplazamiento distal del catéter o su reposicionamiento no fue sencillo y la insuflación requirió de permanente observación, experiencia y valoración por cualquier síntoma imprevisto que el paciente refiriera durante el procedimiento. En la opinión de Lerut y colab. (272), la combinación de dilatación con bujías de Savary o con balón neumático, conjuntamente con la prescripción crónica de inhibidores de la bomba de protones (PPI), es el mejor método de tratamiento de esta complicación.

Las principales complicaciones de la dilatación mediante bujías o por balón son la perforación, el sangrado y la aspiración traqueobronquial. La menor incidencia de laceraciones en las estenosis cicatriciales postreconstrucción del esófago contrasta con el mayor número observables en aquellas producidas por un proceso inflamatorio tipo péptico o caústico así como neoplásico. La explicación obedece al margen de seguridad que confiere la consecuente reacción cicatricial alrededor de la plastia. El dolor torácico, con su intensidad en relación directa con la resistencia de la estenosis, es común durante el procedimiento pero debe ceder de inmediato cuando se retira el dilatador. El sangrado y la perforación presentan una incidencia aproximada del 0,3% (282) pero la bacteriemia, manifestada por un estado febril puede llegar al 40% (283). Aún no ha sido esclarecido si la causa de la bacteriemia es la laceración de la mucosa faríngea, la deficiente desinfección de las bujías o una dilatación forzada por un calibre excesivo, por lo que no solo es pertinente su especial preparación entre uno y otro paciente, sino también prescribir antibioterapia profiláctica en pacientes inmunodeprimidos o que presenten lesiones valvulares cardíacas.

Fig. 9.45: Perforación con bujía de una gastroplastia. Neumomediastino y neumotórax derecho. Extravasación de la solución radiopaca hidrosoluble.

Se ha reportado, con resultados variables, la infiltración de una cicatriz refractaria con esteroides combinada con las dilataciones (284) (285). La complementación con prótesis autoexpandibles no es aconsejable en la región cervical porque la tensión radial, al contraponerse con la solidez de los cuerpos vertebrales, puede provocar una laceración parietal quizás bloqueada, migración o hemorragias (286), aunque se lo puede reservar para estenosis muy refractarias y deben ser colocados por debajo del cricofaríngeo ya que pueden ser muy mal tolerados.

Hordijk y colab. (287) comunicaron que, seccionando una cicatriz de escasa longitud en 4 diferentes radios mediante el empleo de electrocauterio, el problema podía ser solucionado en una única sesión, pero en aquellas de mayor longitud se requirió la repetición del método.

En los últimos años y en ciertos servicios se ha utilizado la combinación de la coagulación endoscópica con argón y diatermia, conceptuándola como una técnica segura y efectiva en esta complicación (288). Con respecto a la resección de una cicatriz anastomótica refractaria, su indicación es muy limitada por los resultados favorables con mínima morbilidad que se obtienen con las dilataciones y porque su dificultosa disección y la movilización de la plastia prevalecen como conceptos precautorios ante su indicación.

La recidiva neoplásica en la anastomosis debe ser sospechada a pesar de la negatividad de los exámenes endoscópicos si con las dilataciones no se obtienen resultados favorables después del 6º mes, tiempo en que la retracción cicatricial tiende a disminuir o si después del año y de un período asintomático reaparece dificultando el pasaje de las ingestas (Figura 9.46).

Figura 9.46: Oclusión de la anastomosis cervical por recidiva neoplásica 7 meses después de la reconstrucción. Obsérvese la excentricidad de la luz y la irregularidad de los bordes.

No ha sido posible determinar algunos aspectos de la estenosis, como su grado de resistencia, el diámetro conveniente a lograr en la primera sesión o el espacio de tiempo de su aparición con relación al número y extensión del tratamiento dilatador. A pesar de que Tulman y Boyce (289) sugirieron como prevención de complicaciones solo aumentar 3 mm el calibre de las bujías por sesión, Marjanovic y colab. (268) no

comprobaron perforaciones ni sangrados al ampliar el diámetro estenótico por arriba de 8 mm.

La indicación de resección quirúrgica de la cicatriz es controversial. Kochman (290) define una estenosis refractaria cuando no es posible lograr un diámetro de 14 mm de la luz esofágica en cinco sesiones realizadas con intervalos de 2 semanas. Kinoshita y colab. (277) complementan que si la estenosis no evidencia tendencia a la mejoría con dilataciones neumáticas en un plazo no menor de 2 meses y si el paciente refiere dificultad deglutoria con los alimentos semisólidos, la propuesta quirúrgica deberá ser evaluada. En su concepto, restaurar las condiciones nutricionales óptimas es una condición básica, por lo que a través de una yeyunostomía lo nutre durante 3 meses antes de intentar la reanastomosis.

La extirpación quirúrgica de la cicatriz dependerá de la vía de ascenso que se utilizó para elevar la plastia. Con la plastia ubicada en el retromediastino, la vía de abordaje es la preesternocleidomastoidea izquierda, en ocasiones complementada con una prolongación vertical sobre el manubrio hasta su unión con el cuerpo del esternón. La extirpación de la mitad izquierda del manubrio, el primer cartílago condral y la epífisis clavicular interna facilitarán una mejor exposición de los elementos cervicomediastinales.

El paso más difícil es la separación de la plastia de la pared membranosa traqueal, por lo que se tutoriza el esófago cervical con un catéter endotraqueal Nº 5 para su reconocimiento. La faringe se encuentra dilatada por la estenosis distal, la liberación de la plastia es dificultosa y la lesión recurrencial izquierda siempre es posible.

Una vez liberado el esófago cervical, se lo repara convenientemente con un catéter de polivinilo y el paso siguiente es individualizar la plastia y disecarla de las firmes adherencias que la unen a los tejidos vecinos, controlando de continuo al pedículo vascular, si es posible individualizarlo. Mediante un nuevo reparo, con una suave tracción, el último paso será liberar la cicatriz anastomótica. En ese instante, el cirujano evaluará la posibilidad de una reanastomosis sin tensión que por lo general es posible por la elongación del cabo superior consecutiva a la obstrucción.

Ante una imposibilidad de acercamiento de los extremos, en la Tabla 9.48 se propone un esquema de procedimientos para paliar la situación. Lo primero es realizar una miotomía circunferencial sobre el esófago cervical y/o la plastia; lo segundo, bajo control manual, dirigir una tutorización a través de la cicatriz para continuar las dilataciones; en tercer lugar, se libera un segmento de la plastia para tratar de realizarle otra miotomía. Si con estas medidas no se logra controlar la situación y si hubo previsión, debería realizarse una adecuación de la estenosis empleando el músculo cutáneo del cuello (técnica de Deng), un injerto libre de yeyuno, una nueva plastia o abandonar el intento ocluyendo su extremo superior con seda negra para extraerla por contraabertura y traccionarla suavemente. Un esofagostoma proximal complementa el procedimiento, recordando que si este último, por su exigua longitud, no puede ser suturado a la piel, la extirpación del esternocleidomastoideo es un recurso que lo facilita. En el plazo de 1 a 4 meses, el cabo superior se elonga espontáneamente o es posible intentarlo mediante tracciones (técnica de Kimura), o la reconstrucción con un injerto miocutáneo pediculado de pectoral mayor (técnicas de Kakegawa o Shen) o trapezoidal (técnica de Demergasso) (291).

Si la anastomosis es posible, la cicatriz se extirpa sobre planos elásticos y vascularizados y se realiza la unión con material reabsorbible mediante una sutura continua posterior y con puntos separados en sus labios anteriores. Algunos puntos pueden quedar a tensión. El lecho mediastinal es drenado con catéter de látex. Es posible ocluir total o parcialmente la brecha cervical con puntos dérmicos diferidos. Por el tutor que se hace avanzar antes de suturar, para comprobar que no existe ninguna otra estenosis distal, se introduce un catéter K 108 para la alimentación inmediata posterior o si se prefiere por contar con una yeyunostomía funcionante, un hilo de nylon con un extremo metálico para posibles futuras dilataciones.

La cicatrización es rápida porque la gastroplastia, además de recibir el aporte sanguíneo de la gastroepiploica derecha y por el tiempo transcurrido, adquiere una nutrición complementaria a través del lecho mediastinal por las adherencias vascularizadas.

Tabla 9.48: Algoritmo de procedimientos entre cabos disociados por cicatriz estenótica

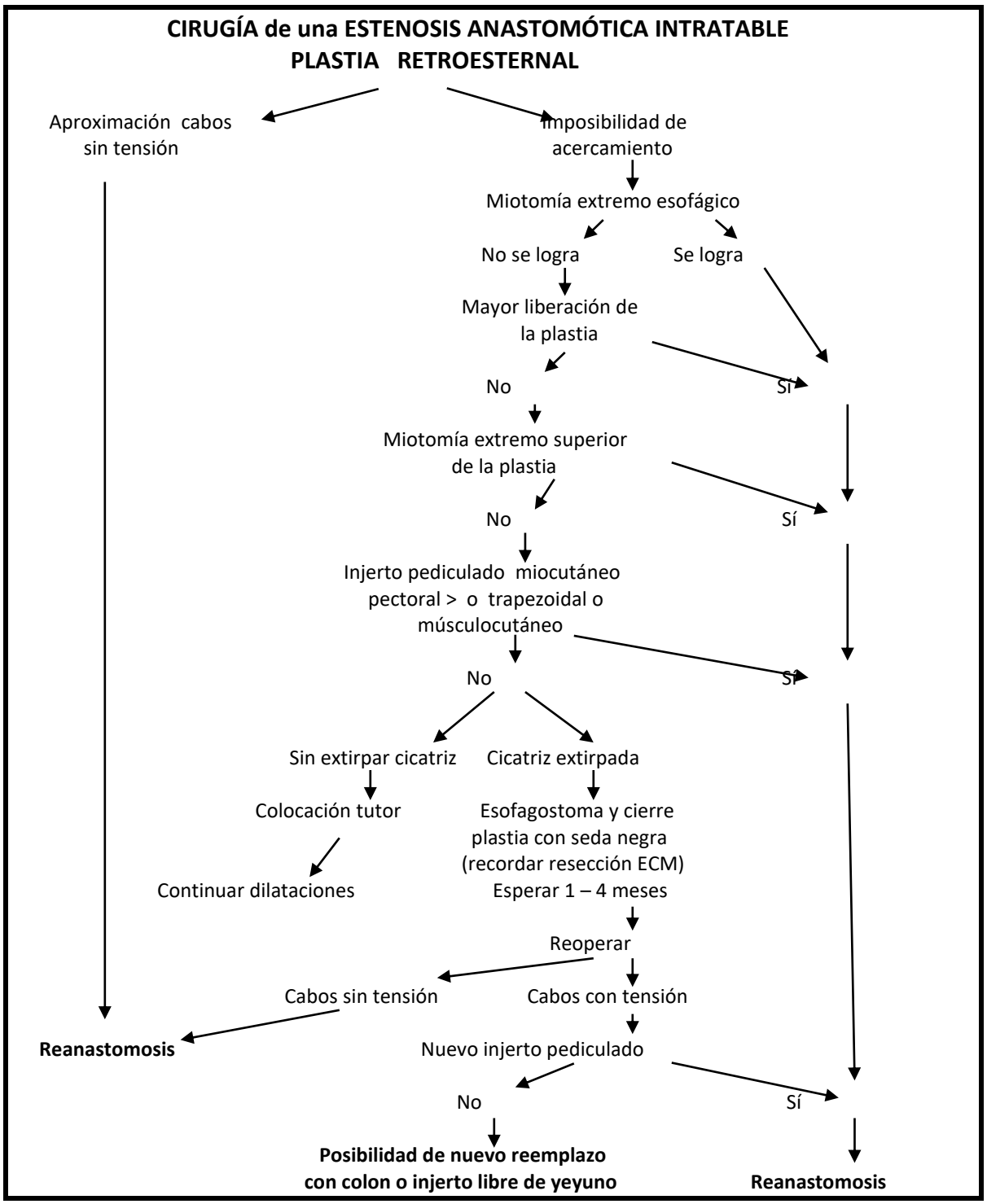

La ubicación de la plastia retroesternal presenta ciertas diferencias operatorias con la retromediastinal. Por un lado es más fácil su reconocimiento en el trayecto hacia la región cervical pero por su íntimo contacto con la pared posterior del esternón, las mayores dificultades se encuentran en su separación por las firmes adherencias que pueden provocar

una laceración del conducto durante el abordaje esternal.

En esas circunstancias, Kinoshita y colab. (277) han propuesto su original procedimiento. El abordaje dérmico es similar. Previa separación de la piel a ambos lados en el manubrio esternal, seccionan medialmente su lámina ósea con una sierra eléctrica y a continuación, con un sacabocados óseo, extirpan todo el tejido esponjoso hasta el periostio posterior (Figura 9.47). En la periferia y a ambos lados, preservan un margen óseo lateral para no desequilibrar la estructura costoclavicular. A continuación, con mucha cautela, inciden al periostio posterior y lo separan lateralmente, tratando de no lesionar el conducto alimenticio ni los vasos mamarios internos. Con disección roma e instrumental rodean la plastia y la reparan y desde allí la liberan cefálicamente en dirección a la cicatriz (Figura 9.48). El empleo de un mediastinoscopio, posibilita una mayor movilización distal de la plastia así como mediante miotomías circulares parciales en la misma y en el cabo esofágico, disminuyen la tensión intervisceral.

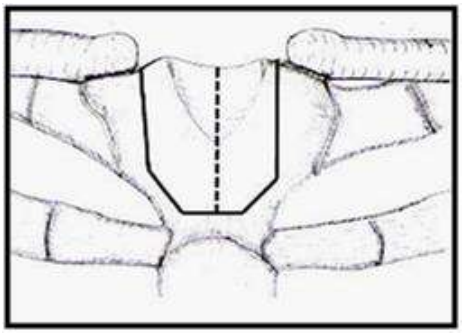

Figura 9.47: Abordaje del manubrio esternal (Kinoshita)

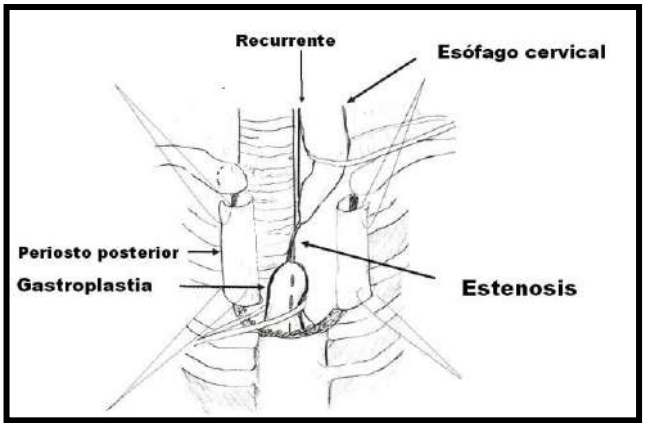

Figura 9.48: División del periosto posterior del manubrio esternal con escalpelo (Kinoshita)

Comentarios: *La plastia gástrica es un artilugio quirúrgico necesario como sustituto esofágico para recuperar la ingesta oral. Si lo analizáramos desde una óptica espectral, lo asemejaríamos a un tubo transpuesto funcionalmente en un equilibrio inestable entre la anastomosis cervical y el esfinter pilórico. Diversas situaciones pueden presentarse de acuerdo a la situación planteada en los extremos. En el área anastomótica, una luz muy amplia facilitaría un pasaje del alimento más liberal o normal, pero podría constituirse en un potencial factor de las lesiones histológicas consecuentes al reflujo e incluso a episodios de broncoaspiración. Por el*

contrario, una estenosis sin dudas no deseada, permitiría por el tratamiento dilatador, obtener un diámetro que soslaye esas complicaciones pero a expensas de una limitación al paso de las ingestas. En el píloro también se pueden presentar dos alternativas. La primera, si no se ha realizado un drenaje, es obviamente la dificultad del pasaje alimenticio al duodeno pero al dificultar en cierta medida al reflujo bilioyeyunopancreático, actuaría como un factor protector de la mucosa gástrica o colónica. Por el contrario, si se ha decidido un drenaje, su condición facilitaría el desarrollo de un síndrome de evacuación acelerada así como el desplazamiento retrógrado de las secreciones digestivas distales.

Siempre hemos enfatizado que las dilataciones deben ser realizadas por el equipo quirúrgico por la relación médico - paciente existente, por conocer la región, la ubicación de la anastomosis retraída, los síntomas de perforación y por la eventual necesidad de una intervención operatoria inmediata.

Nosotros observamos que la dificultad en la deglución posterior a la esofagectomía con anastomosis cervical acontece aproximadamente entre los 30 y 85 días (término medio: 50 días) posterior a una filtración de la misma (77%) o sin haberse detectado ninguna dehiscencia (23%).
A nuestro criterio, la utilización de una bujía de mínimo calibre es el procedimiento inicial para franquear el obstáculo y reconocer por percepción digital su extensión, si es solo de la anastomosis o también de su trayecto; si se incluye el segmento cefálico y la mejor posición de la cabeza para franquearla (extendida, normal, levemente flexionada, flexionada, ligeramente lateralizada hacia un lado u otro) con el paciente sentado y anestesiada su cavidad oral, sus fauces y la faringe con anestésico local. En la primera sesión tratamos de dilatar hasta los 10 mm, siempre que en las progresivas dilataciones no observemos, al retirar la bujía, algún sangrado adosado sobre su superficie o el paciente nos refiera dolor. Ante esta última eventualidad, de inmediato procedemos a la suspensión preventiva de la sesión, al control clínico tratando de percibir crepitación por enfisema subcutáneo sobre el hueco supraesternal o neumotórax. Si las dudas persisten, solicitando un control radiológico del tórax, y en última instancia, un estudio deglutorio contrastado. Si no se comprueba ninguna lesión, será conveniente postergar la dilatación por 48 a 72 hs. o según la evolución sintomatológica.

Por circunstancias limitantes, nos vimos obligados a optar por la dilatación a ciegas, empleando bujías de tela engomada con diámetros progresivos. Al incrementarse nuestra experiencia la adoptamos como un método que si bien no otorga todas las garantías requeridas actualmente, es sencillo, práctico, no interfiere en las actividades de otros servicios, no requiere sedación, no se irradia al paciente y permite realizar toda la sesión en un espacio de tiempo limitado. Aunque la perforación instrumental no es frecuente por el tejido fibroso existente en la zona, no excluye exigir que no se intente forzar el pasaje de una estenosis ante una refractaria resistencia. La omnipotencia debe dejar lugar a la mesura y si no había sido correctamente evaluada, se solicitarán los estudios respectivos, se tranquilizará al paciente y se programará una nueva dilatación bajo anestesia general.

Fig. 9.48: Paciente bajo dilatación con bujías de tela engomada con anestesia local, en el consultorio externo. Se las deja por 2 minutos y se le coloca un recipiente para que la saliva discurra libremente.

No hemos utilizado al control radiológico, pero pensamos que es conveniente cuando se sospecha que la dilatación puede ser muy dificultosa, o como recurso necesario cuando un profesional intente sus primeras dilataciones.

Consideramos que existen tres causas de producción de estenosis. La primera, quizás la más frecuente, es la consecutiva a una filtración; la segunda se debería a reflujo biliopancreático (Fig. 9.49) y la tercera, por no haber observado ninguna fístula solapada previa, probablemente se debería a una personal excesiva retracción cicatricial. Con respecto a la visualización radiológica, la primera y la tercera son localizadas y de escaso trayecto mientras que la segunda debe sospecharse ante la presencia de una imagen estenótica más extendida en el tercio superior de la gastroplastia tubulizada. Si bien el tratamiento continúa siendo el dilatador, consideramos que en su retracción también pudieron haber intervenido otros factores, como una isquemia subclínica que no evolucionó a la necrosis del capuchón o menos frecuentemente, a una compresión de la misma en el opérculo torácico o a una excesiva tensión en la anastomosis. En nuestra experiencia, cuando la estenosis anastomótica se asoció a una retracción del sector cefálico de la plastia, el periodo de sesiones se incrementó en el tiempo hasta durar entre 6 a 12 meses pero con intervalos en aumento paulatino. Solo un paciente, por negación a la resección cicatricial, requirió una dilatación mensual durante 36 meses con buena evolución.

Fig. 9.49: Espasmos de la capa muscular circular por reflujo bilioyeyunal. Estenosis de la anastomosis esofagogástrica

No existe un consenso sobre un intervalo adecuado para la prosecución de las sesiones. Nosotros nos guiamos por la resistencia que encontramos y por el calibre mínimo de la bujía que se requirió para la primera cateterización. Si fue dificultosa o considerada extensa, y su luz fue franqueada con una bujía de 1 a 3 mm, dilatamos hasta 8 mm y repetimos la práctica a los 7 días. En caso contrario, lo hacemos a los 15 días. En la segunda sesión comenzamos con una bujía de diámetro superior a la primera de la sesión previa y aumentamos a 10 mm o, según tolerancia del paciente, permanecemos en 8 mm y así sucesivamente, hasta llegar a 14 mm en el sexo femenino y 15 mm en el masculino. Recordamos que un mayor diámetro favorece el reflujo bilioyeyunal. Después de la 4ª dilatación dejamos a criterio de los pacientes la frecuencia de las sesiones, destacándoles que es necesario que apenas perciban la reaparición de la obstrucción nos lo comuniquen para programarles cuanto antes la dilatación.

Tabla 9.49: Valoración de la capacidad deglutoria en la interposición gástrica o colónica

Grado 0: Capacidad para comer alimentos sólidos libremente
Grado 1: Capacidad para comer alimentos sólidos con cierta limitación
Grado 2: Capacidad para deglutir alimentos semiblandos únicamente
Grado 3: Capacidad solo para ingestas líquidas
Grado 4: Incapacidad total de ingesta

Tabla 9.50: Evaluación funcional de la estenosis postanastomótica posterior al 4º mes de dilataciones

Excelente: *Sin síntomas de obstrucción al deglutir alimentos*
Buena: *Refiere síntomas de leve obstrucción sin requerir dilataciones.*
Regular: *Requiere dilataciones periódicas, entre 15 y 30 días.*
Mala: *Necesita dilataciones entre 7 a 15 días pero, en el intervalo entre ellas, continúa con dificultades deglutorias.*

Tabla 9.51: Evaluación de la disfagia por puntaje (292)

Tipo de alimento	Puntaje
Agua (200 ml)	1
Leche (100 ml)	2
Flan (40 g)	3
Gelatina (70 g)	4
Huevo revuelto (uno)	5
Pescado hervido (40 g)	6
Pan blanco (Una rodaja)	7
Manzana (Una)	8
Carne (40 g)	9
PUNTAJE TOTAL	**45**

Por razones de distancia, en ocasiones el paciente deberá autodilatarse periódicamente para mantener el calibre de su anastomosis. Convenciéndolo de que puede lograrlo y enseñándole la técnica de su introducción, es posible que lo realice en su lugar de residencia. En nuestro medio, las dificultades son obtener las bujías necesarios y su valor monetario.

Si al año no se logra un diámetro adecuado de la anastomosis por medio de las dilataciones o si la frecuencia de las sesiones no ha disminuido a una cada 15 ó 20 días en 6 meses, sugerimos la resección de la cicatriz, porque descartada una recidiva neoplásica, a partir de este momento es invadida paulatinamente por depósitos cálcicos y su control instrumental no será fácil de lograr después de ese período.

Lo llamativo cuando hemos resecado una cicatriz anastomótica es que el proceso de cicatrización, si hubiese una filtración de la anastomosis que por lo general suele ser inmediata a la corrección, es debido a la disrupción de algún punto a tensión y presenta una evolución favorable en muy corto tiempo. Si aún filtrando es necesario aumentar el aporte alimenticio por vía oral, nosotros les enseñamos a deglutir comprimiendo digitalmente la brecha y ayudándose con una lateralización suave de la cabeza hacia la izquierda y con el mentón flexionado hacia el cuello.

La alimentación por sonda es muy necesaria para aportar las calorías adecuadas pero cuando comienza a alimentarse por vía oral, los accesos de tos no son infrecuentes. La causa es sin duda la introducción de algún mínimo contenido alimenticio en la luz traqueal o la simple irritación de la epiglotis por

disfuncionalismo del mecanismo de deglución. El problema de ese instante es que si la gastroplastia contiene algún alimento, su compresión por la retracción espiratoria de los hemitórax, regurgita el contenido o este fluye por la región cervical si existiese una dehiscencia previa. Una maniobra práctica es hacer deglutir a la persona con la cabeza flexionada (maniobra de chin tuck).

En nuestra casuística total la estenosis cicatricial tuvo una incidencia del 59,6%. Del grupo evaluado en la Tabla 9.52, 128 (58,2%) fueron dilatados, siendo necesario el empleo de las dilataciones entre 1 y 26 sesiones (promedio: 4,7) y durante 1 y 36 meses (promedio: 5,7 meses). Por artilugios relatados precedentemente, en los últimos 210 casos, pudimos observar su disminución. Los resultados fueron catalogados como excelentes en 103 (80,4%) pacientes, buenos en 17 (13,2%), regulares en 6 (4,9%) casos y malos en 2 (1,5%) pacientes que requirieron la resección de la cicatriz. La valoración excelente es relativa porque también puede presuponer una adaptación a la nueva situación deglutoria o quizás minimizar el volumen total ingerido o el tiempo que requiere para completar su dieta, sin estimar la predisposición para satisfacer el resultado médico.

En 9 casos de la experiencia completa debimos indicar la resección de la anastomosis por su evolución desfavorable y todas ellas en pacientes operados por carcinomas. En dos casos hubo desgarro traqueal que suturamos porque solicitamos que el tubo endotraqueal, al contrario de lo que acontece en la resección transhiatal, fuera del calibre mínimo necesario para mantener una adecuada ventilación. La sutura fue protegida con el esternocleidomastoideo seccionado en su extremo superior para poder dislocarlo hacia la entrada del tórax.

Por último, una simple referencia a un impacto alimenticio en el segmento estenótico. Como es conocido, toda obstrucción aguda en el cuello ocasiona una situación de angustia por el temor a un inmediato cuadro asfíctico. Una opción médica, por lo general telefónica, es sugerirle que ingiera un sorbo de una bebida gaseosa recién destapada, de preferencia de tipo cola, que cierre su boca al mismo tiempo que con sus dedos ocluye sus narinas y que realice esfuerzos con glotis cerrada. La presión del gas incrementada por la contracción de los músculos cervicales y de las cavidades fáucicas puede movilizar el cuerpo extraño detenido y vehiculizarlo distalmente.

Tabla 9.52: Calidad de ingestas post reconstrucción con tubo gástrico en un grupo de 220 pacientes esofagectomizados

Grado 0:	*27 pacientes (12,3%)*
Grado 1:	*75 pacientes (34,1%)*
Grado 2:	*64 pacientes (29,1%)*
Grado 3:	*53 pacientes (24,1%)*
Grado 4:	*1 paciente (0,4%)*

Tabla 9.53: Consejos prácticos de dilatación con anestesia oro-faríngea

1. Informe con antelación al paciente sobre un posible estrechamiento del paso alimenticio.
2. Si aconteciera, solicite una seriada esofagogástrica.
3. Puede existir una estenosis de la anastomosis, a pesar de un pasaje aceptable del bolo de contraste radiológico.
4. Lo importante es la referencia del paciente y ante su aseveración de obstrucción del alimento, intente una dilatación. Usted percibirá, a través del pasaje de los distintos diámetros de las bujías, si efectivamente la requería o era una sensación angustiosa.
5. Las dilataciones deben ser realizadas por el equipo quirúrgico.
6. Utilice el tipo de dilatador con el que tiene mayor experiencia.
7. No es necesario una sedación previa.
8. La mejor posición es con el paciente cómodamente sentado y con un buen apoyo posterior que no le permita el desplazamiento involuntario de su cuerpo. Si no lo logra, cambie la posición a decúbito lateral derecho.
9. Solicite que se extraiga su prótesis dental si la tuviese.
10. Realice una adecuada anestesia de la boca y de las fauces y sepa esperar hasta que se logre el efecto. Un complemento anestésico inmediato a un intento fallido por dolor le resta credibilidad técnica.
11. Lubrique el extremo de la bujía.
12. Si el paciente se encuentra sentado, bloquee con sus piernas su deslizamiento, apoyándolas sobre las rodillas de aquel. Si estuviese sentado en una camilla y sus pies no estuvieran en contacto con el piso, apóyele la espalda sobre una pared.
13. Tome la bujía con el pulgar y el índice derecho; mientras, con el índice izquierdo dentro de la boca, dirija el extremo de la bujía. Evite aprehenderla con la mano para evitar realizar una fuerza excesiva.
14. El primer intento siempre causa una cierta ansiedad en el paciente por su desconocimiento del método. Demuéstrele tranquilidad, paciencia, tolerancia, estimúlelo de forma permanente y pídale relajación muscular.
15. No permita que le tome con los dedos la bujía para entorpecer su progresión porque usted debe realizar un mayor esfuerzo con peligro de lesión.
16. Progrese con la bujía suavemente y realizando movimientos de rotación y contrarrotación con los dedos derechos.
17. Una vez franqueada la estenosis no la retire de inmediato. Espere 2 minutos o extráigala si el paciente se lo pide. Incremente su diámetro en forma paulatina.
18. Nunca utilice la fuerza si el extremo no franquea la estenosis. Intente con distintas posiciones de la cabeza (flexión, extensión, lateralizaciones).
19. Si no lo ha logrado en la primera sesión empleando anestesia tópica, inténtelo bajo anestesia general con visión endoscópica.
20. Nunca dilate hasta la bujía de mayor calibre en una única sesión. Como referencia, recuerde que el dedo pulgar tiene una cierta similitud con el diámetro del esófago. Una dilatación forzada desgarra la mucosa y el tejido submucoso, activando el proceso infiltrativo cicatrizal y retardando su control.
21. Examine la superficie de la bujía al extraerla y en su salivación. No se debe observar sangre pues significa desgarro superficial de la estenosis y reincidencia de retracción.
22. Si el paciente le señaliza que se ahoga con la saliva, lo mejor es colocar un reservorio en el piso y pedirle que flexione el tórax para que la saliva discurra libremente.
23. Empiece la siguiente sesión de dilatación con el anteúltimo diámetro con el que pudo franquear la estenosis.
24. No prosiga con la sesión si el paciente le pide interrumpirla.
25. Ante una perforación involuntaria, el síntoma de referencia es el dolor y el rechazo a un sorbo de agua. Es mandatorio un inmediato control contrastado con hidrosolubles ante la duda.
26. Un diámetro de la estenosis entre 8 y 10 mm en niños, 14 mm en el sexo femenino y 15 mm en el masculino es el adecuado
27. La autodilatación es posible, pero el mayor problema es conseguir las bujías. Para ello es conveniente preparar de modo adecuado al paciente y que el primer intento lo realice delante del profesional.
28. Un período libre de 3 meses después de la última dilatación supone que la cicatriz se ha estabilizado con un diámetro adecuado para una ingesta conveniente.
29. Una estenosis anastomótica benigna suele ser referida habitualmente entre la 4ª y 7ª semana de la intervención, pero incluso puede presentarse entre el 6º y 8º mes. Es muy poco probable antes de la 4ª semana inmediata a la reconstrucción.
30. Recuerde que una disfagia que aparece entre el 6º y 12º mes tiene muchas probabilidades de corresponder a una recidiva neoplásica. La posibilidad es más firme si acontece después del primer año.
31. Las disfagias tardías deberán ser periódicamente controladas por endoscopias y biopsias radiales.

32. En ocasiones refieren disfagia no comprobable mediante estudios objetivos en la anastomosis ni en plastia.
33. El empleo de bujía de mercurio con su extremo romo no franquea fácilmente este tipo de estenosis, por lo que desaconsejamos su uso por su inutilidad.

En nuestros últimos 5 casos, conceptuando que la estenosis pudiera corresponder a una exagerada proliferación del tejido de granulación y a una sectorial necrosis tisular infectada secundariamente, cuando preparamos la anastomosis, ampliamos al extremo esofágico dilatándolo suavemente y empleamos puntos de sutura separados para abocarlo a un mayor diámetro de la apertura gástrica. El objetivo hipotético es disminuir la proliferación fibroblástica en base a una extensión tisular de los cabos viscerales. En apariencia, los primeros resultados permiten suponer que es posible disminuir la incidencia.

No es habitual ubicar a la plastia de reemplazo esofágico en el espacio retroesternal pero en esa ubicación una estenosis de la anastomosis también es posible y por lo general se ubica detrás del manubrio esternal. Su dilatación no es sencilla con anestesia local porque la anatómica curvatura del borde superiordel esternón actúa como un impedimento en el avance de la bujía. Para estas situaciones empleamos las bujías de Savary Guilliard. Previa cateterización del pasaje anastomótico con el mandril metálico, bajo control radiológico intermitente, empleamos progresivamente entonces a los dilatadores de silastic.

En nuestra casuística tuvimos 5 casos. En el primero con colon hubo una perforación cuando lo realizábamos con bujías no tuteladas que evolucionó favorablemente. En los tres siguientes, con estómago, con el empleo del tratamiento dilatador con bujías de Savary se logró su estabilidad en 6 meses. Pero el último paciente presentó una refracteriedad a las dilataciones a lo que se sumaba su alejada distancia del centro hospitalario. Si bien contemplamos de realizarle la técnica propuesta por Kinoshita (277), le sugerimos el empleo previo de un tutor interno inexpansible por 3 meses. Pero se nos planteó el problema de la hipotética vehiculización distal de la prótesis que provocaría la obstrucción de la plastia por la curvatura subesternal o por la ausencia de piloroplastia, lo que requeriría un abordaje operatorio para su extracción. En la Figua 9.49 A se observa el tutor interno en el que un alambre de cobre enrollado nos permitiría localizarlo radiológicamente. A su lado, el tutor de desplazamiento. Para colocarlo utilizamos la técnica de Savary y la prótesis fue introducida tutorizada por una bujía de 6 mm mientras era desplazada por el catéter impulsor (Fig. 9.49B).



A ***B***

Figura 9.49: A- Prótesis implantable en la estenosis y tutor impulsor; B- Extremo del tutor impulsor. La luz de ambos elementos son 1 mm superior a la bujía ubicada a través de la estenosis.

Para lograr una estabilidad permanente y segura así como su extracción sencilla, optamos por utilizar la técnica de la faringostomía de Graham (296)(297) (Figura 9.50). Con el cuello extendido, se introduce una pinza curva por detrás del pilar posterior de la celda amigdalina y se presiona con su extremo distal sobre la fosa piriforme (1 cm por delante del ángulo mandibular y 2 cm por debajo del borde inferior del maxilar inferior). A través de una pequeña insición se introduce un hilo al que se le ata las dos hebras de nylon (0.6 mm que soportan una carga de 18 kg). Una vez exteriorizadas se las une a diversos procedimientos para su sujeción (botón, catéter plástico, etc.) que evite la lesión dérmica por decúbito. Para retirar al tutor luego de dos o tres meses o cuando el profesional lo decida, previa aprehensión en la faringe de los hilos de nylon con una pinza, se lo libera de la fijación externa y se lo extrae con una mínima tracción manual.

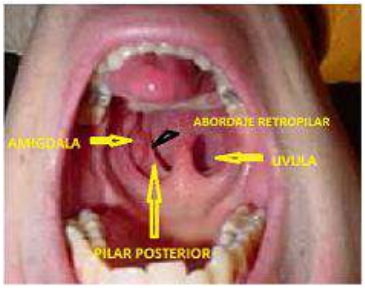

A ***B***

Figura. 9.50: A - La flecha negra señala el abordaje retropilar. B - Ubicación de la fosa piriforme.

Estenosis de la anastomosis esofagocolónica cervical

Su incidencia es menor que la observada con el empleo del estómago, aunque debemos reconocer que el colon como sustituto esofágico es indicado en una frecuencia más limitada.

Su etiología también ha sido relacionada con la isquemia o con la filtración anastomótica y para su tratamiento rigen las mismas indicaciones que han sido puntualizadas. De Delva y colab. (299) agregaron que la radiación del cuello por carcinomas faríngeos o esofágicos y las interposiciones por ingestas cáusticas también podrían actuar como factor determinante.

Como acontece con las estenosis esofagogástricas mediante el empleo de dilataciones, el proceso puede ser controlado con escasas sesiones. Wain y colab. (300) han comunicado una incidencia de 24 casos en 50 interposiciones, observando que la mitad de ellas aconteció en operados por lesiones cáusticas, quizá por la presencia de tejido fibroso residual en el extremo esofágico anastomótico.

La refractariedad a la terapéutica de dilatación no es frecuente. Curret-Scott y colab. (301) reportaron 7 estenosis refractarias en una serie de 53 pacientes. En su experiencia, Wain lo observó en 2 casos mientras que Jeyasingham y colab. (302) lo reportaron en 6 casos de 365 pacientes.

La indicación es el examen intraoperatorio de la anastomosis. Por regla general, si el segmento estenótico es corto, la técnica es su apertura longitudinal y su oclusión transversa, similar al procedimiento de Heineke-Mikulicz para la piloroplastia (Figura 9.51). Como en toda situación exploratoria de una plastia esofágica, la lesión del pedículo nutricio deberá ser evitada por completo mediante una cuidadosa disección. El cierre sobre una bujía calibradora puede asegurar un adecuado diámetro luminal. Diferente es la opción ante un segmento estenótico largo. Ante esta eventualidad, se requerirá de su extirpación, elongación del cabo esofágico (si es posible), movilización de la plastia y una nueva anastomosis.

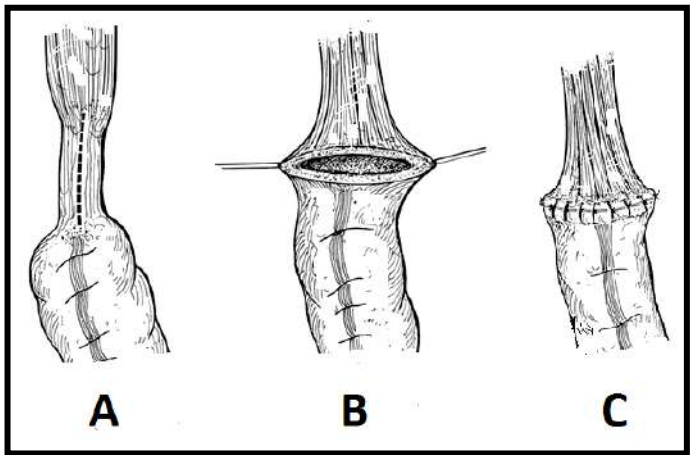

Figura 9.51: A – Estenosis corta de la anastomosis esofagocolónica. Sección longitudinal de la cicatriz; B – Presentación transversal de los labios; C – Operación finalizada

De Delva y colab. (299) han reportado que la estenosis puede reaparecer hasta 15 años después de haber sido dilatada y que cuando se presente después del reemplazo de un esófago por cáustico, puede requerirse una reanastomosis con la hipofaringe o con la faringe superior, en la base de la lengua previa sección de extensas y densas adherencias adyacentes.

Comentarios: *En un solo caso de un niño, con el antecedente de ingestión de cáustico al que le fuera reemplazado el esófago por colon con pedículo de la cólica media por vía retroesternal, tuvimos que dilatarlo en dos ocasiones por una estenosis posterior a la filtración anastomótica.*

Debemos destacar que la ubicación retroesternal de la plastia no favoreció el procedimiento, por lo que tuvimos una perforación de la misma, por fortuna bloqueada. Esta situación nos obliga a sugerir un cuidado extremo, cualquiera fuese el procedimiento de dilatación, y a considerar si no es conveniente indicar, casi de rutina en estas circunstancias, el ensanchamiento de la entrada del tórax.

Estenosis de la anastomosis faringocolónica

Minimizada por Gersic y colab. (303) y puntualizada por De Delva y colab. (299), aparentemente es muy frecuente en estas anastomosis, pero el limitado número de casos reportados dificulta realizar una evaluación y comparación de los beneficios funcionales de los numerosos procedimientos descritos.

Estas reestenosis condicionan episodios de broncoaspiración de saliva y/o de alimentos durante las ingestas, difíciles de controlar y por sus características de localización anatómica, las dilataciones se deben realizar a través de repetidas sesiones transorales mediante maniobras digitales. Ba Huy y Celerier (304) consideran difícil obtener beneficios con la terapéutica dilatatoria.

Estenosis del tercio superior del tubo gástrico

El cuadro podría ser consecuencia de una disminución del aporte sanguíneo en toda el área superior, de un obstáculo en el retorno venoso, de una retracción cicatricial exagerada o de episodios de reflujo de secreciones bilioyeyunales, pero una causa también factible es que en la confección del tubo gástrico su diámetro debió ser reducido a un límite inadecuado o desaconsejable. Cuando una neoplasia cardial compromete un área mayor de la curvatura menor a la oportunamente valorada y se plantean dudas justificables ante la necesidad de evitar una gastrectomía total o un abordaje torácico, el cirujano puede optar con la sustitución gástrica, utilizando una plastia de reducidos diámetros.

Su adecuada vascularización permite la evolución favorable de la anastomosis cervical pero entre 40 y 60 días, el obstáculo a la deglución obliga a dilataciones con escaso margen de mejoría.

Figura 9.51: Estenosis del extremo superior del tubo gástrico

Comentarios: *Conceptuamos que el margen de seguridad es que el calibre del tubo gástrico presente un diámetro regular no inferior a 4 cm en su preparación.*

En una paciente del sexo femenino con un adenocarcinoma cardiotuberositario, tuvimos la necesidad, por el escaso margen de resecabilidad, de utilizar un tubo estrecho para morigerar los riesgos operatorios. Después de un período de ingesta oral normal, a los 30 días aproximadamente, comenzó con una disfagia que le condicionó una progresiva pérdida de peso (Figura 9.51). Ante el fracaso de las dilataciones, al no lograrse un pasaje adecuado, así como por la necesidad de sesiones sin incrementarse

los intervalos entre ellas, decidimos colocar un stent de 7 cm de longitud para obviar el inconveniente. Ante su presencia, evaluamos la posibilidad de provocarse una fístula gastroaórtica, por lo que justipreciamos que su plazo de permanencia sería de 6 meses. La paciente recuperó una moderada calidad de ingesta y falleció 10 años después con un cuadro de depresión mental por inadaptación y negación a su nuevo esquema alimenticio oral .

Discontinuidad del tránsito esofágico por extracción de la plastia

Es el dilema más angustiante, conflictivo y deprimente del postoperatorio de una reconstrucción esofágica. La determinación implica deshacer la reconstrucción del tránsito digestivo y obligar al paciente a permanecer por un tiempo indeterminado sin la posibilidad de la ingesta oral, pero el objetivo básico es salvar su vida y no considerar cómo y cuándo se restaurará la vía oral, y su decepción se incrementa cuando en el primer examen de la pieza extraída, no logra comprobarse el motivo de la isquemia.

No es relevante su incidencia pero en su imprevisible presentación el cirujano debe conocer ciertos detalles para por lo menos, intentar encauzar un postoperatorio que rápidamente se complica por el compromiso mediastinal y la consecuente amenaza de sepsis.

Tabla 9.54: Causas de extirpación de una plastia esofágica

Etiología de la discontinuidad digestiva postoperatoria

- *Necrosis total del extremo superior de la plastia gástrica*
- *Perforación por dilatación de una estenosis de la anastomosis cervical*
- *Filtración de la línea de sutura inferior de una plastia gástrica*
- *Necrosis de una interposición colónica o yeyunal*
- *Fístula traqueo-gástrica consecutiva a una resección transhiatal*
- *Hemorragia por gastritis erosiva incontrolable*
- *¿Irradiación previa del lecho mediastinal con gastroplastia retromediastinal?*

Dentro de las primeras 72 hs., la causa que puede originar esta conducta es la necrosis del capuchón gástrico con una fístula cervical prematura. Por la observación del paciente en estado angustioso, con ligera febrícula y la evacuación ostensible e incontrolable de la secreción digestiva, corroborado o no con una endoscopia, la plastia puede ser extraída con facilidad del lecho mediastinal posterior porque no presenta adherencias firmes a los órganos adyacentes. La vía de elección es la abdominal y se intentará preservar al antro pilórico para la futura reconstrucción. Una sonda de Pezzer que se extrae por contraabertura será la guía para la disección distal del remanente gástrico.

Entre la segunda y la cuarta semana, la indicación podrá acontecer por una hemorragia proveniente del estómago tubulizado por medicamentos o consecutivo a un proceso infeccioso. Es a partir de los 10 días siguientes a la operación que se presentan adherencias, laxas al principio pero que se tornan firmes en las semanas subsiguientes. En el abordaje cervical la disección de la anastomosis no es sencilla y los tejidos se encuentran retraídos. Seccionada la

unión, para confeccionar el esofagostoma se requerirá liberar la piel circundante por el plano subcutáneo, para afrontarla en profundidad con el esófago cervical inmovilizado y edematizado. Por supuesto, será necesaria una relaparotomía. Previa separación del lóbulo izquierdo del hígado se tratará de individualizar la plastia cercana al antro pilórico y desde allí se comenzará a liberarla cefálicamente. Es posible una efracción traqueal o aórtica, por lo que se sugiere mesura en la separación y en lo posible, ayudarse con el complemento de una tracción firme y sostenida para elongar las bandas y fibras de neoformación.

El problema mayor se presenta cuando en la plastia se ha diagnosticado una neoplasia metacrónica y existe la posibilidad quirúrgica de una segunda resección. Por el tipo de adherencias en todo el trayecto mediastinal, empleando exclusivamente el abordaje transhiatal, la disección se torna laboriosa, insegura y con posibilidades de lesionar las estructuras vecinas. Comparamos esta situación a la que se presenta cuando se debe extraer un esófago por lesiones cáusticas crónicas. La vía recomendada para estas circunstancias es la toracotomía posterolateral derecha con ligadura y sección de la vena ácigos. Bajo visión directa, la disección cuidadosa no solo facilitará la extracción sino que también permitirá reparar cualquier herida no deseable en una víscera vecina (Tabla 9.55).

Tabla 9.55: Aspectos diferenciales según el tiempo transcurrido

EXTRACCIÓN DE LA PLASTIA RETROMEDIASTINAL			
	Prematura (2 – 4 días)	**Mediata (7 – 30 días)**	**Alejada (> 6 meses)**
Causa	**Necrosis**	**Hemorragia Infección**	**Carcinoma metacrónico**
Adherencias	**Laxas**	**Firmes**	**Muy firmes**
Lesiones	**Escasas**	**Posibles**	**Muy posibles**
Abordaje	**Cervico-abdominal**	**Cervico-abdominal**	**Torácico derecho**
Utilización vía de ascenso	**Posible**	**No recomendable**	**No recomendable**

Estas precauciones no son necesarias cuando la sustitución se realizó por el trayecto subesternal. La posibilidad de un amplio abordaje transesternal y la ausencia de adherencias firmes en el mediastino anterior no requieren precauciones especiales en esta posición con respecto a la ruta retromediastinal para la extracción de la plastia sustituta.

El intervalo para la consecutiva reconstrucción es variable y dependerá de numerosos factores. (Tabla 9.56). Por lo general el término medio es de 4 a 7 meses cuando el proceso inflamatorio se ha cronificado, las bridas abdominales y/o torácicas son firmes y el estado nutricional y psicológico del paciente lo permite, obviamente con un amplio rango de 1 a 40 o más meses.

Tabla 9.56: Situaciones adversas a tratar previa reconstrucción digestiva

PROBLEMAS PRE-RECONSTRUCCIÓN DEL TRÁNSITO DIGESTIVO SUPERIOR
1. Del esofagostoma
- retracción cicatricial
- dermatitis periorificial
2. Del abdomen
- inflamación peri-yeyunostomía
- suboclusión intestinal
- episodios diarreicos frecuentes
3. Broncopulmonares
- aspiración salival con tos productiva
- restricción respiratoria
- episodios broncorreicos
4. Generales
- astenia marcada
- excesiva pérdida de peso
- depresión psíquica
5. Humorales
- anemia ferropénica
- anemia megaloblástica
- hipopotasemia y atrofia muscular por pérdida de K por la saliva
- hipoproteinemia

Previa a la reconstrucción, la dieta deberá ser reajustada y fortalecida con regímenes controlados por un nutricionista. La estenosis del esofagostoma, si la hubiese, deberá ser digitalmente dilatada, primero por el profesional interviniente y de inmediato, educando a los familiares próximos para que continúen con las prácticas. La dermitis ulcerada cervical periorificial deberá ser neutralizada, protegiendo la piel con pasta de aluminio, esmalte incoloro de uso cosmético o específicos farmacéuticos apropiados, que posibilitan la protección dérmica por 24-48 hs., mediante una fina capa insoluble pero fácilmente removible por soluciones acuosas. Es imperioso que incremente la musculatura estriada mediante una actividad física, de las que caminar durante varias semanas de 3 a 10 km diarios es el ejercicio mínimo apropiado, complementando el esfuerzo con complejos vitamínicos.

Las infecciones de la piel alrededor de la yeyunostomía deberán ser tratadas así como indicada la kinesioterapia respiratoria para la más adecuada permeabilidad de las vías aéreas. Ningún estigma de infección, sobre todo localizada en el mediastino o en la cavidad abdominal, deberá aceptarse. Para la reconstrucción es imperioso no regirse por un intervalo predeterminado de tiempo; el momento adecuado lo fijarán las condiciones generales del paciente, su equilibrio emocional y la adecuada funcionalidad de cada sector del organismo

En la opinión de Orringer y colab. (305), el estómago es el órgano óptimo para reemplazo en patologías benignas y malignas, e incluso cuando en su pared ha sido realizada previamente una gastrostomía; esta puede ser extraída y la brecha ocluirse convenientemente en sentido longitudinal para evitar tensiones durante la tracción a través del mediastino, pero por lo general, el órgano sustituto de preferencia es el colon, previa evaluación de su nutrición vascular. En los años recientes, cuando

ambos órganos por múltiples causas debieron ser excluidos, Heitmiller y colab. (306) e Inoue y colab. (307) lograron la reconstrucción utilizando dos o tres arcadas vasculares por vía retroesternal, con anastomosis microvascular a la mamaria interna de un segmento yeyunal.

No es posible volver a utilizar la vía de ascenso retromediastinal por la obliteración obvia del espacio al extraer la plastia primaria. La ruta más empleada es la retroesternal y excepcionalmente, las vías transpleural, retro o prehiliar.

Esta reintervención no está exenta de complicaciones, algunas de ellas muy severas. En la serie de Barkley y colab. (308) en el 31,7% de los pacientes se presentaron diversas situaciones como fístulas anastomóticas, infecciones, insuficiencia respiratoria con requerimientos de asistencia ventilatoria, neumonías, abscesos intraabdominales, empiema, taquiarritmias, fístula enterocutánea, pancreatitis, disrupción de las anastomosis cologástrica y colónica, trombosis venosa profunda, quilotórax y dehiscencia del abordaje esternal por infección.

Comentarios: *Después de la 3ª semana de la reconstrucción, debimos extraer la plastia gástrica en 7 ocasiones, todas ellas por enfermedad neoplásica. En cinco, la causa fue necrosis parcial del capuchón gástrico que condicionaba una filtración cervical persistente; en uno, hemorragia originada en la mucosa gástrica; y el séptimo, un segundo carcinoma diagnosticado al año de la primera extirpación. Exceptuando este último caso, en todo el grupo el intervalo para la reconstrucción no fue menor de 6 meses (rango: 6-11 meses), tiempo que consideramos conveniente para actuar de acuerdo a la evolución de la enfermedad. En tres de ellos se logró la continuidad en un segundo tiempo utilizando una plastia colónica retroesternal, mientras que en los restantes, el progresivo deterioro físico impidió la reconstrucción del tránsito digestivo.*

En los reconstruidos, en un caso, se lo debimos volver a resecar por isquemia. Solo en un paciente extrajimos parcialmente una plastia retroesternal por un nuevo carcinoma a través de una esternotomía mediana longitudinal y, mediante movilización y descargas seromusculares, logramos la inmediata continuidad oral utilizando a la misma sustitución gástrica que había sido elevada por vía retroesternal.

Reparación alejada de la brecha gastro o coloesofágica cervical por interposición fracasada

Se programa la reconstrucción de la vía oral entre 3 a 6 meses posteriores al cuadro cervical primario que determinó la continuidad digestiva primaria, una vez que no existan resabios de procesos infecciosos locales, que mentalmente el paciente reencuentre su equilibrio emocional y que su deterioro nutricional haya sido compensado, habiendo obtenido un aumento de su peso corporal. (Tabla 9.57)

Tabla 9.57: Posibilidades técnicas de reparación de la brecha gastro o coloesofágica cervical

1. Posibilidad de utilizar el estómago desechado por inadecuado volumen
- Si presenta una gastrostomía, intente aumentar sus dimensiones distendiéndolo paulatinamente, en un plazo entre 6 a 12 meses, con volúmenes crecientes de líquidos.
- Otra posibilidad es introducir por la gastrostomía un balón (o preservativo) e insuflarlo a diario con volúmenes crecientes de aire, comenzando con 100 cm3 y manteniéndolo durante 3 minutos.
- En el acto operatorio, resecar la curvatura menor o seccionarla (Deng) o realizar una o dos incisiones de descarga (Pinotti).
- Evalúe la posibilidad de una plastia con colon remanente.
2. Posibilidad de reconstrucción con injertos miocutáneos
- Pectoral
- Trapezoidal

Insuficiencia respiratoria alejada

En ciertas ocasiones y por un período prolongado de tiempo, por lo general entre el 2º y 6º mes del postoperatorio, cuando la evolución clínica evidencia signos de normalidad, una leve incapacidad respiratoria puede aquejar a pacientes con tubo gástrico de reemplazo. No lo refieren con énfasis mientras pueden desenvolverse y hasta que su progresividad los obliga a comentarlo.

Es obligación del profesional actuante tratar de diagnosticar la causa de su disnea de esfuerzo. Mediante el examen clínico, la mayoría de estas nosologías pueden ser detectadas o con la ayuda de consultas especializadas o mediante exámenes de laboratorio o imagenológicos y el portador recibir el tratamiento apropiado. Una espirometría determinará los componentes, obstructivo o restrictivo, prevalentes. Algunas de ellas se transcriben en la Tabla 9.58.

Tabla 9.58: *Causas de incapacidad respiratoria alejada*

1. Taquicardia o taquiarritmia
2. Broncoaspiración
3. Microtromboembolismo
4. Retención hídrica pulmonar
5. Neumotórax
6. Empiema pleural crónico
7. Fibrosis intersticial pulmonar
8. Plastia desplazada a un hemitórax restringiendo parénquima pulmonar por compresión

Comentario: La restricción respiratoria es muy angustiante y adquiere una mayor importancia cuando es nocturna y se acompaña de accesos de tos porque impide el descanso reparador. La causa más común es la aspiración por reflujo del contenido digestivo distal y en segundo lugar, la taquiarritmia por compresión auricular. El tromboembolismo no es frecuente pero

recordamos que si por una inadecuada deambulación o por deficiencia proteica se presenta un edema en los miembros inferiores, su desarrollo es factible.

Metaplasia mucosa columnar y carcinogénesis en el esófago cervical remanente

Es una complicación secundaria habitual que se desarrolla en el período posterior a una interposición gástrica. La enfermedad por reflujo gastroesofágico genera una serie de modificaciones en la plastia como son: 1 – la pérdida de los mecanismos anatómicos y fisiológicos antirreflujo, como los del esfínter esofágico inferior, el ángulo de Hiss, el anillo hiatal, la membrana frenoesofágica y la resistencia mucosa; 2 – su ubicación en el tórax donde queda sometida a los gradientes tensionales negativo

intrapleural y positivo intraabdominal, favoreciendo la atracción de las secreciones digestivas distales; 3 – la anulación por la vagotomía troncular de la peristalsis y de la capacidad de depuración del esófago remanente; 4 – la anormal permanencia del reflujo biliopancreático; 5 – la recuperación de la secreción ácida por las células parietales gástricas y su combinación con la secreción alcalina; 6 – la directa anastomosis esofagogástrica que en su complementación, induce a la transformación del epitelio escamoso estratificado del esofágico cervical remanente por una metaplasia columnar.

La observación ha sido documentada por Hamilton (309) y Gutschow (310). Recientemente, en una investigación pormenorizada realizada por Öberg y colab. (311), evaluando después de un período de 4,9 años (rango: 3,9-10,4) a un grupo de 32 esofagectomizados con reemplazo gástrico en quienes el 68,8% fueron intervenidos por cáncer y el resto por patología benigna, observaron que el 46,9% presentaba lesiones de transformación metaplásica corroboradas histológicamente y sin que las medicaciones inhibidoras de la secreción gástrica demostraran alguna efectividad. La mayoría de ellos refirió leves síntomas de ardor y regurgitación e incluso algunos negaron todo tipo de manifestación. Los hallazgos metaplásicos fueron más significativos en los intervenidos por adenocarcinomas desarrollados en Barrett (50%). En cuanto a la prevalencia de regurgitación alcalina duodenal no hubo diferencias en los grupos en que se detectaron lesiones con aquellos que mostraron indemnidad mucosa, y con respecto a la relación con el drenaje pilórico, no se pudo comprobar como factor causal, como tampoco la contaminación por H. pylori. En sus conclusiones consideraron que existen otros factores desconocidos, quizás locales o genéticos, independientes de la composición de las secreciones que actúan promoviendo su desarrollo.

El tiempo de desarrollo fue documentado por Hamilton (309) entre 6,3 y 10 años, aunque Öberg (311) comprobó las anomalías endoscópicas en un paciente a los 13 meses de la intervención. En cuanto al tipo intestinal, se infiere que su transformación implica un período mayor de tiempo y una susceptibilidad particular de la mucosa, requiriéndose nuevos estudios para consensuar el rol del reflujo duodenal en su patogénesis.

Lord y colab. (312) también observaron mucosa cardial en el 50% de los casos operados, destacando que encontraron metaplasia intestinal y displasia en 4 de ellos y adenocarcinoma en un solo paciente de este último grupo. A su vez, Lindahl (313), en un seguimiento a 14 pacientes que por una atresia de esófago fueron corregidos con gastroplastia, encontraron que 10 de ellos desarrollaron una metaplasia en el esófago cervical.

Gutschow y colab. (314) comunicaron que en su serie, el examen endoscópico permitió sospechar la transformación a los 8 meses de la sustitución; a los 15 meses corroboraron lesiones de displasia intestinal y a los 28 meses pudo detectar un carcinoma mucoso que fue tratado con mucosectomía endoscópica. Concluye que ante la elevada prevalencia de la metaplasia intestinal en relación directa con el tiempo transcurrido (45% después del 3º año de la intervención), el examen periódico cada 6 meses es recomendable en los primeros años.

O´Riordan y colab. (315) reportaron un 50% de incidencia de metaplasia columnar en el esófago cervical remanente y el tipo intestinal fue diagnosticado en el 54% de su serie de 48 esofagectomizados. En su relato concluyó que la magnitud de la prevalencia de la metaplasia columnar no se relaciona con el volumen del reflujo ácido o biliar, con las terapias neoadyuvantes o con la histología tumoral. En la opinión de estos autores, la duración del reflujo y su incremento en el tiempo fueron los parámetros más significativos.

En una población diferente por tratarse de patología chagásica, Rocha y colab. (316) en un seguimiento de 101 pacientes entre 10,5 (± 8,8 años) (rango: 2-40 años), la prevalencia de esofagitis se incrementó después del primer año, desde un 45,9 a 71,8% a los cinco años, presentando valores superiores al 70% una vez transcurrida la década de la sustitución. La presencia de bilis fue documentada entre el 60-80% en el esófago remanente en los primeros exámenes y a pesar de la gastritis difusa detectada en la plastia, en su intensidad no hubo relación con las manifestaciones clínicas. Así también, comprobaron la recuperación de la capacidad secretoria gástrica a los 4 años del postoperatorio. La metaplasia intestinal fue detectada en el 10,9% de los pacientes entre el primero y el quinto año después de la cirugía, en el 29,5% entre los 5 y 10 años y en el 57,5% posterior a los 10 años. Del grupo, dos pacientes desarrollaron displasia de alto grado y adenocarcinomas, habiendo sido tratados con éxito con resección mucosa. Con respecto a los bloqueadores de la bomba de protones, administrados rutinariamente para prevenir la ulceración péptica en el tubo gástrico, no evita la transformación del epitelio pero en apariencia, retarda su formación y reduce la severidad de las lesiones.

Los diversos tratamientos de la mucosa, mediante el empleo de coagulación por argón, terapia fotodinámica o irradiación por láser, en la opinión de Overholt y colab. (317), no han demostrado una eficacia significativa como prevención de la metaplasia de Barrett ni en el tratamiento de los adenocarcinomas en el esófago remanente.

Comentarios: *Normalmente el esófago cervical no es expuesto al reflujo gastroesofágico pero en este contexto, el segmento remanente supraanastomótico adquiere relevancia porque se constituye como un problema clínico frecuente, desconocido o minimizado por lo general y preocupante en potencia. La mayoría de los pacientes a quienes se les reemplazó el órgano con una plastia gástrica, después del año se muestra satisfecha con el resultado logrado pero la significativa transformación mucosa del segmento cervical obliga a cuestionar su hipotética ventaja o la posibilidad de utilizar otras vísceras sustitutas como el colon o el yeyuno, cuando se considere un pronóstico favorable de sobrevida alejada o se trate de reemplazo en población joven.*

Es posible argumentar que el examen endoscópico periódico podría ser una solución adecuada para monitorizar los cambios, pero todos conocemos las

limitaciones para consensuarlo por la distancia o por la escasa predisposición de aceptación de los pacientes, por la edad, por la coexistencia de otras patologías o por la inexistencia de síntomas. Sin embargo destacamos que un examen endoscópico anual es necesario o tal vez obligatorio.

En nuestra casuística, en que solamente pudimos realizar endoscopías seriadas en pacientes que aceptaron la indicación, solamente constatamos la transformación mucosa entre 3 a 6 años de la intervención en un 45,7 % de ellos. El tipo intestinal no se diagnosticó en ninguno de ellos. No debemos olvidar para el conocimiento de su real incidencia que el mayor número de estos pacientes son operados por enfermedad maligna con su consiguiente mortalidad evolutiva y en los casos por patología benigna, su adaptación deglutoria en el tiempo dificulta su asistencia a los controles, su ubicación así como la persuasión al examen endoscópico seriado en el tiempo.

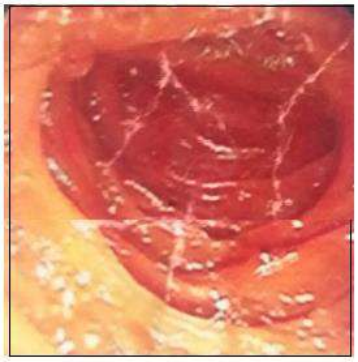

Figura 9.52: Metaplasia del segmento esofágico remanente en una gastroplastia de 4 años de evolución.

Úlcera péptica en la gastroplastia

La utilización del estómago como sustituto esofágico implica habitualmente la sección de ambos troncos vagales con la obvia reducción o anulación de la secreción ácida y el retardo del vaciamiento gástrico. Esta complicación ha sido poco comunicada en la literatura médica, quizá por la ausencia reglada de controles de la plastia y por el habitual escaso tiempo de sobrevida de las neoplasias tratadas con este órgano. Motoyama y colab. (318), en un análisis de 114 pacientes a quienes les realizó un examen endoscópico al año de la reconstrucción, comprobó que el 47% de los mismos presentaba una patología gástrica secundaria. En 40 (35,1%) casos el diagnóstico fue de gastritis, en 12 (10,5%) de tumores benignos, en 7 (6,1%) pacientes se encontraron úlceras y en 4 (3,5%), adenocarcinomas. Cuando comparó la incidencia de la úlcera y de las lesiones atípicas con la población general, los valores mostraron una mayor diferencia al respecto.

Si bien su etiología es discutida, se considera que diversos factores contribuyen a su desarrollo. A pesar de que la vagotomía bilateral reduce la producción ácida gástrica, Gutschow y colab. (310) corroboraron en sus investigaciones que el estómago recupera su pH con una prevalencia del 32% en el primer año, 82% entre el

primero y el tercer año y del 98% después del tercer año. A su vez, Lerut y colab. (319) enfatizaron sobre la dismotilidad consecuente y en la disfunción pilórica, posibilitando por el retardo de la evacuación del tubo sustituto un prolongado contacto mucoso del contenido gástrico con las enzimas pancreáticas y los componentes de la bilis, vehiculizados a través de un reflujo duodeno-gástrico. Esta permanencia, incluso facilita la proliferación bacteriana, incrementando la activación de las sales biliares y su agresión tisular (320). En los pacientes con antecedentes de ulceración péptica previa a la resección del esófago, Koide y colab. (321) consideran que la infección por Helicobacter pylori puede ser otra posible causa. Otras observaciones se centraron en la circulación sistémica modificada por la interrupción de troncos arteriales importantes, la resección de la curvatura menor y la obligada translocación del órgano desde su lecho natural. La obvia disminución del flujo remanente podría alterar la capacidad precursora de los factores defensivos propios de la mucosa, disminuyendo su respuesta protectora ante los irritantes naturales o farmacológicos (322). Por este accionar ha sido involucrada la radiación postoperatoria, dada su directa agresión mucosa y reducción sobre flujo sanguíneo (320)(322). Peters y colab. (323) advirtieron que el empleo de material de sutura no absorbible podría ser precursor de una ulceración por irritación tisular crónica adyacente. Incluso, estos autores enfatizan en la indicación correcta de antiinflamatorios no esteroides, aspirina y corticoides.

La reducción y deterioro de la microcirculación en el extremo superior del tubo gástrico podría explicar, en el concepto de Aiko y colab. (322), el desarrollo más frecuente de esta lesión que, por lo general, se sitúa dentro de los 20 cm distales a la anastomosis esofagogástrica, contrastando con la enfermedad ulcerógena habitual que habitualmente se ubica en la región antral.

Clínicamente, su evolución puede trascurrir asintomática por completo (324) aunque lo habitual es que se descubra su presencia por un cuadro perforativo o sangrante (325). La ubicación de la plastia en el espacio retromediastinal o retroesternal posibilita un contacto íntimo con numerosos órganos por lo que cualquiera de ellos puede ser comprometido por la propagación de una erosión parietal de la misma. Se ha comunicado la penetración en la cavidad pleural derecha (326), bronquio (320), cavidad pericárdica (327), ventrículo izquierdo (328), aorta torácica (329), arteria pulmonar (320), tronco venoso braquiocefálico izquierdo (322) o en el esternón (325). En otras circunstancias, el cuadro puede ser sospechado por la presencia de una anemia refractaria, dolor epigástrico o retroesternal con o sin relación con las ingestas, disfagia o saciedad inmediata con la alimentación (325). Su desarrollo ha sido reportado hasta 11 años posteriores a la cirugía (322).

Motoyama y colab. (318) han sugerido que es conveniente indicar un examen endoscópico anual cuando se ha realizado una plastia gástrica, con el propósito de detectar la ulceración o la presencia de otro carcinoma. Sin embargo, Shibuya y colab. (330) proponen el uso sistemático de inhibidores de la bomba de protones (PPI) para neutralizar la elevada incidencia de reflujo gastroesofágico postoperatorio, que corroboraron por visualización endoscópica en el 89% de los casos. En la opinión de Donington (331), el tratamiento médico rutinario prevendría incluso la metaplasia de Barrett en el esófago remanente. Con respecto al examen endoscópico anual, Piessen y colab. (326) discrepan en su empleo, argumentando que bajo

protección mucosa prolongada solamente se propondría en caso de síntomas de alarma como la anemia, el dolor, disfagia, saciedad inmediata o dolor retroesternal, en especial post-ingesta. Así también, sugieren asociar una medicación prokinética para mejorar el vaciamiento gástrico, siendo de su elección la utilización de eritromicina (332). Maier y colab. (324) reportaron curaciones con el empleo de PPI, e incluso, con bloqueadores histamínicos.

Comentarios: *En nuestro medio no ha sido una lesión habitualmente diagnosticada, en particular por la ausencia de controles endoscópicos periódicos y la utilización sistemática de PPI. Pero reconocemos que el conocimiento de los síntomas de alarma nos permitiría prevenir sus graves complicaciones, de las que sí tuvimos experiencia.*

Un problema puede presentarse cuando se solicita un estudio endoscópico y es que el diámetro de la anastomosis esofagogástrica no permita el paso de un esofagofibroscopio habitual. En estas situaciones sugerimos utilizar un instrumento de menor calibre, como el de uso pediátrico, dado que la lesión sospechada se ubica por lo general a escasos centímetros distales a la línea de sutura cervical.

Fístula gastropleural

La penetración de una ulceración hacia el hemitórax derecho es factible por la fragilidad estructural de la pleura y el habitual desplazamiento de la plastia hacia ese sector. La contaminación de la cavidad induce a una inmediata disnea progresiva con signos de sepsis. La Rx de tórax documenta un hidroneumotórax, constatándose por punción material purulento con restos de contenido gástrico. Por tomografía axial computada es posible observar un debilitamiento de un sector de la pared gástrica por donde se vehiculiza el contenido. El abordaje quirúrgico debe ser indicado de inmediato, procediéndose a la extirpación del sector comprometido por la úlcera, su inmediata oclusión con sutura reabsorbible y protección de la misma con pleura parietal o músculo intercostal con pedículo posterior o con refuerzo de una lonja extraída del hemidiafragma. La cavidad pleural debe ser adecuadamente drenada y por una mínima laparotomía, se introduce una sonda de yeyunostomía. En la pieza de resección es fundamental analizar los bordes externos para descartar progresividad si se ha tratado de una resección por neoplasia.

La complicación operatoria más frecuente es la filtración de la plastia a través de la línea de sutura, lo que se puede confirmar mediante ingesta oral de azul de metileno o comprobación radiológica empleando solución yodada hidrosoluble cuando el débito por el o los drenajes es significativo y sin intención de disminuir. La obvia desfuncionalización de la plastia a través de un abordaje cervical, no es técnicamente sencilla de realizar por la fibrosis consecuente que no permite una movilización adecuada, por lo que el tratamiento médico con antibióticos, apoyo nutricional y protección mucosa, es el recomendado (334). Ante un evidente fracaso, se deberá considerar la extracción de la plastia para anular su efecto contaminante.

Comentarios: *Dependiendo del cuadro clínico, previa valoración del diámetro de la fístula, la oclusión momentánea con una prótesis autoexpandible cubierto es otro procedimiento a evaluar ante la opción operatoria.*

Fístula gastropericárdica

Cuando la plastia gástrica es ubicada en el espacio retroesternal, tiene un íntimo y extenso contacto con el pericardio anterior. Una úlcera que se desarrolla en la cara posterior del tubo, por la estasis de las secreciones al horadar las capas del tubo, de inmediato compromete a la serosa parietal volcando en el interior de la cavidad pericárdica el contenido salival y restos alimenticios. Un dolor retroesternal inexplicable, agudo, a veces intermitente, irradiado al cuello, hombro y brazo izquierdo o a ambos miembros superiores, refractario a toda medicación cardiológica y sin relación con las ingestas, son las primeras referencias que se presenta pero cuando la penetración acontece por la consecutiva supuración en la cavidad, se le asocian fiebre, hipotensión, leucocitosis y distrés respiratorio. La muerte súbita por taponamiento cardíaco es posible. La Rx de tórax, que muestra la imagen característica del compromiso pericárdico (Figura 9.53) y el tránsito digestivo a través de la plastia empleando contraste hidrosoluble, objetiviza el sitio de la perforación en el 70% aproximado de los casos (335) (Figura 9.54). La TAC y la ecocardiografía, por la interposición de aire, son exámenes prescindibles. La endoscopía es útil por el reconocimiento de la lesión en la cara posterior de la plastia y su ubicación, pero debe ser utilizada con precaución porque la insuflación que requiere puede provocar un taponamiento cardíaco (336) (341).

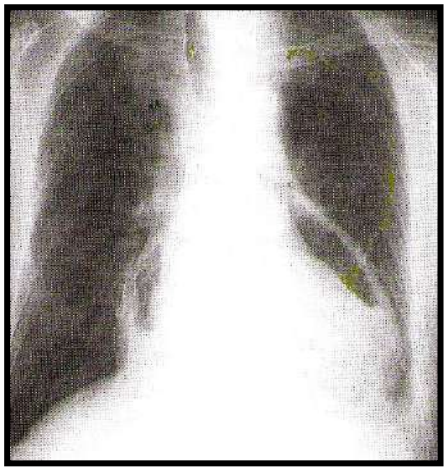

Figura 9.53: Imagen radiológica clásica de un neumopiocardio

Figura 9.54: Visualización de la penetración pericárdica mediante contraste hidrosoluble

Por la presencia de la plastia sustituta en el espacio retroesternal, no es aconsejable realizar la punción subxifoidea que corroboraría el diagnóstico por la extracción de pus con restos alimenticios. Si su requerimiento es perentorio es factible realizarla por el 5 ° espacio intercostal en la línea paraesternal izquierda, o a través del 7º espacio por la línea interescapulovertebral izquierda.

En las plastias postresección de un proceso maligno, la terapéutica debe ser meditada con meticulosidad en base al pronóstico de la enfermedad y al estado nutricional del paciente. Si las condiciones operatorias son adecuadas, el abordaje recomendado es a través de una toracotomía anterolateral derecha o por videotoracoscopía. La plastia es delicadamente separada del pericardio al que se le reseca un amplio margen para obtener un drenaje efectivo. La pared gástrica afectada es extirpada hasta los límites de tejido viable y se la ocluye con un surget de material reabsorbible. Es posible obtener una protección de la sutura a expensas de losanges musculares del pectoral mayor de un hemitórax o del diafragma. En la cavidad pericárdica se dejan dos drenajes que se extraen extraperitonealmente por el epigastrio. Consideramos que en lo posible, la extirpación total de la plastia es el último recurso a evaluar. El tratamiento conservador mediante pericardiocentesis, con lavados mediante solución con antibióticos, no es aconsejable y la disfuncionalidad del estómago en el cuello es un recurso mínimo pero no sencillo técnicamente, a excepción de que se extirpe el esternocleidomastoideo. Por abordaje a través del 5º cartílago condral izquierdo, se complementa con el drenaje pericárdico.

Si es requerida la extirpación de la plastia por razones técnicas, entre 4-6 meses posteriores como mínimo, la continuidad del tubo digestivo se obtiene con una interposición colónica por vía retroesternal o intrapleural. La mortalidad global, incluyendo las múltiples causas de perforación por una patología digestiva, es del 85% (337).

Comentarios: *El tiempo de presentación puede ser muy prolongado, hasta una década o más después de una sustitución (336). Enfatizamos que si es necesario desprender la plastia en el cuello para abordar el proceso ulceroso, deberá tomarse esa decisión sin dubitar. Las firmes adherencias imperantes en*

ese sector dificultan no solamente la separación de ambas estructuras sino también la adecuada solución de la complicación. La severidad del cuadro y la dificultad anatómica existente para lograr una evacuación completa de la cavidad pericárdica puede obligar a ubicar un tercer drenaje de menor diámetro que los anteriores para un lavado continuo de la misma durante el postoperatorio.

Es factible una herniación o dislocación del corazón por la brecha de resección pericárdica. Las tensiones negativas pleurales pueden traccionarlo hacia uno u otro hemitórax, pudiendo provocar la suboclusión del retorno venoso al corazón por elongación de las venas cavas. Nosotros, como prevención, en toda resección amplia del pericardio, para neutralizar posibles desplazamientos cardíacos, realizamos un cerclaje laxo mediante una sutura entre ambos bordes con material reabsorbible para evitar constricciones de las cavidades de menor tensión (338) (Figura 9.55). Otra técnica es suturar los bordes libres al epicardio con puntos separados. No es aconsejable ocluir la brecha con material sintético por tratarse de un lecho contaminado (339). Si solo se ha procedido a un drenaje limitado del pericardio, es conveniente el control alejado por la posibilidad de una pericarditis constrictiva (340).

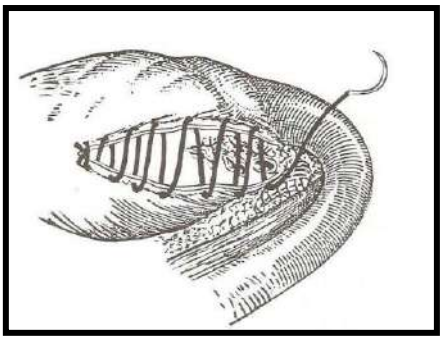

Figura 9.55: Cerclaje o enrejado de la brecha pericárdica en las resecciones amplias, empleando material reabsorbible y sin tratar de aproximar ambos bordes. El objetivo es solo evitar el imprevisto desplazamiento del corazón así como lograr un adecuado avenamiento.

Fístula traqueobronquioesofágica

La vecindad obligada de la plastia gástrica con la tráquea cervical o torácica, bronquios fuentes o lobulares, e incluso con los bronquiolos terminales, ha posibilitado que en ciertas circunstancias y por diversos motivos se produzcan fistulizaciones que comunican ambas estructuras.

Por las escasas experiencias publicadas, su incidencia es en apariencia excepcional, debido quizá a la dificultad en su diagnóstico o al desconocimiento de su existencia, como se demuestra en la revisión de la literatura médica de habla inglesa realizada por Moeller y Carpenter (342). Luego, Stal y colab. (343) comunicaron que hasta el año 1994 solo se habían reportado 25 casos, pero la mayoría correspondía a otras causas etiológicas.

Los pacientes con fístulas gastrorrespiratorias presentan por lo general el antecedente de accesos tusígenos con las ingestas alimenticias, en especial líquidos, además de cuadros bronquiales y neumónicos, en particular en el pulmón derecho, que se interpretan como broncoaspiración por disquinesia o estenosis a nivel de la anastomosis cervical. Con menos frecuencia relatan episodios de expectoración de restos alimenticios o reflujo bilioso que se incrementa con el decúbito dorsal. En el caso puntual de Stal (343), la sospecha se basó en la observación de evacuación aérea a través de la sonda nasogástrica, sincrónica con la ventilación mecánica que fuera indicada por una insuficiencia respiratoria aguda.

El estudio contrastado de la gastroplastia es el método diagnóstico de elección

pero, al igual de lo que acontece con la sintomatología, es habitual que la objetivación del contraste en el árbol bronquial condicione una apreciación equivocada (344).

Figura 9.56: Ingesta baritada con visualización del árbol bronquial

Realizado minuciosamente, el examen fibroendoscópico digestivo puede ayudar a su reconocimiento, no así la endoscopia traqueobronquial, cuya ayuda, por el rápido avance del instrumento en la tráquea o por lo distal de las lesiones a nivel del parénquima, es poco significativa (Figura 9.57). Joseph y Krumpe (345) enfatizaron el uso del azul de metileno y la valoración del pH en la secreción bronquial como alternativas diagnósticas complementarias.

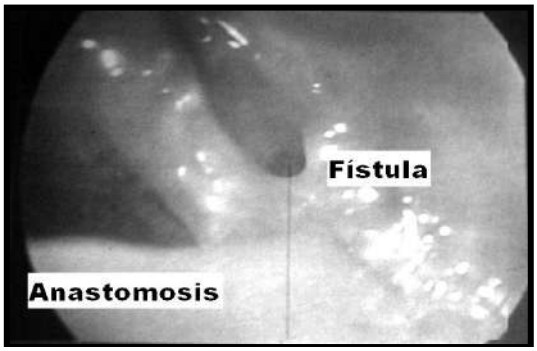

Figura 9.57: Visión endoscópica de una fístula vecina a la anastomosis cervical

Las causas que motivan esta complicación son múltiples, mencionándose entre las más importantes a la radioterapia (346), a los agrafes de la sutura mecánica (351), la necrosis del capuchón, stent en la región faringo-esofágica y la distensión gástrica por píloro ocluido, espasmodizado, retráctil o subocluido cuando el estómago ha sido íntegramente elevado. En la opinión de Bushkin y colab. (347), la distensión de la cámara gástrica puede originar la estimulación de gastrina desde el antro pilórico, promoviendo la formación de una úlcera que por progresión, puede llegar a penetrar en órganos circunvecinos.

Esquemáticamente, la reparación consiste en la separación de ambas estructuras comprometidas, la oclusión de las respectivas brechas y la interposición de tejido pediculado fasciolar, muscular o fasciomuscular obtenido de las adyacencias. A su vez, como vía de abordaje quirúrgico y de acuerdo a su topografía, se sugiere realizarla a través de la cervicotomía preesternocleidomastoidea izquierda cuando se localiza a nivel de la tráquea cervical o torácica alta. Por necesidad, el abordaje puede ser ampliado con la resección parcial del manubrio esternal, de la epífisis interna de la clavícula y del primer cartílago condral. Para la tráquea torácica inferior o bronquio fuente será a través de una toracotomía posterolateral derecha, al igual que cuando el compromiso es con los bronquios terminales, pero en este caso la curación se obtiene por resección parenquimatosa.

En la sutura traqueal, por la ausencia de distensión de la pared membranosa, es conveniente que la oclusión se realice sobre un pequeño segmento circunferencial de tejido gástrico para evitar tensiones y desgarros difíciles de solucionar sobre ese sector. Como complemento, de acuerdo a los hallazgos

y al criterio del operador, se realizará la resección de la cicatriz esofágica anastomótica con nueva reconstrucción y con o sin movilización local de la plastia. Para estas eventualidades, la nutrición vascular del neoesófago no solo es asegurada por el pedículo gastroepiploico derecho, sino reforzada por capilares mediastinales de neoformación que permitirán una rápida y primaria cicatrización. El reemplazo colónico retroesternal propuesto por Saad (348) es una alternativa válida ante los fracasos de las técnicas precedentes.

Comentarios: *Las fistulizaciones entre la gastroplastia por resección total del esófago y el aparato traqueobronquial constituyen un hecho casual pero factible e impredecible, de diagnóstico dificultoso y de reflexiva decisión terapéutica. Pueden evolucionar asintomáticas durante muchos años o presentar síntomas periódicos, como accesos tusígenos o cuadros de broncoespasmos, pero es casi inusual que no presente entre sus antecedentes un episodio de hemoptisis o de aislados esputos sanguinolentos, signo de penetración en la pared membranosa del árbol traqueobronquial.*

En nuestra experiencia quirúrgica, hemos tenido ocasión de observar seis casos. Cuatro eran sujetos mayores y las causas de su resección fueron cáncer en cuatro y esclerodermia en el restante. En los casos por neoplasia hubo una necrosis del capuchón y en el restante, su presentación aconteció 15 a 24 meses de la intervención. En tres existió el antecedente de varias dilataciones por estenosis de la anastomosis. En la persona por esclerodermia, consideramos que el factor gravitante también fueron las dilataciones, la colocación temporaria de stent y los corticoides.

Todos fueron diagnosticados por endoscopia, menos en un paciente que ingresó con hemoptisis masiva y al que no logramos realizar ningún examen diagnóstico. El sexto paciente fue un niño que había ingerido soda cáustica y al que por una perforación accidental durante la dilatación de una estenosis, le fue resecado el esófago y reemplazado con estómago total por vía retroesternal. Después de varias neumopatías a repetición en el pulmón derecho, acompañada una de ellas de una hemoptisis severa, un estudio endoscópico objetivó la fístula con el lóbulo medio pulmonar (Fig. 9.57).

En su ubicación retromediastinal la plastia queda sometida a las mayores presiones negativas de la caja torácica (349), por lo que al considerar que todo proceso traqueobronquial en el curso de una resección total del esófago corresponde, hasta que no se demuestre lo contrario, a episodios de broncoaspiración con su origen a nivel de la anastomosis cervical, motivó que en nuestra serie, los casos fueran en principio rotulados con ese diagnóstico (350).

La observación de sustancia de contraste en el árbol respiratorio durante el examen contrastado digestivo también influenció para una apreciación equivocada de aspiración cervical, por lo que su reconocimiento fue logrado exclusivamente en el segundo examen endoscópico de la gastroplastia (Figura 9.58).

En nuestro criterio, cuando la plastia es retromediastinal, la complicación es favorecida por la contigüidad que se produce con la tráquea en el tórax superior. Por el contrario en ubicación retroesternal, el contacto adquiere relevancia con los segmentos anteriores del pulmón derecho, en particular con el lóbulo medio, por su mayor desplazamiento anatómico sobre el espacio y por cierta tendencia del

estómago translocado a desplazarse hacia ese hemotórax.

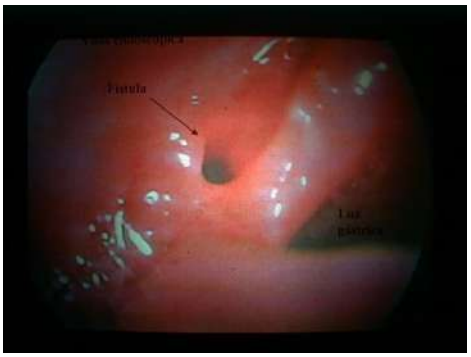

Figura 9.58: Visión endoscópica de fistula gastrotraqueal

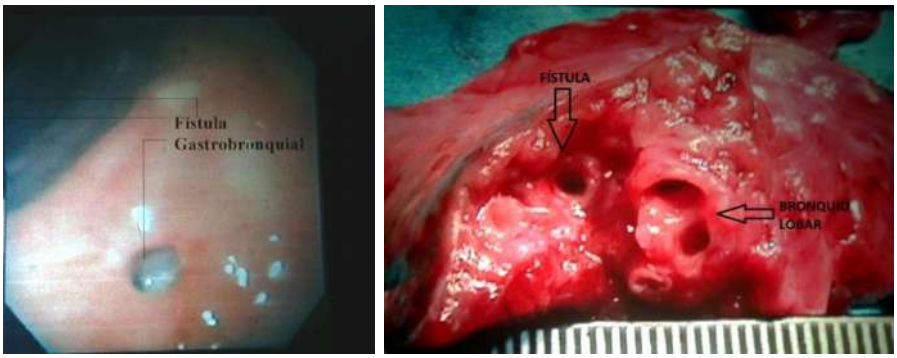

Figura 9.59: Fístula entre el bronquio del lóbulo medio y la gastroplastia retroesternal

En base a nuestra escueta experiencia, nos permitimos destacar que después de toda resección total del esófago y sin considerar la ubicación de la plastia, la presencia de accesos tusígenos con las ingestas orales, en particular líquidos, la objetivación de procesos neumónicos prevalentes en pulmón derecho, episodios de broncoespasmos, de esputos hemoptoicos o hemoptisis nos deben motivar a la sospecha de una fístula gastrorrespiratoria. Enfatizamos además que por el deterioro físico paulatino, el cuadro puede suscitar la presunción de una recidiva neoplásica y que a través del examen tomográfico que habitualmente se solicita, la interpretación de las imágenes no es sencilla y puede orientar la conducta en una dirección equivocada.

Hemos empleado distintos procedimientos quirúrgicos. En tres de los pacientes con fístulas cervicales, resecamos las anastomosis y las reconstruimos, y al otro le liberamos el esófago de la tráquea y mediante una incisión vertical ampliamos la boca anastomótica con una sutura transversa. En ambos casos amplificamos la vía de abordaje y destacamos que la disección no fué sencilla, el riesgo de lacerar estructuras vitales en esa área es elevado y la liberación distal de la plastia retromediastinal exige mesura y concentración. En la paciente con esclerodermia la estenosis recidivó y permaneció con dieta semiblanda y dilataciones periódicas. Resolvimos el cuadro del niño con fistulización en el lóbulo pulmonar medio, mediante una

lobectomía y sutura del orificio sobre la plastia (Figuras 9.59) (Figura 9.60).

Figura 9.60: Catéter introducido en orificio fistuloso de la plastia

En el sexto caso, presentaba accesos tusígenos con las ingestas. El examen baritado objetivó la introducción del contraste en el árbol respiratorio por lo que se abordó por toracotomía posterior derecha. En un proceso adhesivo extenso y firme pudimos separar ambas estructuras pero sin permitirnos una liberación adecuada y segura. Para ocluir la brecha del bronquio fuente, resolvimos realizar una lobectomía superior con preservación al máximo de su bronquio con la intención de plegarlo sobre la perforación respiratoria. Una vez ocluída la lesión de la plastia, interpusimos pleura parietal entre ambas estructuras (Fig. 9.61).

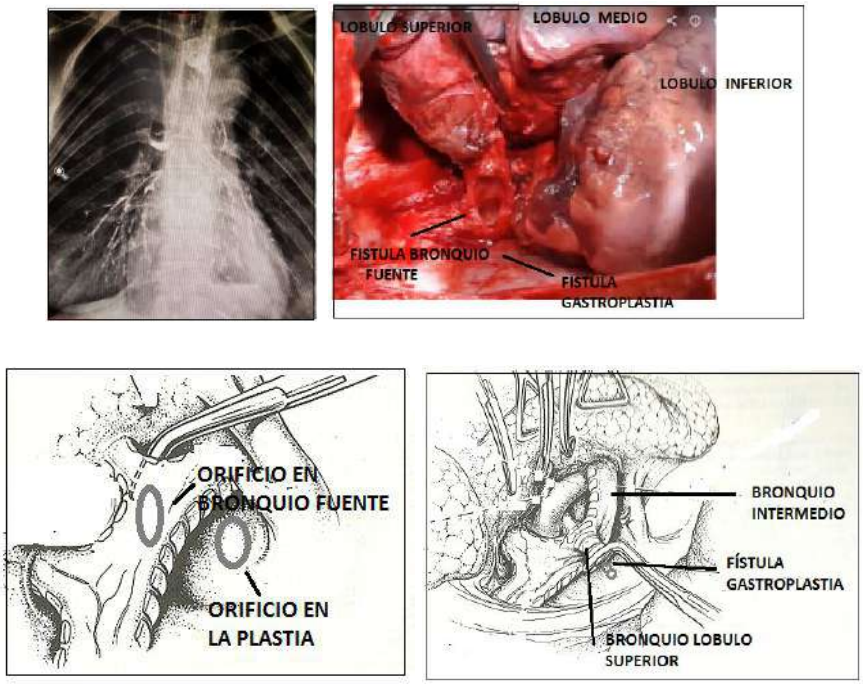

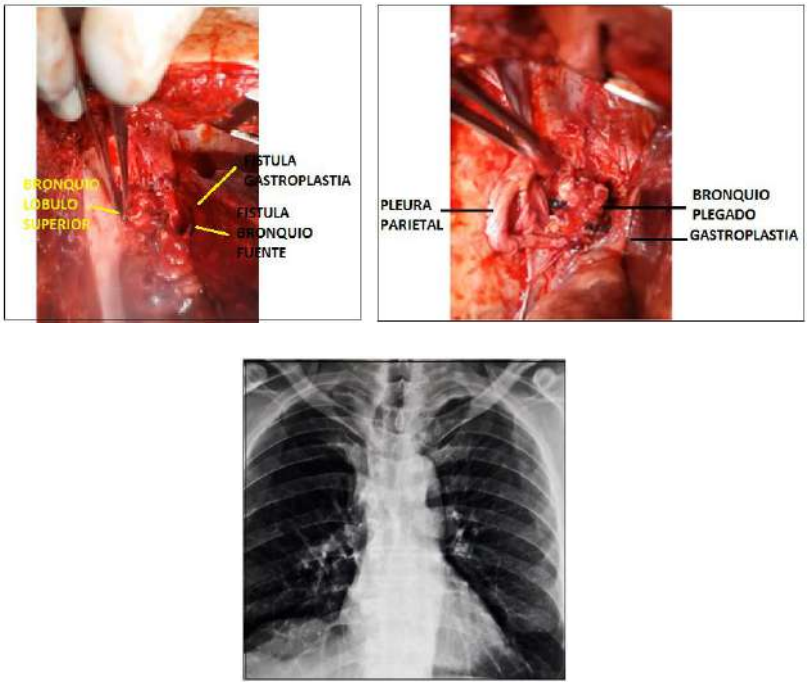

Fig. 9.61: Secuencia radiológica y quirúrgica de una fístula entre el bronquio fuente derecho y la plastia gástrica

Fístula gastroaórtica

La úlcera péptica benigna en la plastia gástrica es considerada como una rara complicación. Su real incidencia es desconocida y por lo general, su evolución transcurre asintomática. En un control endoscópico realizado al año de la intervención por Wang y colab. (352), en una serie de 76 pacientes a quienes se les reemplazó el esófago con tubos gástricos, los autores reportaron una frecuencia de 6,6% de estas lesiones. Refutando estas observaciones, Hashimoto y colab. (353), evaluando 526 pacientes, la comprobaron en solo 7 casos (0,75%).

Los mecanismos de ulceración dependen de los cambios fisiopatológicos inducidos por la intervención, del tiempo de evolución postoperatorio y de los antecedentes hipersecretorios del paciente.

Bonavina y colab. (354) demostraron que por la sección de ambos troncos vagales y la reducción del área glandular fúndica en la preparación del tubo isoperistáltico, la secreción clorhidropéptica disminuye ostensiblemente elevándose los niveles séricos de la gastrina. En su serie de pacientes investigados, encontraron una prevalencia significativa del 31% de inflamación en el esófago remanente, cuando fueron examinados endoscópicamente en un período variable de 1 a 7 años posteriores a la reconstrucción. Complementando los estudios con una pHmetría de 24 hs., en el 11,3% de los pacientes detectaron una exposición al ácido (pH<4).

Observaciones discrepantes fueron comunicadas por Hölcher y colab. (355). En base a sus investigaciones, el monitoreo del pH intraplastia denotó valores cercanos a la neutralidad mientras que endoscópicamente, la objetivación de la mucosa fue calificada como normal. Se presume que en sus análisis, la causa de los hallazgos discordantes residía en el diferente período de la evolución postoperatoria en

que fueron realizados pues a diferencia de la de Bonavina, la experiencia de Hölcher se limitó a 6-12 meses.

Hashimoto y colab. (356) demostraron que el pH del tubo gástrico no podía ser considerado como el único factor del desarrollo de una úlcera péptica, incluso en los pacientes controlados lejanamente y enfatizaron que la medición ácida en el antro pilórico se correlacionaba, en medida inversa, al dosaje de la gastrina sérica.

En un estómago normal, una serie de mecanismos protectores de la integridad de la capa mucosa interaccionan como barrera defensiva ante diferentes factores que intentan agredirla. El estrés quirúrgico, el reflujo biliar y la estasis gástrica son algunos de los agentes reconocidos como distorsivos de la estructura íntima y formación de una úlcera. Puntualmente en el tubo gástrico, todos ellos pueden intervenir, asociarse, e incluso magnificar su agresión, por las obvias alteraciones de la perfusión al disminuir o distribuirse el flujo vascular de forma desigual por la vagotomía troncular bilateral y por la propia translocación visceral.

Otras causas han sido responsabilizadas de inducir a los cambios degenerativos en la pared de la aorta como factores predisponentes de una laceración. Los efectos deletéreos de las diversas modalidades terapéuticas, utilizadas para obtener la remisión neoplásica, no están exentos de alterar las estructuras tisulares de los órganos circunvecinos.

Los grandes vasos son resistentes a la terapia radiante, pero esa refractariedad es dependiente de la dosis actínica que se utilice. Las observaciones de Fee y colab. (357) demostraron que con 120 Gy se induce a la ruptura espontánea de la pared aórtica, pero si el potencial oscila entre 60 y 70 Gy, la incidencia disminuye sin su completa anulación (358).

También se ha destacado (359) el empleo de drogas antineoplásicas como terapia neoadyuvante preoperatoria. Su valor predictivo no se ha esclarecido hasta el presente, ni se ha documentado en series randomizadas (360) un pronóstico favorable. Pero estos agentes pueden ser responsabilizados de un daño histológico en los pequeños vasos, que tendría una relación directa con la toxicidad del fármaco prescripto. Sthal y colab. (361) reportaron una mortalidad postoperatoria del 15 % cuando la combinación de drogas fue aplicada antes de la resección en cánceres localmente avanzados.

En el largo trayecto de una plastia gástrica, la formación y localización de una úlcera es aleatoria y por su efecto horadante, puede perforarse hacia el mediastino (353) o las pleuras (359), o penetrar en la cavidad pericárdica, o proyectarse hacia el tronco venoso braquiocefálico, o comprometer la integridad del aparato respiratorio, o corporizarse íntimamente con la pared aórtica mediante una reacción inflamatoria (362).

El cuadro más grave y letal es la penetración en la aorta. Por el permanente sincronismo pulsátil, el tejido de conexión con la plastia tiende de manera paulatina, a distenderse, afinándose estructuralmente hasta que se produce una pequeña efracción, preludio de una situación dramática.

Clínicamente la presencia y evolución de una úlcera es asintomática, lo que dificulta su reconocimiento prematuro. De modo excepcional, un dolor precordial, con o sin irradiación a la espalda, es referido pero por su imprecisión en la localización, su inconstancia periódica o su levedad, no motiva a una investigación causal. Es cuando se

asocia un episodio de hematemesis pasajero que la sospecha es inducida firmemente. Con el paciente hemodinámicamente estable, una tomografía axial computada inmediata con contraste endovenoso, revela la presencia de un área adherente de alta densidad entre la aorta y la plastia. Una toracotomía izquierda de emergencia intentará la separación de ambas estructuras. Lograrlo es excepcional, como imposible es prevenir las lesiones por isquemia debidas al clampeo aórtico hasta que se logre, mediante un shunt interno o externo, restablecer la irrigación distal. Si se logra controlar la descompensación hemodinámica, la sustitución de la pared aórtica comprometida por un parche de teflón deberá ser realizada en el menor tiempo posible por las lesiones isquémicas medulares, habitualmente irreversibles. Pero es de lamentar que a pesar del máximo de los esfuerzos realizados, la hematemesis masiva y letal en la misma sala de operaciones es la regla para esta complicación.

Takebayashi y colab. (363) abordaron de urgencia a un paciente al que se le había resecado 7 años antes un carcinoma cervical por vía transhiatal, con reemplazo tubular gástrico retromediastinal, previa inserción de un balón de Sengstaken-Blakemore. Realizaron una toracotomía derecha en el área de lesión y mediante la apertura del tubo gástrico, suturaron la perforación a través de las densas adherencias, con la sola intención de lograr la hemostasia y la estabilización hemodinámica. Una semana después, procedieron a la resección de la plastia y al debridamiento de la fístula, ocluyendo directamente el orificio fistuloso aórtico y reforzando la sutura con un parche de pericardio bovino. Al 18º día, la reincidencia de una hemorragia a través del drenaje pleural, obligó a un abordaje izquierdo con desenlace fatal.

Comentarios: *Son numerosos y conocidos los agentes etiológicos que pueden inducir a la ruptura de la pared aórtica, como la hipertensión arterial, el hipercolesterolismo, las infecciones parietales, aneurismas, alteraciones tisulares congénitas o la utilización de esteroides (364). Su frecuencia de presentación prevalece de modo significativo cuando se intenta comparar con aquellos cuadros similares que se presentan en la evolución de una esofagoplastia total retromediastinal.*

Si analizamos las observaciones de Bonavina, Hashimoto y Hölcher de que entre 1 y 7 años la formación de ácido se recupera en la plastia gástrica sustituta, que la ulceración de su mucosa es posible y que la misma evoluciona solapadamente hasta ser reconocida por una complicación, pensamos en la conveniencia de que estos pacientes sean medicados de por vida con inhibidores de la bomba de protones como recurso profiláctico que intenta evitar situaciones extremas, algunas de ellas incontrolables.

Otra reflexión cabe con las distintas modalidades terapéuticas previas a una resección. Es posible que por depresión del aparato inmunológico o por alteraciones estructurales de los distintos sistemas de nuestro organismo, la extirpación de un esófago neoplásico, con su inmediata sustitución posterior a un tratamiento quimioterápico, con o sin el complemento de la radioterapia, constituya un elevado riesgo, con un significativo incremento de la morbimortalidad quirúrgica. En esta situación, decidir si se encara la extirpación de un órgano, cuya lesión no ha podido ser detenida en su progresión, es un verdadero dilema que requerirá un exhaustivo análisis y convincentes explicaciones. En nuestra serie de 44 pacientes con neoadyuvancia, solo en 11 casos (25%) pudimos indicar la resección. La mortalidad hospitalaria fue

de 37,3% con una sobrevida media de 10,1 meses (rango: 3-36 meses).

La perforación de la aorta en cavidad libre, o su fistulización en un órgano, es una complicación indeseable, imprevisible e intratable. Cinco pacientes presentaron este cuadro. La primera, sin tratamiento previo a los tres meses de la sustitución, la tuvimos que ingresar a la sala de cirugía ante un primer episodio de hematemesis sin descompensación hemodinámica. Cuando intentamos separar ambas estructuras, el desenlace se produjo por una hemorragia masiva. La segunda, del sexo femenino, también presentaba a los 8 meses de la intervención una paresia del recurrente izquierdo y al no detectarse la causa por los estudios convencionales, se le solicitó un PET. Con él se localizó un proceso retroaórtico por el que se la toracotomizó, ubicándolo luego de rebatir el cayado. A pesar de la resección se le indicó aceleración lineal, y un nuevo control PET a los tres meses demostró las mismas lesiones con un cono de sombra correspondiente al efecto actínico. Dos meses después falleció por hematemesis masiva. Dos hombres y una mujer restante, nos comunicaron su deceso por hematemesis masivas.

Tabla 9.59: Úlcera péptica con sangrado importante

Gastroplastia posterior con hematemesis *= Úlcera péptica con penetración aórtica*
Gastroplastia posterior con hemoptisis *= Úlcera péptica con penetración traqueobronquial*
Gastroplastia anterior con hematemesis *= Úlcera péptica con penetración en el ventrículo derecho*

De esta experiencia sacamos algunas conclusiones. La primera es que ningún examen imagenológico, con algunas excepciones, puede predecir el desenlace. Los estudios tomográficos no ayudan a diagnosticar la adhesividad de la plastia con la aorta y con las imágenes de sustracción tisular aún no hay una experiencia convincente que haya sido comunicada. La clínica continúa aportando los datos significativos. La temprana referencia de un esputo sanguinolento o una breve hematemesis o vómito sanguinolento, sangre oculta en materias fecales o melena, significa penetración en el árbol respiratorio o en la aorta y se debe intervenir a pesar de la normalidad de los estudios, de los escasos síntomas del paciente y de la indemnidad hemodinámica y en el análisis retrospectivo de nuestros casos, casi todos nos refirieron síntomas premonitorios que los minimizamos.

La segunda se trata tomando referencia a la ubicación de la lesión neoplásica. En un paciente con compromiso tomográfico del bronquio izquierdo, en quién la radioquimioterapia nosotros la contraindicamos por la posibilidad de provocarle una fístula esofagobronquial, resolvimos por videotoracoscopía investigar primeramente el grado de adherencia del tumor al bronquio. Al observar que no existía invasión, resecamos los ganglios mediastinales y por abordaje abdominal elevamos la plastia por vía retroesternal para posteriormente indicarle radioquimioterapia. A nuestro entender,

quisimos evitar que la plastia contactara con la aorta y el árbol traqueobronquial porque la agresión actínica tisular con su consecuente pérdida de elasticidad actuaría como factor predisponente y las pulsaciones aórticas como determinantes al distender en forma progresiva hasta efraccionarlo a un tejido infiltrado por células plasmáticas y fibrocitos.

Fístula gastrocardíaca

La perforación del corazón por penetración de una úlcera péptica o por la progresión por continuidad de una lesión maligna es inusual, pero se ha descrito en la literatura médica mundial en otros tipos de patología esofagogástrica, como las grandes hernias paraesofágicas o penetraciones de úlceras pépticas por reflujo gastroesofágico (365) (366).

Recientemente, Rana y colab. (367) documentaron un caso al que varios años antes por una perforación espontánea del esófago, le habían resecado el órgano y lo habían sustituido por un tubo gástrico retroesternal. La reiteración de episodios de melena de distintas intensidades, con una disnea progresiva y una astenia incrementándose, ante una disminución ostensible de sus niveles hemáticos motivó la indicación de un examen endoscópico de la plastia, que reveló una ulceración penetrante cubierta por un coágulo pulsátil. El paciente falleció repentinamente por una hematemesis masiva y la autopsia reveló la penetración en el ventrículo derecho.
En las escasas referencias comunicadas, la hemorragia severa fue el síntoma de presentación, sin citarse el dolor precordial, la disfagia, trastornos del ritmo cardíaco ni manifestaciones referidas a una insuficiencia ventricular derecha. El proceso se ha atribuido a una perforación primaria en el pericardio que por su cronicidad, provoca una adhesión de sus hojas, situación que favorece la erosión de la pared cardíaca (368).

Ante su sospecha, la endoscopia puede no ser aconsejable debido a la posibilidad de embolias gaseosas o de alimentos así como de taponamiento o paro cardíaco durante la insuflación (365). En estos pacientes, puede ofrecer una mayor seguridad la indicación de un examen contrastado del esófago y la exploración tomográfica computarizada.

A menudo las fístulas entre una plastia gástrica de reemplazo y el corazón, no son consideradas en el diagnóstico diferencial de un sangrado digestivo y, en la mayoría de los casos, el diagnóstico es un hallazgo de autopsia. Por el rápido deterioro del paciente corresponde que solo ante la sospecha se realice una inmediata intervención que pueda neutralizar una situación fatal.

Comentarios: *Para que se produzca debería existir una úlcera péptica en una gastroplastia posterior, que coincida con un proceso adhesivo pericárdico, para que aquella horade la pared auricular en el fondo de saco de Haller o el ventrículo derecho, condiciones muy poco probables dado que es más factible que antes provoque una comunicación pericárdica.*

Ulceración péptica de la coloplastia

Fisiopatológicamente se presenta con aspectos muy similares a la ulceración clásica gastroduodenal, excepto en su curso evolutivo en el que su tendencia parece fatal pero es de considerar que la mucosa colónica es resistente al reflujo ácido por lo que el riesgo de una metaplasia de Barrett en su segmento inferior es muy poco probable.

Escasas presentaciones se han relatado en la literatura médica. La incidencia de

la úlcera péptica es según Malcom (369), del 0,5 al 8% y la anastomosis del extremo distal de la plastia sobre la pared anterior gástrica favorecería su desarrollo. Belsey (370) también ha destacado la importancia de la unión anastomótica posterior al considerar que la propia presión gástrica actuaría interfiriendo el desplazamiento del reflujo gástrico hacia el colon. Hanna (371) e Isolauri (372) también comunicaron que mejores resultados funcionales se lograron con las interposiciones isoperistálticas, sobre todo utilizando colon izquierdo. En los pacientes con plastias anisoperistálticas relataron mayor número de episodios de reflujo con cambios inflamatorios en la mucosa.

En el concepto de Postlethwait (373) cinco aspectos técnicos deberían ser evitados como prevención: 1 – anastomosis cologástrica cercana al antropíloro o demasiado amplia; 2 – unión cologástrica en la cara anterior del estómago; 3 – ubicación preesternal; 4 – piloroespasmo o estenosis antropilórica; 5 – interposición anisoperistáltica. Incluso después de una interposición colónica, el 50% de los ganglios del plexo neuronal intrínseco permanecen intactos (374) y las contracciones autónomas propulsivas se sustentan como una verdadera y efectiva barrera neutralizante de los episodios de reflujos. Mediante pHmetría de 24 hs., Clark y colab. (375) documentaron frecuentes detecciones neutrales.

La mayoría de las complicaciones tardías consecutivas a una sustitución esofágica pueden corregirse por revisión de la cirugía primaria (Figura 9.61).

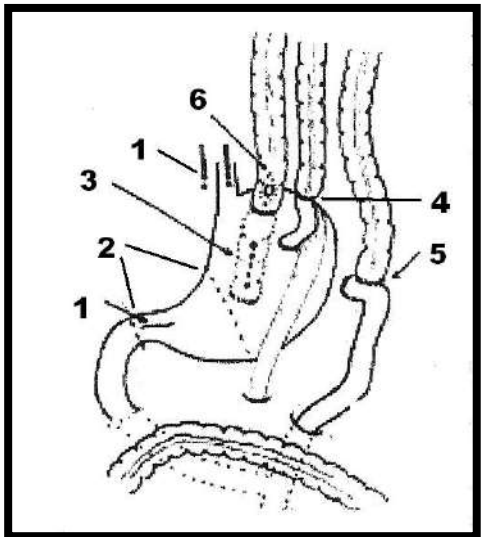

Figura 9.61: Procedimientos factibles de utilizar en el reflujo gastrocólico severo: 1 – vagotomía con piloroplastia; 2 – antrectomía; 3 – resección colónica y reimplantación; 4 – interposición yeyunal; 5 – asa en Y de Roux; 6 – extirpación de la úlcera (según Kotsis y colab.) (384).

Fístula colobronquial

A pesar de su rareza, esta complicación debería ser considerada en aquellos pacientes con antecedentes de una interposición colónica de varios años de evolución que desarrollan cuadros respiratorios recidivantes y/o refractarios a la terapéutica instituida.

Reconocida la resistencia de la mucosa colónica a la agresión clorhidropéptica, los factores sustentados que promueven la formación de una fístula colobronquial son la ausencia o ineficacia de su peristalsis que facilita el reflujo y su prolongada exposición al contenido gástrico (375) (376). La injuria también se ha documentado con la ingesta de tabletas de clorhidrato de potasio, antiinflamatorios no esteroides o esteroides y sulfato ferroso entre los más comunes (377). Parry y colab. (378) han afirmado que un compromiso vascular adicional en el conducto puede predisponer a su formación.

Su diagnóstico es posible mediante la ingesta de contraste hidrosoluble, con el paciente en decúbito dorsal de preferencia o mediante una solución de azul de metileno el que puede ser expectorado o introducido por un catéter, mientras se objetiva endoscópicamente su árbol bronquial.

La oclusión puede obtenerse mediante la colocación de un stent intracolónico, como comunicaron Zhao y colab. (379) después de fracasar con los intentos de sellado de la mucosa con trombina-apotrina y de ocluir el orificio con clips. En el caso de Perlmutter y colab. (380), por neumopatías a repetición después de 14 años de un reemplazo por ingesta cáustica, realizaron la resección fistulosa mediante una segmentectomía pulmonar, movilizando al colon distal redundante para ocluir el defecto colónico. Domreis y colab. (381) comunicaron que 18 años después de la reconstrucción, por neumonías recurrentes, detectaron la fístula colobronquial 10 cm por arriba de la anastomosis gastrocolónica y como primer procedimiento, interpusieron un colgajo de músculo intercostal entre la úlcera y el bronquio, que fracasó a pesar de la supresión ácida. Tres años después se corroboró su recidiva, que fue tratada con una nueva oclusión, descenso de la coloplastia, desunión gastrocolónica, gastrectomía parcial proximal y anastomosis coloyeyunal en Y de Roux, con excelente resultado alejado.

Comentarios: *Las opciones del tratamiento dependerán de la sintomatología que prevalezca en el paciente. Si solo refiere episodios pulmonares obstructivos o infecciosos, la primera indicación sería considerar la oclusión del orificio mediante un stent. El inconveniente de este procedimiento, que habría que evaluar previamente, es su adaptación a la amplitud de la luz colónica, por lo que ante una dilatación de la interposición en la que se presume la imposibilidad de su fijación, se deberá indicar el abordaje toracotómico derecho y la resección segmentaria, si es posible, de la sustitución, pero si el síntoma prevalente es la hemoptisis, consideramos que la resección pulmonar del lóbulo afectado es lo perentorio. Así también en la eventualidad de una hematemesis sugerimos que se debe indicar el abordaje quirúrgico del tórax.*

Perforación mediastinal de la coloplastia

Bianchi y colab. (382) han relatado un caso de perforación de la pared de la coloplastia por una ulceración provocada por un elevado consumo de ácido acetil salicílico (24 g/día), once años después de realizada la interposición por un cuadro doloroso en una mano lesionada. Su sintomatología fue un dolor epigástrico persistente en la región posterior del hemitórax derecho con fiebre elevada. Por el control radiológico del tórax se observó una infiltración parenquimatosa derecha con un compromiso pleural que después evidenció una acumulación aérea. Mientras que por laboratorio se comprobó una pérdida hemática, una esofagocolonografía objetivó la filtración baritada y su acumulación supradiafragmática. Con antibioterapia (clindamicina y tobramicina), drenajes pleurales y nutrición parenteral, el cuadro pudo ser controlado.

Holland (383) ha comunicado que los salicilatos poseen un efecto erosivo sobre la mucosa colónica a pesar de su resistencia a los jugos ácidos, potenciado por la estasis que con el empleo del colon a menudo ocurre en el transcurso de los años. El cuadro clínico de dolor y hemorragia digestiva superior, con el desarrollo de una filtración intratorácica con absceso mediastinal, corrobora su hipótesis. Si con el tratamiento médico el cuadro infeccioso no se controla, de

acuerdo al estado del paciente, la última opción será el abordaje toracotómico.

Cáncer de la gastroplastia

La sobrevida que es posible lograr en la actualidad mediante el tratamiento quirúrgico del carcinoma de esófago incrementa las expectativas de comprobar el desarrollo de transformaciones malignas en las plastias gástricas sustitutas.

Shimada y colab. (385) comunicaron que en su experiencia, de 331 neoplasias esofágicas torácicas que fueron tratadas mediante esofagectomía y reconstrucción con plastia tubular gástrica, en 10 pacientes se descubrió una nueva neoplasia. La incidencia de esta patología en resecados que sobrevivieron más de tres años fue de 6,9% y el intervalo entre el tumor primitivo del esófago y el de la plastia osciló entre 3 y 9 años, con un rango de 5,5 años. En la opinión de Kitamura (386), los carcinomas se han observado en el 4,1% de los casos y en la serie de Motoyama (318) fueron diagnosticados entre el 0,2 y 3,5% de los pacientes, con un intervalo medio de 88 meses.

La etiología del carcinoma secundario en el tubo gástrico continúa siendo desconocida. Okamoto y colab. (387) consideran que la irradiación del mediastino, realizada de forma preventiva y luego como complemento de la cirugía, puede causar carcinogénesis en los pacientes con larga sobrevida. Sugiura y colab. (388), a su vez, enfatizan que la denervación del tubo gástrico incrementa el reflujo de la secreción biliopancreática, promoviendo el riesgo de inducir a un cáncer secundario. Por su infrecuente detección, el Helicobacter pylori fue descartado por las investigaciones de Kise y colab. (389).

Rara vez el tumor se diagnostica en un estadio temprano (387). Las manifestaciones iniciales difieren de acuerdo a la vía que fuera utilizada para elevar la plastia al cuello. El síntoma clásico en la ruta retromediastinal, retroesternal y transpleural es la disfagia progresiva y selectiva, que reaparece después de un período de tiempo variable. El dolor paravertebral, la pérdida de peso y una anemia por pérdida de sangre oculta en las materias fecales pueden ser otros datos que demandan un examen del esófago sustituto. Si la plastia se ha ubicado en el mediastino posterior o en una cavidad pleural, el control baritado complementado con la objetivación endoscópica permite arribar al diagnóstico de inmediato. Si la ubicación fuera el espacio subesternal, la visualización radiológica es posible pero la introducción del endoscopio se torna dificultosa y con riesgo de perforación por la curvatura del órgano cuando se dirige hacia la región cervical. Koyanagi y colab. (390), en un trabajo de recopilación investigando carcinomas secundarios en plastias preestrenales, en una serie de 56 casos, señalan como primer síntoma la detección de una masa palpable por el propio paciente en el 80% de los casos.

Por lo general, en aquellos tumores diagnosticados clínicamente la sobrevida es muy limitada, lo que no acontece cuando se han descubierto por exámenes endoscópicos anuales realizados de rutina (391). Es oportuno señalar que el pequeño tamaño de las lesiones y las obvias alteraciones parietales de la plastia requieren para su visualización de endoscopistas experimentados y de un minucioso análisis de las imágenes grabadas y estas dificultades se incrementan en el sector proximal a la anastomosis cervical (389).

La posibilidad de una terapéutica curativa depende sobre todo del estadio tumoral, de la condición del paciente, de la localización de la neoplasia, de la ubicación de la plastia, de la táctica quirúrgica propuesta y de la planificación de otras terapias postoperatorias. Cuando la localización es única y el compromiso es exclusivamente de la mucosa, la resección endoscópica es la técnica sugerida en la actualidad por numerosos autores (318) (387) (392), al no comprobar recurrencias después de un período medio de seguimiento de 27,5 meses, pero si ha invadido el plano submucoso, Sugiura (388) opina que el procedimiento quirúrgico se impone.

El tratamiento adecuado sería la resección por toracotomía derecha o toracoscopía y su reemplazo con colon si la plastia es retromediastinal. Se recomienda precaución con el empleo del abordaje transhiatal pues la disección es laboriosa y peligrosa por las firmes y densas adherencias al pulmón, la tráquea y la aorta. La resección parcial es posible cuando la lesión se ubica distante del pedículo de la gastroepiploica derecha, pero es un recurso a valorar, incluso en los cánceres avanzados, porque la extirpación del tubo gástrico expone al paciente a complicaciones muy graves. Mucho más sencillo es el tratamiento cuando la localización es retroesternal. Por una esternotomía mediana longitudinal, la extracción de la gastroplastia es fácilmente ejecutable y la reubicación del nuevo sustituto no presenta inconvenientes.

Es recomendable destacar que una gastrectomía por cáncer en la plastia gástrica es un procedimiento complejo y expone a una elevada morbimortalidad. (387) (388) (393). Las dificultades del procedimiento difieren de acuerdo al lecho donde se ubicó la plastia y a la repercusión de la misma resección. Koyanagi y colab. (390) comunicaron que solo pudieron resecar el 50% de las plastias retromediastinales, el 77% de las retroesternales y el 93% de las preesternales, por lo que Ben-num y colab. (392) sugieren que en una extracción total del tubo gástrico debería evaluarse primero su resecabilidad mediante una laparotomía. Si no se comprueba metástasis, secciona el tubo entre el diafragma y el duodeno y prepara una sustitución colónica izquierda. Por el espacio retroesternal la eleva al cuello, donde la anastomosa y por último, a través de una toracotomía derecha, extrae la plastia gástrica comprometida.

La reconstrucción mediante una nueva sustitución colónica o yeyunal a menudo requiere de la vía retroesternal, intrapleural si el procedimiento previo fue retromediastinal, intrapleural o preesternal si fue retroesternal, pero en ocasiones, no es desechable volver a utilizar el mismo lecho si no existiera invasión de los órganos vecinos. La vía preesternal es técnicamente sencilla y menos invasiva pero en la actualidad, rara vez utiliza.

Recientemente, Hosoya y colab. (394) objetan el abordaje por esternotomía vertical para la resección de un tubo gástrico neoplásico retroesternal, como también para ubicar la víscera sustituta, argumentando que una imprevisible complicación en la línea de sutura puede corresponderse con una osteomielitis ósea severa con desenlace fatal. Como las generalizadas, consistentes y vascularizadas adherencias quirúrgicas deben ser seccionadas, proponen laparotomía mediana supraumbilical previa y disección del tubo gástrico distal, ampliar el espacio retroesternal mediante la tracción al cénit de la pared anterior del tórax con dos clavos de Kirschner insertados subcutáneamente (no por debajo del esternón o de las costillas) (Figura 9.62). Con el complemento de un endoscopio flexible y el empleo de tijeras

convencionales, electrocoagulación e incluso por sellamiento ultrasónico, los tejidos son seccionados, las hemorragias controladas y los grandes vasos preservados. La anastomosis cervical es seccionada y el tubo se extrae conjuntamente con las adenopatías yuxtagástricas. Por último, la continuidad digestiva se logra mediante una plastia yeyunal o colónica. Para los autores, esta modificación concede una adecuada seguridad quirúrgica así como un campo visual óptimo y comparado con los procedimientos convencionales, permite disminuir el estrés operatorio, reutilizar al espacio retroesternal para la continuidad digestiva, preservar una ruta más corta que la subcutánea y sobre todo, evitar los riesgos de infecciones severas como la osteomielitis esternal.

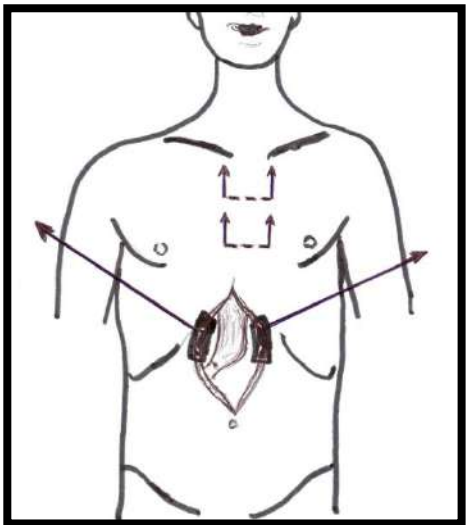

Figura 9.62: Procedimiento de Hosoya. La laparotomía mediana superior es elevada en diagonal por tracción y los clavos subcutáneos en la pared anterior del tórax, en sentido vertical, en dirección al cénit.

Los autores disienten acerca de la sobrevida alejada. Mientras que en la serie de Sugiura (385) la recurrencia postresección ha sido del 57,1%, para Atmani (395) es del 33,3% mientras que Ben-num (392) e Ikeda (391) no la han observado.

Comentarios: *En nuestra serie tuvimos oportunidad de observar a dos pacientes con carcinomas en las gastroplastias. El primero era portador de un reemplazo subesternal realizado en otro servicio. El descubrimiento del segundo tumor en el segmento superior se diagnosticó a través de un estudio seriado, a los 6 meses de la intervención primitiva. Le realizamos una esternotomía y una resección parcial con movilización distal y nueva anastomosis cervical. Falleció 8 meses después por progresión mediastinal. Por el tiempo transcurrido entre ambas operaciones, pensamos que pudo tratarse de un tumor gástrico sincrónico con el esofágico y no detectado oportunamente. En el segundo paciente, la neoplasia se ubicaba en el tercio medio de una gastroplastia retromediastinal. Por su deteriorado estado general, no nos fue posible indicarle ninguna terapéutica selectiva. A ambos pacientes no se les indicó tratamiento actínico posterior.*

La investigación de Gutschow y colab. (393), ha planteado una incógnita. Analizando sus resultados en estómagos desnervados, observaron una prevalencia de esofagitis de 26,5% cuando se les realizó algún tipo de drenaje pilórico, que contrastaba con un 9,5% de casos en los que no se había indicado ningún procedimiento. Pero, en el primer grupo, advirtieron que un 6,7% desarrolló una metaplasia de Barrett y el problema se plantea por el desconocimiento existente en la actualidad de quiénes de ellos se encuentran en riesgo potencial de desarrollar un adenocarcinoma en el futuro. Ante esta preocupación y responsabilidad puede sustentarse la predilección de restaurar la continuidad digestiva en aquellas personas jóvenes o con posibilidades de curación de su proceso empleando colon o yeyuno como plastia electiva.

Son escasas las comunicaciones en Occidente relacionadas con la investigación de tumores desarrollados en la plastia gástrica y la mayor incidencia relatada en las series japonesas pueden deberse a la elevada prevalencia del cáncer gástrico en su población.

Evaluar un estómago mediante su visualización endoscópica previa a una intervención quirúrgica no es sencillo cuando el cuadro obstructivo no permite el paso del instrumento y ello acontece en muchas neoplasias de crecimiento intraluminal así como puntualmente en acalasias grado IV.

Por otra parte, no es usual en nuestro medio que se indique una endoscopia anual, por lo que la indicación de este examen como mandatorio y rutinario no ha sido reglado. La posible negativa del paciente, la carencia de endoscopistas experimentados para este examen y las propias alteraciones o modificaciones parietales de la plastia translocada son factores que limitan su empleo como una práctica habitual.

Carcinoma en el reemplazo colónico

Dos causas motivan su factible pero escasa frecuencia. La primera es que el colon rara vez es utilizado en la patología quirúrgica más frecuente que es la neoplasia esofágica. La segunda obedece a que su translocación como víscera sustituta es sobre todo empleada en la infancia (396). Estas reflexiones permiten suponer que se requiere de un tiempo significativamente prolongado para que se asocie una patología neoplásica.

Hasta el año 2005, según una recopilación en la literatura mundial realizada por Martín y Ferrás (397), incluyendo su caso, esta complicación fue publicada en 8 sustituciones. En cuatro casos la intervención primaria fue por neoplasias y en los restantes por estenosis benignas mayormente cáusticas. El colon derecho fue el segmento utilizado de preferencia y la vía retroesternal en 6 casos, y preesternal y retromediastinal, respectivamente, en los restantes. El tiempo transcurrido entre la coloplastia y el diagnóstico de la tumoración fue muy variable oscilando, según Altorjay y colab. (398), entre 5 y 40 años.

El síntoma clásico es la disfagia selectiva y progresiva a la que se asocia la pérdida de peso por el impedimento nutricio. El tránsito baritado permite documentar la obstrucción de la luz colónica con una dilatación proximal. La biopsia endoscópica certificará el diagnóstico.

La técnica quirúrgica deberá ajustarse a cada caso. Si la plastia es retroesternal, deberá explorarse por una esternotomía mediana longitudinal, con o sin el complemento de una laparotomía supraumbilical. Por el contrario, si su ubicación es retromediastinal, la vía de elección es una toracotomía posterolateral derecha. El colon siempre presenta una cierta redundancia cuando es transposicionado por lo que permite, en primera instancia, realizar una resección segmentaria oncológica con anastomosis colocolónica. Recordamos que la sección de la tenia anterior o si fuese posible de las tenias posteriores, facilita su elongación (Figura 9.63), cuidando siempre de no lesionar la pared ni el pedículo vascular. Por lo general, con la anterior es suficiente. Así ocurrió en cuatro casos comunicados (396) (397) (399).

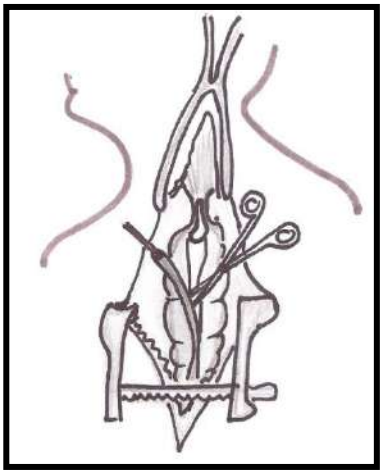

Figura 9.63: Extirpación de la tenia anterior para elongar la coloplastia

Como alternativa, la sustitución podrá realizarse con estómago si ha sido preservado (técnicas de Graviliu, Postlhewait, Sugimachi) o con un asa intestinal.

Comentarios: *Los reemplazos colónicos realizados en la infancia, en particular por estenosis cáustica o por atresia esofágica a cabos distanciados, no son fáciles de controlar en el tiempo pues una vez obtenido el objetivo de la continuidad del tránsito digestivo, es habitual que no concurran fácilmente a los exámenes clínicos alejados.*

En los casos en que el carcinoma se ha presentado en un corto período tras la coloplastia, consideramos que es muy posible que la víscera presentara una patología predisponente desconocida en el momento de la sustitución. Hipotéticamente, como acontece con la gastroplastia, estos pacientes deberían continuar siendo examinados en forma periódica por endoscopia, porque el órgano puede desarrollar algunas de las alteraciones parietales preneoplásicas que se observan en el adulto.

Ante un probable diagnóstico de cancerización de la plastia, la endoscopia puede obviarse, pero si su indicación es perentoria, sugerimos realizarla con un endoscopio de pequeño diámetro, si la plastia ha sido ubicada en el espacio retroesternal, por el impedimento existente en algunos casos debido a su angulación cuando se direcciona hacia el cuello.

Disfagia en la interposición colónica

La interposición colónica se indica en especial en los primeros años de vida por imposibilidad de unión de los cabos en la atresia de esófago, por estenosis cáustica irreductible, y en la edad adulta, por acalasia o estenosis péptica intratable o en el síndrome de Boerhaave (400). La disfunción del órgano sustituto como la redundancia (4 a 5 %), la estenosis anastomótica (27 a 30%), las obstrucciones por bridas fibrosas y más rara vez, cuadros de vómitos, pueden observarse hasta dos a cuatro décadas posteriores al reemplazo (401). Las evacuaciones aceleradas pueden tener una relación más directa con la disminución de la longitud del colon remanente que con la presencia de la plastia. La mayoría de estos pacientes pueden ser manejados por métodos clínicos o mínimamente invasivos pero en un quinto de ellos se requiere una exploración quirúrgica cuando los síntomas no pueden ser controlados o son invalidantes, alterándose su calidad de vida (402). El procedimiento deberá ser seleccionado de acuerdo a cada caso y a pesar de lograrse buenos resultados en el mayor número de pacientes, la aperistalsis de la plastia puede condicionar que en algunos de ellos persistan o reaparezcan los síntomas, obligando a recurrir a la opción de la nutrición enteral como último procedimiento para mantener el aporte calórico. La resección total o parcial de la plastia es posible pero deberá ser

evaluada con sumo cuidado de acuerdo a la viabilidad del probable órgano sustituto.

Tabla 9.60: Etiología de las obstrucciones benignas de la plastia colónica

Causas	Tratamiento
Angulación por redundancia cervical, torácica o abdominal	Resección colocolónica
Estenosis de la unión cologástrica	Dilatación con balón neumático; si es posible, canalizar la luz obstruida. Sección de las tenias. Resección y nueva anastomosis cologástrica
Reflujo gastrocolónico	Tratamiento médico del reflujo
Retracción de la plastia por isquemia relativa	Dilatación con balón neumático; si es posible, canalizar la luz obstruida. Sección de las tenias
Compresión por el pericardio en la ubicación retroesternal	Sección del pericardio
Retracción por longitud inadecuada en la sustitución esofágica	Interposición de asa yeyunal
Micosis	Tratamiento antimicótico
Banda fibrosa o adherencias cicatriciales adyacentes	Sección o liberación
Espasmos	Sección tenias
Compresión hiatal	Liberación hiatal
Estenosis carinal por irradiación	Resección colocolónica

La reoperación alejada más frecuente es la estenosis por fibrosis. Si se documenta en el tercio superior de la plastia, su etiología es similar a los factores descriptos anteriormente en las fístulas cervicales, pero si se localiza en el tercio inferior, su origen puede relacionarse con un reflujo del contenido gástrico que erosiona y ulcera la mucosa primero para luego comprometer la capa muscular con una infiltración fibroblástica (Figura 9.64).

Figura 9.64: Estenosis distal de una plastia cologástrica retromediastinal. Se realizó una nueva anastomosis al paciente.

La incidencia de la úlcera péptica es, según Malcom (403), del 0,5 al 8% y la anastomosis del extremo distal de la plastia sobre la pared anterior gástrica favorecería su desarrollo. Belsey (404) también ha destacado la importancia de la unión anastomótica posterior.

Comentarios: *La solución de los problemas tardíos de una interposición colónica requiere una cuidadosa planificación en base a los síntomas referidos y a los hallazgos radiológicos pero aún así, los resultados son impredecibles, por lo que es importante que el profesional clarifique previamente la situación para no generar falsas expectativas.*

Ante la incertidumbre para optar por la vía de abordaje, entre una estenosis torácica inferior cercana al hemidiafragma o abdominal superior, un control radiográfico del tórax de frente, perfil y en oblicua con contraste baritado de la sustitución, nos permite esclarecer la elección.

Cuando una estenosis cologástrica recidiva luego de realizar una nueva anastomosis, la opción es realizar una derivación del extremo colónico distal a un asa en Y de Roux.

Estenosis recidivante de una plastia colónica retromediastinal

Situación desconcertante que exigirá del cirujano una actitud de decisión para intentar lograr una respuesta posible definitiva al obstáculo deglutorio posterior a uno o dos intentos operatorios fallidos. El colon translocado puede presentar esta particularidad de estenosarse y dificultar la progresión del bolo alimenticio. Casi siempre el diagnóstico puede ser anticipado por los exámenes complementarios o por lo menos sospechados permitiendo que el operador reintervenga con un conocimiento previo. Pero una vez realizado el abordaje y analizada la situación, los hallazgos pueden no ser los esperados, las soluciones evidencian cierta incertidumbre y la evolución postoperatoria alejada no presenta los resultados perseguidos.

El algoritmo de la Figura 9.61 intenta planificar una metodología de recursos para estas situaciones difíciles de neutralizar.

Figura 9.61: Guía metodológica ante una reiterada estenosis de una plastia colónica

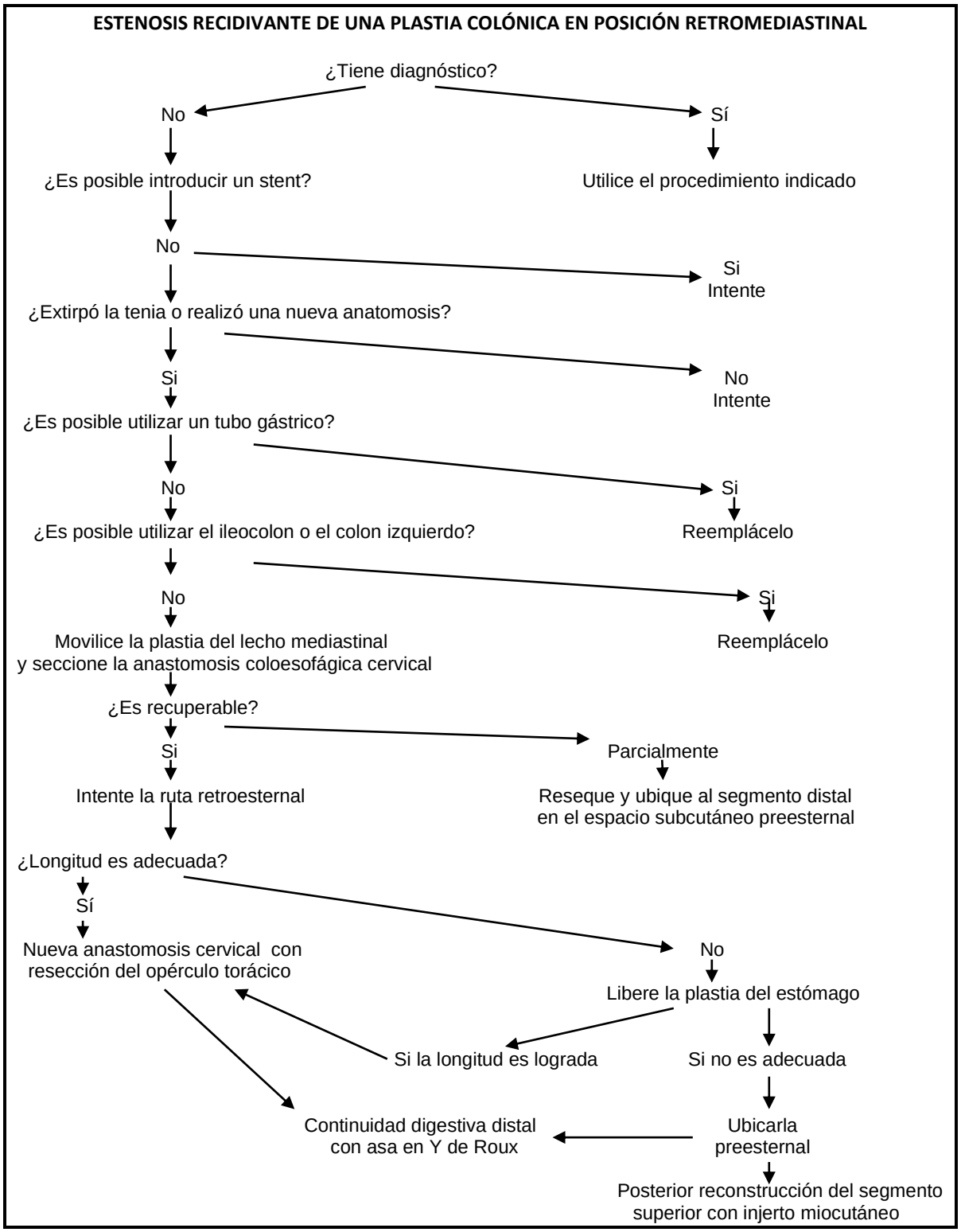

Plastia colónica redundante

En la opinión de Kelly y colab. (405) no es una complicación muy común, habiéndose documentado solo en 4 de 18 (22%) operados en su infancia y controlados en un período de 10,4 años. De su casuística, un solo caso refirió regurgitaciones con ardor retroesternal. Pero Bonavina y colab. (406) consideraron que por el exiguo o carente control alejado no se conoce con exactitud su real incidencia y que la redundancia puede presentarse desde los 4 meses (299) hasta 25 años después de una reconstrucción realizada en la infancia o varias décadas después (384). La mayoría de los pacientes se adaptan a sus nuevos y obligados hábitos alimenticios, desestimando sus inconvenientes deglutorios y ocultando o minimizando episodios de regurgitaciones, aspiraciones broncopulmonares o neumonías. Mutaf y colab. (407), en una serie de 90 casos controlados, detectaron la dilatación en el 21,1% de ellos y comprobaron que la incidencia era menor en las sustituciones ubicadas en el espacio retroesternal.

Se han propuesto numerosos mecanismos para explicar la redundancia, como el empleo de una longitud excesiva del segmento colónico desproporcionado con su meso vascular, una obstrucción distal subdiafragmática o la migración de un segmento abdominal al tórax, a través de un hiato complaciente o por no haber sido convenientemente fijado a los bordes hiatales o tal vez por errores técnicos durante la intervención, pero a pesar de todas estas causas, se observó que en el transcurso de los años el colon tendía a dilatarse aún en ausencia de una causa predisponente, quizás por quedar sometido a los efectos tensionales de las presiones negativas intrapleurales.

Una vez que la redundancia se establece, la angulación interfiere en su vaciamiento y el círculo vicioso de obstrucción – estasis - dilatación agrava la situación, motivando la progresión continua de las alteraciones. Sin embargo, en la mayoría de los pacientes esta anormalidad evoluciona asintomática y es posible considerar que los síntomas guardarían una relación más estrecha con el retardo del vaciamiento gástrico por la vagotomía (408). Urschel (409) comunicó el caso de un paciente tratado con una interposición isoperistáltica ileocolónica preesternal por una atresia de esófago que 24 años después presentó una redundancia tortuosa. Sin obtener una explicación satisfactoria, el origen podría haberse atribuido a una excesiva longitud del segmento colónico. Otros factores como la edad avanzada, desórdenes motores, una diferencia de crecimiento entre los segmentos de la plastia colónica o un excesivo gradiente tensional negativo intrapleural, deberían ser también analizados.

Cuando la vía subesternal ha sido la utilizada, la redundancia intratorácica ha presentado una incidencia casi nula en la serie comunicada por Kotsis y colab. (384). Es posible que el motivo fuese por haber obtenido un restringido túnel que permitiendo solamente una adecuada transposición de la plastia, actuaría como una efectiva protección de la dilatación intratorácica pasiva.

El colon redundante por excesiva longitud utilizada en el reemplazo es un problema que puede ser previsto con cierta certidumbre futura si el cirujano compromete como plastia a un segmento apropiado del colon. En cualquiera de las tres áreas, cervical, torácica y abdominal, puede presentarse aunque la incidencia es mayor en la subcardial, previa a la anastomosis cologástrica, ocasionando flexuosidades que entorpecen el pasaje del bolo alimenticio. En esta última localización, incluso por la presión negativa de las cavidades pleurales, es

posible su herniación al tórax. Golding-Wood y Randall (410), en sus opiniones discrepantes, han comunicado que por la natural tendencia a dilatarse que posee el colon translocado y a pesar de las debidas precauciones tomadas en cuanto a la longitud de la plastia sustituta, la redundancia es una situación factible e impredecible. En un paciente comunicado por Dhir y colab. (411), el cuadro oclusivo se debía al segmento caudal del hígado herniado a través del hiato que fijado a las estructuras vecinas por adherencias fibrosas, comprimía la sustitución retromediastinal. Una entrada al tórax limitada o la compresión por el bronquio fuente izquierdo son otras causas a considerar dentro de la cavidad torácica.

Tabla 9.62: Causas de obstrucción de la plastia colónica

I - En la región cervical
- Por compresión a la entrada del tórax
II - En la cavidad torácica
- Por compresión del bronquio fuente izquierdo
- Por adherencias
III - En la cavidad abdominal
- Por compresión hiatal
- Por estenosis cologástrica
- Por compresión por lóbulo caudado hepático
- Por angulación
- Por bridas
- Por reflujo gastrocolónico
- Por adherencias postquirúrgicas

Síntomas como disfagia, regurgitación, ardor pectoral o sensación de pesadez postprandial intratorácica son referidos vagamente o con precisión. El vómito nocturno de comidas retenidas evidencia retención en la plastia. La melena es ocasional y todos estos pacientes prefieren dormir en posición semisentado para facilitar el vaciamiento. Si la redundancia es cervical, con menos frecuencia, a la disfagia se asocia un abultamiento cervical postprandial. El edema del brazo izquierdo concomitante por compresión de la vena subclavia ha sido descrito por Shokrollahi y colab. (403) observando que también desaparecía con la mejoría de la deglución.

Mientras que por contraste se comprueba la dilatación, la acodadura de la luz y el retardo del vaciamiento, mediante examen endoscópico es posible objetivar los espacios saculares endoluminales, reteniendo mucosidad y restos alimenticios sobre una mucosa eritematosa y en algunas áreas con sufusiones sanguíneas provocadas por el contacto con la óptica en casi la mitad de los pacientes examinados (411).

Tabla 9.63: Indicaciones de corrección quirúrgica del colon redundante

- Disfagia severa con pérdida de peso
- Cuadros oclusivos con regurgitación
- Episodios de broncoaspiración
- Neumonías recidivantes
- Hematemesis y/o melena

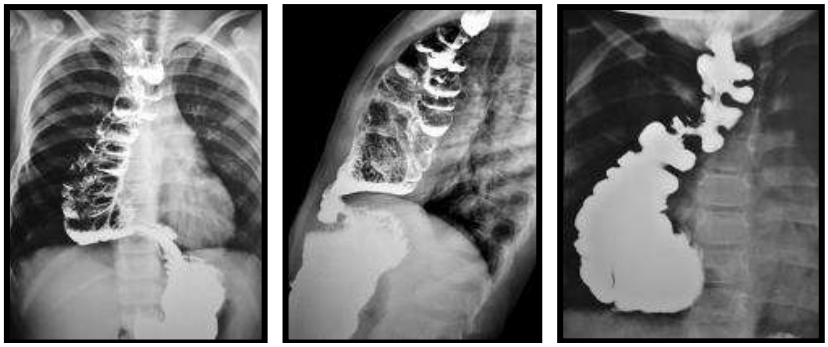

Figura 9.65 A: Control al año de una coloplastia retroesternal. Exuberancia colónica en progresión por estenosis cologástrica. Esbozo de divertículo cervical. Por laparotomía se realizó resección segmentaria y nueva anastomosis distal. Obsérvense los haustros superiores y el esbozo de divertículo cervical.

Figura 9.65 B: Redundancia de un colon retroesternal 3 años después de la intervención. Indicación de cirugía correctiva por la broncoaspiración que se observa en el pulmón izquierdo.

El colon redundante puede ser corregido quirúrgicamente mediante su elongación distal y realizando una resección de su acodadura con una nueva unión cologástrica o colocolónica, o sin resección, a través de una anastomosis laterolateral intraluminal con el empleo de sutura mecánica, extremando en todas estas técnicas la preservación de los vasos marginales durante la disección. Para Mosca y colab. (412), la técnica a emplear dependería más de la ubicación de la redundancia, de la causa que la provoca y del objetivo pretendido, que es anular la angulación, que del método utilizado. El procedimiento empleado por Schein y colab. (413) consiste en desunir la anastomosis cologástrica y desde allí liberar la plastia hasta su penetración en el tórax. El pedículo vascular supletorio es fácilmente identificable a 10 a 12 cm por fuera de la pared colónica, contrastando con la distancia de 2 a 4 cm que se

observa en un colon normal, quizás debido al constante efecto de estiramiento del intestino redundante que amplía y adelgaza al meso. Desde el extremo distal de la plastia, todas las ramas vasculares originadas en las arcadas marginales son ligadas y seccionadas sobre la pared colónica en dirección cefálica hasta el límite considerado adecuado para que la futura anastomosis no quede a tensión. El segmento desvascularizado, de aproximadamente 20 a 25 cm, es resecado y se realiza una nueva anastomosis cologástrica (Figura 9.66).

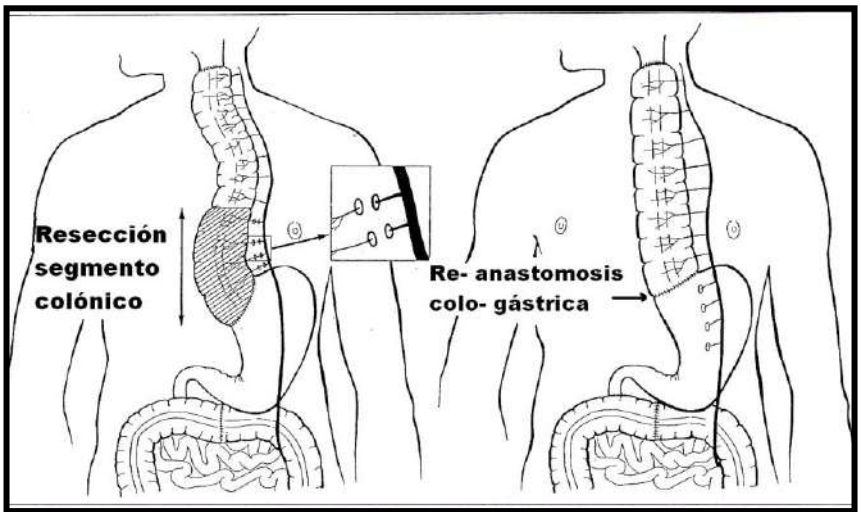

Figura 9.66: Procedimiento de Schein

La técnica de anulación de la redundancia subdiafragmática comunicada por Bonavina y colab. (406) ha sido valorada por los autores como un método rápido, confiable, fácil y que disminuye el riesgo de lesión de los vasos de la plastia. Con la seguridad de la inexistencia de estenosis en el orifico retroesternal y en la unión gástrica, la angulación colónica es liberada y el pedículo vascular identificado. Se aproximan los extremos antimesentéricos de ambos segmentos colónicos redundantes y, a través de un pequeño orificio realizado en el punto más angular, se introduce una sutura mecánica lineal y se realiza una anastomosis laterolateral. Por último, la brecha de introducción del instrumento se ocluye mecánica o manualmente (Figura 9.67).

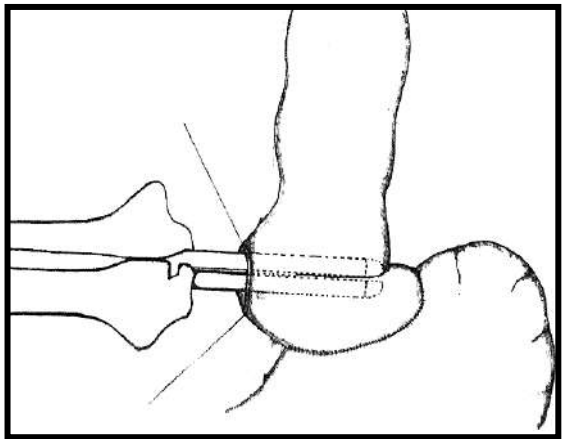

Figura 9.67: Procedimiento de Bonavina. A través de un pequeño orificio en la acodadura del colon se introduce un EndoGia y se realiza una neoanastomosis latero-lateral intraluminal, sin necesidad de disección del meso colónico.

Las angulaciones intratorácicas con la plastia en el retromediastino también pueden ser tratadas por cualquiera de los métodos**.** Shokrollahi y colab. (414), en un paciente con numerosas y amplias saculaciones en el hemitórax izquierdo, a través de una toracofrenolaparotomía izquierda, inmediatamente a la sección de la unión cologástrica, tutorizando la luz con una bujía de Savary-Gillard Nº 18, resecó 30 cm del colon redundante en sentido longitudinal, preservando los vasos nutricios del pedículo cólico y empleando numerosas suturas mecánicas rectas de 75 mm sobre el borde antimesentérico, prefabricó un nuevo conducto de 4 a 5 cm de diámetro desde la entrada del tórax que contrastaba con los 12 cm iniciales. Cuando técnicamente, calibrado por la bujía, obtuvo un trayecto recto y sin tensión, a su extremo distal lo volvió a anastomosar a la pared posterior del estómago **(**Figura 9.68**).**

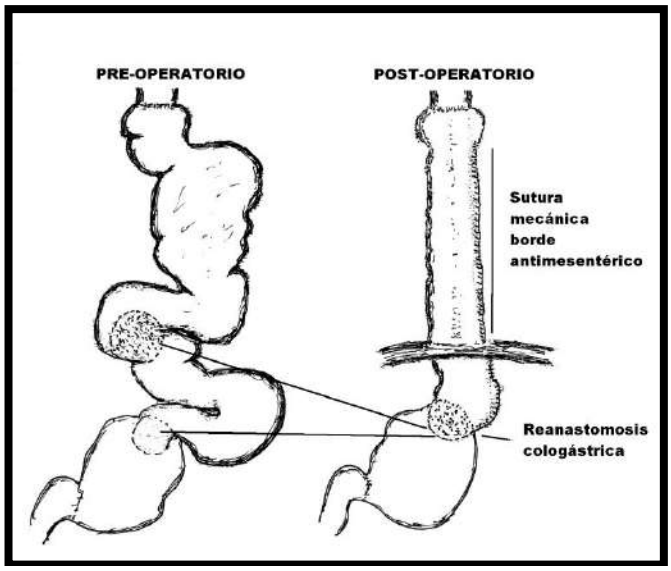

Figura 13.68: Procedimiento de Shokrollahi**.** Sección longitudinal de la redundancia y extirpación del segmento inferior excedente

De Delva y Colab. (299) han enfatizado que en las plastias retroesternales redundantes, han logrado la adecuada exposición mediante una esternotomía longitudinal, empleando el esternótomo con sierra oscilante para evitar la lesión del órgano así como de su pedículo vascular. De inmediato, la precaución mayor es el reconocimiento de este último y, en algunas circunstancias, han tenido que recurrir a su identificación por Doppler. Las arterias marginales suelen mostrarse dilatadas por lo que, para preservar la integridad del pedículo vascular, es conveniente comenzar la disección en el espacio entre el conducto y los vasos marginales, tratando de evitar la completa liberación de la interposición. Las arterias del segmento a resecar deben ser ligadas sobre la pared del colon (Figura 9.69).

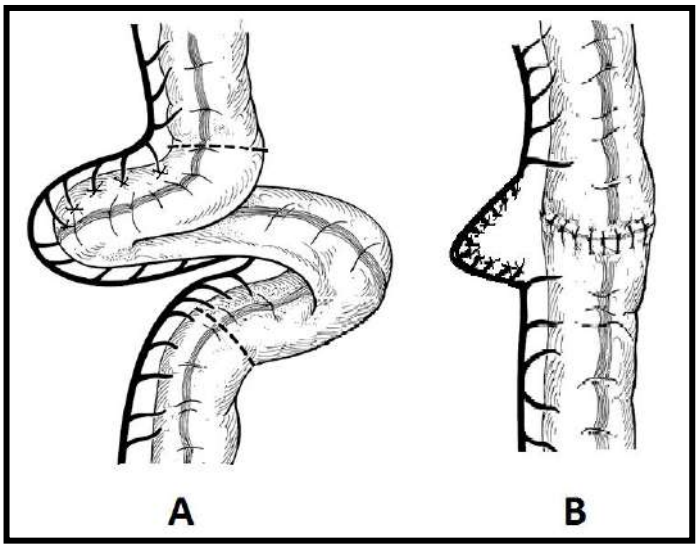

Figura 9.69: Procedimiento de De Delva. A – El segmento redundante es aislado y ligados los vasos en la pared de la interposición; B – Escisión del colon redundante y nueva anastomosis término-terminal.

En la región cervical, la redundancia es la menos frecuente y adquiere el aspecto de un pseudodivertículo, obligando al paciente a que durante las ingestas de sólidos la reduzca mediante compresión digital. Es muy probable que su origen se relacione con una entrada al tórax muy estrecha o por una estenosis subanastomótica. La corrección se logra por una reanastomosis término-terminal esofagocolónica o colocolónica, a través de un abordaje cervical con el complemento de la resección parcial del manubrio del esternón (299).

Por último, en las redundancias de una plastia retroesternal, la vía de abordaje sugerida es la esternotomía mediana, utilizando preferentemente el esternótomo de sierra oscilante para prevenir su posible desgarro.

Finalizado cualquier procedimiento, es siempre aconsejable una yeyunostomía complementaria para la inmediata reposición calórica y como fuente de nutrientes si la disfunción persiste.

Comentarios: *La disfagia leve o esporádica puede ser tratada con medidas conservadoras con controles periódicos.*

Cualquiera de las técnicas, según sus autores, ha logrado solucionar el problema de la redundancia, pero se sugiere que el operador debe conocer el repertorio metodológico total descrito. Otra de las dudas que pueden presentarse es si debe suplantar al colon con un tubo gástrico. Si el planteo es realizado en el preoperatorio en base a los estudios baritado y endoscópico, la decisión final deberá tomarse durante el acto quirúrgico. La evaluación fundamental es si el estómago podrá abordar el cuello o si se intentará una anastomosis esofagocologástrica intratorácica. Debe recordar que la exposición al reflujo bilioso se magnifica y el paciente puede referir síntomas más molestos que los previos a la intervención.

Fig. 9.70: Colon retroesternal. Dilatación del segmento cervical con obstrucción alimenticia que el paciente lo maneja con presiones digitales y lateralizaciones del cuello. Indicación de reintervención quirúrgica

En un adolescente de 12 años operado cinco años atrás por una estenosis cáustica, a quien le realizamos una interposición colónica con pedículo de la cólica media, lo reoperamos por diagnosticársele una redundancia subdiafragmática. La técnica que empleamos fue la resección distal del colon y nueva anastomosis gástrica con buena evolución. Sus síntomas de pesadez postprandial y náuseas desaparecieron por completo. Pero en un segundo paciente a quien le resecamos el esófago por acalasia por numerosos tratamientos fracasados, lo reoperamos dos veces. En la primera intervención le realizamos una nueva anastomosis cologástrica. La reincidencia del obstáculo a los pocos meses a nivel del cayado aórtico, mediante una toracotomía izquierda, nos obligó a una resección con anastomosis terminoterminal. A pesar de una mejoría inmediata, el paciente volvió a entrar en afagia, falleciendo bruscamente de una broncoaspiración masiva.

ADVERTENCIA
- Las causas pueden ser evidentes, variar o no detectarse.
- La plastia colónica no es sencilla de tratar por sus modificaciones anatómicas, funcionales y su translocación.
- La reoperación no es fácil y requiere extremos cuidados.
- La experiencia es escasa.

¡NO ASEGURE RESULTADOS!

Espasmos de la plastia colónica

La disfagia es su síntoma y por la objetivación mediante contraste, se documenta su diagnóstico. Es posible la presencia de una reacción por reflujo gastrocolónico. Si la plastia se encuentra ubicada en el espacio retroesternal, a través de una esternotomía mediana se la libera del lecho mediastinal y se procede a realizarle secciones equidistantes de la tenia anterior, lo que facilita su dilatación (408) (Fig. 9.71).

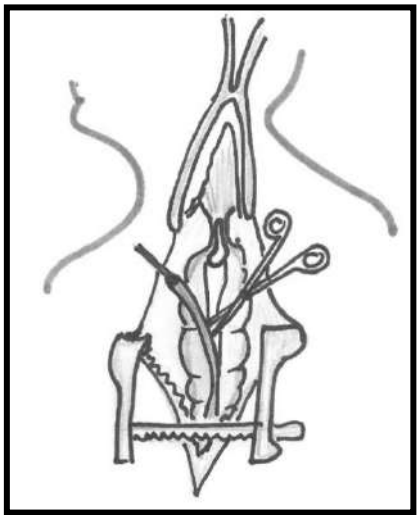

Figura 9.71: Extirpación de la tenia colónica

Estenosis retráctil de la interposición colónica

Puede presentarse después del primero o segundo año de realizada una interposición colónica y su incidencia no es correlacionable con el segmento elegido ni con la vía de elevación al cuello. Se ha vinculado su patogenia con un hipoflujo arterial proximal o con una rémora en el drenaje venoso o linfático, como también con una tensión por su limitación (415), por infecciones larvadas posteriores a las reiteradas intervenciones (416) y por compresión del opérculo torácico (417), pero todos estos factores no logran explicar por qué la retracción estenótica puede comprometer a toda la interposición o a su segmento distal o proximal.

Una disfagia gradual, lenta, casi imperceptible se complementa con una pérdida de peso que se magnifica después de varios meses. La primera terapéutica que es la dilatación, evidencia un rotundo fracaso.

La primera comunicación fue la realizada por Najafi y Beattie (415), quienes en la exploración quirúrgica de una plastia retroesternal, al comprobar una estenosis proximal de una longitud cercana a los 7 cm, decidieron extirpar con extremo cuidado para no perforar la pared del órgano, a una tenia coli hipertrófica y rígida, observando su paulatina elongación, que les permitió realizar una nueva anastomosis a nivel del cricoides. Los bordes del lecho de la resección fueron aproximados con puntos interrumpidos de seda (Figura 9.71).

Al comprobarse la pérdida de su viabilidad en un pequeño infante tratado por atresia de esófago, mediante la interposición de su colon derecho con

anastomosis distal en la cara anterior del estómago, Lynn (416) intentó en las semanas posteriores, recuperar su ingesta oral al evaluar que podía utilizar el colon izquierdo. Empleando entonces un abordaje torácico izquierdo, para evitar al derecho previamente utilizado, pudo realizar la interposición pero una fístula cervical al 7º día evidenció la certidumbre de una necrosis que en la reexploración demostró ser una fibrosis longitudinal total. Ante la imposibilidad de su recuperación, optó por disecar el segmento colónico derecho retraído, ubicado en el mediastino inferior y epigastrio y mediante múltiples transecciones de la tenia anterior, fue logrando gradualmente su elongación para una reanastomosis cervical. Por tratarse de un infante, por precaución, el autor optó por esta modificación basado en la experiencia de Najafi y Beattie.

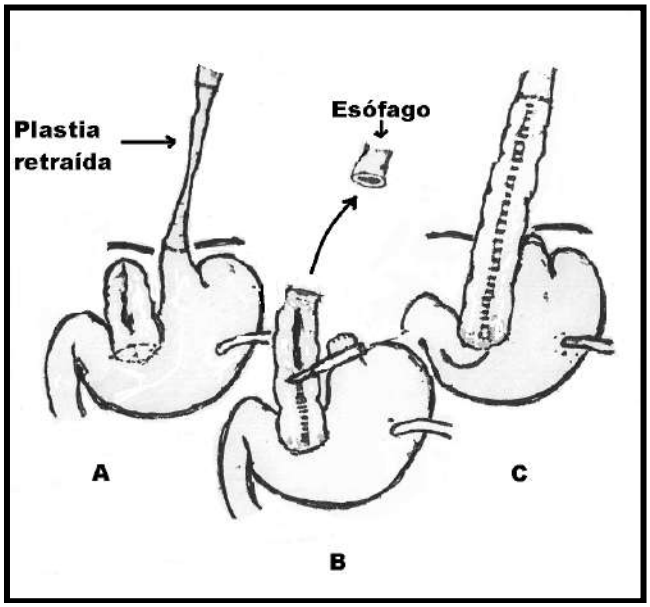

Figura 9.72: Recuperación de una interposición colónica retraída mediante múltiples secciones de la tenia coli en un niño (Procedimiento de Lynn). A – La plastia es la segunda interposición colónica con pedículo izquierdo; B – A la primera plastia de colon derecho le realiza múltiples secciones de la tenia; C – Mediante su tracción cefálica logra elongarla y realizar una nueva anastomosis cervical.

Gossot y Lefebvre (417) comunicaron que consecuente a una compresión de la plastia por el manubrio esternal y la epífisis clavicular, en una interposición retroesternal ileo-cólica con pedículo de la cólica media, a raíz de una grosera filtración de la anastomosis cervical, al reexplorarla después de su oclusión comprobaron la atrofia por isquemia del segmento distal con tejido cólico normal por detrás del esternón. Al fracasar todo intento de elongar el colon distal, decidieron interponer un tubo sintético de 5 cm de largo por 2 cm de diámetro de poliglactina con base de colágeno. El paciente presentó una pequeña fístula y requirió 9 sesiones de dilataciones con buenos resultados alejados.

Comentarios: *La resección de la o las tenias permite en la opinión de Najafi y Beattie (415) lograr una mayor elongación que la primaria liberalidad obtenida con la sección del mesenterio. Aparentemente con esta maniobra puede*

obtenerse el doble de elongación con respecto al segmento retraído.

Pensamos que el origen más factible podría ser relacionado con una disminución progresiva del flujo arterial que al permitir elaborar mecanismos de viabilidad, neutraliza una potencial evolución necrótica. También reflexionamos si en ciertas interposiciones no acontecen transformaciones estructurales en la intimidad celular hasta la actualidad desconocidas y cuyo corolario es la atrofia anatómica del órgano y su incapacidad funcional.

Ante los repetidos fracasos de los intentos de dilatación o de recuperación de la plastia, una nueva interposición o reanastomosis es inevitable. En la revisión de las extensas estenosis, el acceso a través de una esternotomía longitudinal, parcial o total, es la vía más adecuada ante una plastia retroesternal. La toracotomía, derecha o izquierda, son indicadas cuando la interposición ha sido ubicada en el retromediastino. Se han descrito numerosas técnicas desde una nueva interposición o el empleo de colgajos miodérmicos del pectoral mayor, o la utilización de un segmento libre de yeyuno (416).

El empleo de una prótesis sintética, si bien solo requiere del abordaje cervical, evita una posible infección del espacio mediastinal y permite la opción de empleo de otros procedimientos ante su fracaso, pero el índice de evoluciones desfavorables es hasta el presente muy elevado.

Recidiva neoplásica en la anastomosis cervical y en el lecho esofágico

Sus orígenes son diferentes. Si se trata de una recidiva en la anastomosis cervical, se debe a una infiltración neoplásica presente en los bordes proximales del tubo sustituto; si acontece en el lecho del esófago resecado, su causa más probable es que restos de la neoplasia no fueran detectados en los tejidos circundantes en el instante de la extirpación.

La primera situación acontece preferentemente en los tumores del cardias con cierta propagación al estómago (Tipo III de Siewert). El cirujano, durante el acto operatorio, justiprecia que es posible la sustitución con un tubo gástrico y secciona las paredes del estómago con un margen que considera seguro. Al respecto, Orringer (418) ha puntualizado que ante estas situaciones, la resección proximal debe preservar la curvatura mayor y que una distancia variable entre 4-6 cm es suficiente como margen adecuado para no desechar un órgano conveniente y así evitar realizar una anastomosis intratorácica o complejizar la intervención empleando el colon.

Indudablemente, las biopsias por congelación para determinar la extensión del tumor son necesarias, pero su resultado negativo no exime de la posibilidad desapercibida de células neoplásicas en la extensa línea de sección (Figura 9.73). Sutcliffe y colab. (419) comunicaron a su vez que, en los pacientes a los que se les diagnosticó infiltración neoplásica en el borde de la plastia, es muy probable que una estenosis distal que se presenta después del 9º mes sea por recidiva. Con dilataciones o por introducción de stent obtuvieron una adecuada permeabilidad pilórica.

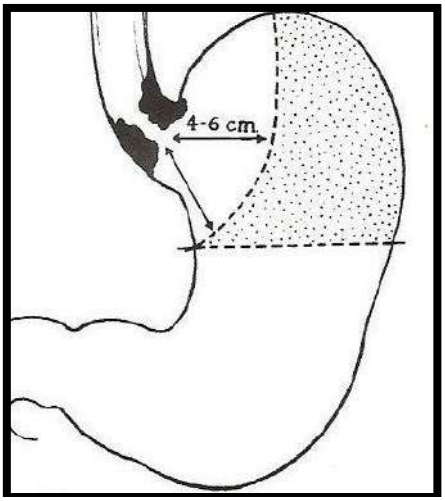

Figura 9.73: Margen de seguridad en la sección del estómago en los cánceres cardiales (Orringer)

La recidiva local se manifiesta después de los 6-12 meses cuando una disfagia progresiva, refractaria a las dilataciones, comienza a alterar un hábito deglutorio aceptable hasta ese momento. Las imágenes contrastadas no son convincentes en su diagnóstico, como en algunas ocasiones la TAC e incluso la ultrasonografía. La endoscopia flexible es la que aporta cierta presunción al corroborar distorsión de los planos anatómicos con una mucosa indemne. En la medida en que el tiempo transcurre, los planos profundos cervicales son infiltrados y el tejido neoplásico emerge con sus caracteres macroscópicos propios, en los que una biopsia entoces corrobora el diagnóstico. La complicación más angustiante es la broncoaspiración por la obstrucción al paso de la saliva y los episodios de neumopatías recidivantes. Su tratamiento es dificultoso, pues una exéresis segura no es sencilla y otra reconstrucción obliga a una meditación responsable. La radioquimioterapia no ha demostrado tampoco ningún beneficio y la colocación de una endoprótesis por pulsión, no es aceptablemente tolerada por el lugar donde debe ubicarse.

Distinto es el cuadro clínico cuando la recidiva acontece en el lecho del esófago resecado. La disfagia no es un síntoma habitualmente presente, pues la plastia sustituta puede haberse desplazado de su ubicación original en el espacio retromediastinal, o por encontrarse ubicada en el espacio retroesternal. En la primera situación, la TAC no es significativa en algunas ocasiones por las secuelas quirúrgicas asociadas; la endosonografía no es sencilla de realizar, por lo que el diagnóstico se sospecha por un adelgazamiento paulatino, con anorexia pertinaz y una astenia progresiva (AAA). Si un dolor torácico posterior o en las regiones lumbares o en el epigastrio comienza a referirse de forma solapada y se acentúa de manera paulatina, exigiendo aumento de dosis analgésicas y rotación por específicos de mayor poder, es casi posible afirmar clínicamente la progresión. Por fin, si se palpan adenopatías supraclaviculares o se objetivizan derrames pleurales o un hígado nodular, la presunción adquiere relevancia.

La tomografía axial computarizada y de la resonancia magnética, no siempre logran imágenes sustentables del compromiso mediastinal. Es posible obtener diferente información de la tomografía por emisión de positrones (PET), por su mayor efectividad y a pesar de posibles falsos positivos, pero aún se requiere de mayor experiencia para una evaluación fidedigna.

Figura 9.74: Imágenes contrastadas de plastias gástricas comprometidas por recidivas neoplásicas mediastinales

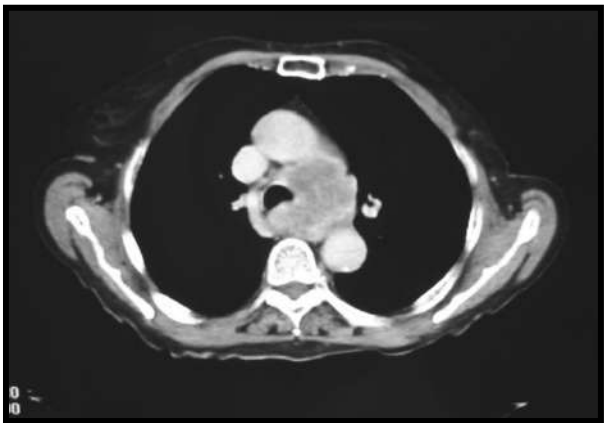

Figura 9.75: TAC de tórax que muestra recidiva neoplásica posterior a una resección realizada dos años atrás. Sobre la pared posterior de la tráquea se observa la invasión. La luz de la gastroplastia retromediastinal ha sido totalmente ocluida.

Tabla 9.64: Aspectos diferenciales entre una recidiva anastomótica y del lecho esofágico

Recidiva neoplásica	Cervical	Torácica
Causa	Infiltración plastia	Infiltración lecho
Tiempo	5,3 meses posteriores	Ídem
Metástasis	Probables	Muy frecuentes
Disfagia	+++	No / +
Adelgazamiento	+	+++
Anorexia	+	+++
Dolor	No	Si
Adenopatías supraclaviculares	Inusual	++
Broncoaspiración	+++	+
Imagenología		
- **Por contraste**	Negativa	Compresión extrínseca
- **TAC**	-	Sospecha/ Confirmación
- **Ecoendoscopía**	-	No útil
- **PET**	++	++
Endoscopía	Muestra distorsión	Puede ser normal
Tratamiento		
- **Cirugía**	Difícil	Inútil
- **Radioterapia**	Inefectiva	Inefectiva
- **Dilatación**	Momentánea	Inefectiva
- **Prótesis**	No tolerada	No sustentable

Uno de los cuadros más desagradables para el paciente es que la neoplasia recidivada en contigüidad con la tráquea o los grandes bronquios se fistulice en su progresión hacia el árbol respiratorio. Una tos persistente o en accesos, de 2 a 3 meses de evolución, diurna o nocturna, difícil de neutralizar, extenuante y asociada a una desnutrición progresiva con expectoración mucosanguinolenta, es el preludio de esta fatal complicación que puede tener o no el antecedente de radioterapia postoperatoria. Cuando ambos sistemas se comunican, la sintomatología tusígena se exacerba, en particular con la ingesta líquida o simplemente con la deglución de la saliva. Su certificación se obtiene con un estudio contrastado hidrosoluble, al observarse su pasaje al aparato respiratorio.

El único tratamiento posible es suspender la alimentación oral, realizar una derivación de la saliva por medio de un esofagostoma, técnicamente dificultosa por las adherencias operatorias y por la difícil movilización de la plastia y una reyeyunostomía. Las prótesis endoluminales autoexpandibles presentan el inconveniente de su fijación por la ausencia de un apoyo tisular circunferencial que las contenga y las plastias de derivación no son justificables por la elevada mortalidad postoperatoria en estos pacientes. La evolución por el compromiso pulmonar es exigua, de 2 a 4 meses, dependiendo del método instituido.

Comentarios: *Según Ginsberg (420), en esta complicación no tienen ingerencia ni el tipo de operación realizada, ni la histología del tumor, ni la*

invasión ganglionar, destacando que su principal causa es el compromiso de los bordes en la sección gástrica o de las capas del esófago y con reticencia, el antecedente de un tratamiento actínico complementario.

Orringer (418) sugiere extremar la evaluación en los carcinomas del cardias y no seccionar el esófago cervical si la técnica empleada es una resección transhiatal, hasta tener la plena seguridad de que el estómago remanente es adecuado y podrá ser transpolado al cuello sin tensión. En caso contrario, la intervención puede finalizar con un esofagostoma y una yeyunostomía por una longitud gástrica insuficiente, y uno de los objetivos básicos de la intervención, que es la anulación de la disfagia, continuará sin resolverse momentánea o definitivamente.

En estas circunstancias, la paliación quirúrgica puede ser lograda por resección (muy rara vez), por la utilización de un bypass con colon (es el aconsejable pero con elevada mortalidad) o yeyuno (rara vez posible por una yeyunostomía previa), por endoprótesis, dilataciones (ineficaces o de resultados muy precarios) o por láser (carente de efectos).

De nuestra experiencia, observamos la infiltración de la anastomosis cervical después de reconstrucciones con tubo gástrico en 5 ocasiones. Todos fueron explorados y en 3 de ellos complementamos con la resección del manubrio esternal y la epífisis interna de la clavícula izquierda. En ningún caso pudimos solucionar el problema. Con respecto a las recidivas en el lecho, logramos toracotomizar a 7 pacientes en el inicio de nuestra experiencia. En todos comprobamos una extensa infiltración neoplásica de los tejidos circundantes. Solo en un caso hicimos un puente empleando colon transverso con pedículo en la cólica media. La sobrevida osciló entre 15 días y 6 meses, con una media de 5,3 meses.

Ante la eventualidad de que la infiltración comprometa una extensión de pared gástrica reconocida por evaluación quirúrgica o por observación histopatológica, y ante la imposibilidad de utilizar un tubo de Akiyama, si el colon no fue previamente preparado, sugerimos emplear el yeyuno si no se realizó una yeyunostomía anterior o una sustitución con la técnica de Sugimachi o Yamagishi. En última instancia, el acto operatorio finalizará con un esofagostoma subclavicular y una yeyunostomía de alimentación. Destacamos que últimamente somos partidarios de una resección amplia del sector proximal del estómago, sin que importe el tamaño de la neoplasia. La técnica propuesta es la de Sugimachi. Lo importante es alejarse al máximo de la neoplasia y los estudios de los bordes intraoperatorios no lo certifican con seguridad.

Halitosis

El olor proveniente de la cavidad oral era un síntoma desagradable para el paciente y sus familiares cuando se le había realizado una interposición colónica. Por lo común, se detectaba a partir de la segunda o tercera semana posterior a la intervención y su persistencia se mantenía a pesar de la alimentación oral, del cepillado dental y de la higiene bucofaríngea.

Su incidencia ha disminuido en las últimas décadas, por lo que es posible suponer que su origen pudo deberse a la persistencia de bacterias de putrefacción con domicilio colónico que quizás permanecían acantonadas en las anfractuosidades o pequeños divertículos de la mucosa resistiendo a la limpieza y desinfección a que el órgano era

sometido previamente. Por aquel entonces, los enemas evacuatorios eran la indicación de elección, junto a los antibióticos pero era sabido que no siempre llegaban a remover todos los

detritos habituales del marco colónico. Su persistencia quizás no permitía el desarrollo de la flora orofaríngea. Perduraba en torno a uno a dos meses.

En la actualidad es posible considerar que los nuevos específicos que se utilizan y que realizan un lavado mecánico centrífugo eficiente de todo el órgano así como del yeyuno-íleon, permiten que la coloplastia se colonice de inmediato con las bacterias habituales de un esófago, pero por otra parte, debemos reconocer que nuestro nervio olfativo con los contactos habituales puede desconocer ciertos olores por su fatiga fisiológica.

Comentarios: *Solo en dos pacientes los familiares refirieron percibir una halitosis desagradable. En el primero, un niño de 4 años al que le reemplazamos el esófago por estenosis cáustica, persistió por varios meses hasta que hubo que reintervenirlo por un acodamiento previo a la anastomosis gástrica que le entorpecía la deglución. En el segundo, un adulto al que el reemplazo se realizó por una acalasia recidivante postdilataciones y miotomía, consideramos que pudo haber estado relacionado con una filtración parcial de la anastomosis cervical que comunicaba con una cavidad mediastinal cerrada. Al ir evolucionando esta hacia la oclusión espontánea, la halitosis desapareció.*

En ambas situaciones, es posible responsabilizar a la permanencia de colonización microbiana colónica pero cuando ningún factor obstructivo es detectado, pensamos que la halitosis puede corresponderse a infecciones dentales o inflamaciones peridentarias como habitualmente acontece en la población. Es obvio sugerir que un examen bucodental es imprescindible en estas circunstancias.

Discitis - Osteomielitis

Es la inflamación con necrosis de los discos intervertebrales. Se produce por acantonarse en su interior de gérmenes vehiculizados por el torrente sanguíneo proveniente de una lesión infecciosa. Habitualmente se trata de cepas de estafilococos *aureus* de procedencia dérmica, que pueden quedar aislados en el interior del disco (discitis) o invadir la cápsula y comprometer la estructura ósea vertebral (osteomielitis). El sector más afectado es el lumbar, por la mayor frecuencia de cirugía discal; luego la columna dorsal y es excepcional la localización cervical. Se manifiesta entre 3 y 6 semanas después de una resección con reconstrucción del tránsito digestivo, que ha evolucionado con complicaciones infecciosas de localización cervical o torácica.

El paciente refiere imposibilidad progresiva para movilizar sus miembros distales y retención vesical por vejiga neurogénica. La resonancia magnética es el estudio específico que confirma al diagnóstico.

Por abordaje toracotómico o toracoscópico, se extraen los secuestros discales y se curetean las superficies vertebrales que contactan. La fijación de la estabilidad columnar se obtiene con fragmentos óseos obtenidos de una cresta ilíaca o de un arco costal, o con tutores metálicos (menos aconsejable por el terreno infectado). Un reposo en decúbito dorsal de 4 a 6 semanas es una medida preventiva conveniente hasta que los tutores óseos se integren a la estructura vertebral. La evolución alejada, en un tiempo imprevisible, puede ser la recuperación total de la movilidad o la persistencia de ciertas dificultades en

la deambulación. No es frecuente la recuperación completa.

Comentarios: *Tuvimos un paciente con este cuadro reconocido por la disfuncionalidad de sus piernas y por la evacuación vesical por rebalsamiento. Dos discos vertebrales dorsales estaban comprometidos y por toracotomía derecha ambos fueron extirpados. Para estabilizar la columna se introdujeron fragmentos óseos obtenidos de un arco costal. Su evolución fue prolongada requiriendo de un permanente apoyo kinésico pero en un año recuperó la capacidad miccional y la deambulación sustentada con bastones. Consideramos que su compromiso se originó en una fístula cervical que se ocluyó de forma espontánea en 24 días o en dos episodios de neumonía que presentó durante su internación. A los 5 años de la intervención, su marcha aún era lenta, dificultosa y continuaba requiriendo de apoyos braquiales.*

Extirpación de adenopatía metastática paratraqueal derecha

En el segundo año posterior a una resección esofágica por cáncer, la aparición de una disfonía supone en primer lugar que corresponde a una parálisis del nervio laríngeo inferior izquierdo por recurrencia mediastinal. Una inmediata laringoscopia, directa o indirecta, certifica el diagnóstico de parálisis de la cuerda vocal, pero la incertidumbre se suscita si se informa que es la hemiglotis derecha la comprometida.

Anatómicamente, el recurrente derecho no penetra en la cavidad torácica como su homólogo. En su descenso, rodea la arteria subclavia conformando el asa de Viessans y modifica su dirección para inervar la cuerda vocal. El motivo de su parálisis obedece a su compresión por una adenopatía tumoral laterotraqueal superior. Por Resonancia Magnética se corrobora el diagnóstico y, si es factible, un planeo corporal por PET/TAC ayudaría a descartar otros efectos secundarios para la indicación terapéutica.

Si la lesión es única, mediante la resección del tercio interno de la clavícula derecha, de la mitad del manubrio esternal y del primer cartílago condral, el abordaje permite reconocer y extirpar adecuadamente la masa tumoral (Figura 9.76). Abordado el mediastino superior, la tráquea es el reparo para su individualización. Separando hacia la derecha el tronco arterial braquiocefálico y la carótida primitiva, el proceso es localizado, firmemente adherido a la pared traqueal de la que es disecable con facilidad. La función glótica no es recuperable pero con el tiempo, por compensación funcional de la cuerda izquierda, el tono de la voz logra cierta mejoría.

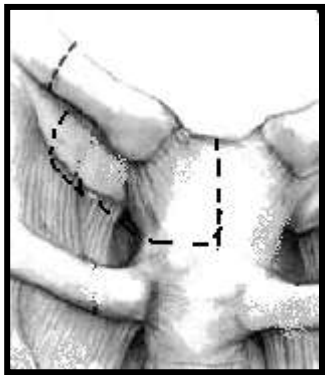

Figura 9.76: Resección del tercio interno de la clavícula, de la mitad del manubrio esternal y del primer cartílago costoesternal para el abordaje del mediastino superior derecho

Comentarios: *Hemos observado esta complicación en dos ocasiones, ambos pacientes resecados por vía cervicoabdominal y con presentaciones similares al segundo año de su postoperatorio. En uno de ellos, que era portador de un carcinoma cervical, su*

control a los tres años fue normal y en la restante, por presentar una estenosis traqueal a los tres meses se le diagnosticó una recidiva que fue en principio neutralizada con un stent. Ambos recibieron radioterapia complementaria, pero el segundo paciente falleció imprevistamente. Por el exiguo número de casos, no es factible obtener conclusiones válidas que nos permitan suponer que el pronóstico podría ser a favorable.

Osteomielitis de la epífisis clavicular izquierda

Es una rara complicación que puede relacionarse con la filtración de la anastomosis o con las prácticas de dilatación de la misma por estenosis. A través de la cervicotomía, que no presenta una evolución cicatricial normal, se excreta un líquido purulento, maloliente, sin relación con las ingestas, que permanece constante a pesar de los procedimientos locales y del empleo de antibióticos por vía general. Los exámenes bacteriológicos demuestran la presencia de una flora sensible *in vitro* pero resistente en la práctica, y por los estudios imagenológicos, no es posible reconocer su presencia con seguridad. Es probable una comunicación hacia la cavidad pleural.

Comentarios: *En una paciente, después de 12 meses de supuración con olor pútrido y sin que la estenosis anastomótica lograra ser controlada, abordamos la región cervical con el propósito de realizar un nuevo afrontamiento del esófago con la plastia gástrica y explorar los tejidos adyacentes. Al ampliar el campo quirúrgico para lograr una adecuada movilización del cabo gástrico al seccionar la epífisis clavicular, observamos una ostensible necrosis de la misma con contenido purulento. Un tercio de la clavícula, hasta un plano óseo normal, fue entonces resecado. La liberación de la plastia retromediastinal fue limitada, difícil y hemorrágica, pero nos permitió realizar una anastomosis sin tensión. La brecha dérmica cervical no fue ocluida, evolucionó favorablemente cicatrizando por segunda en 30 días y la paciente no refirió recidiva de la disfagia.*

Influencia de la extirpación esplénica

La laceración del bazo durante la liberación gástrica es un accidente imprevisto, indeseable y en ciertos aspectos, preocupante pero de presentación infrecuente. El desgarro de la delicada cápsula en las adyacencias del hilio, suele producirse por las tracciones del estómago durante la ligadura de los vasos cortos. Conceptualmente, la linfadenectomía en el área del hilio esplénico por patología neoplásica esofágica no es justificable por la excepcionalidad de la progresión hacia ese sector, mientras que la esplenectomía por razones oncológicas solamente tiene indicación si se comprueba la presencia de un compromiso macroscópico ganglionar en topografía hiliar (422).
Sobre su repercusión en la morbilidad postoperatoria así como en la sobrevida alejada, existen ciertas controversias.

Kyriazanos y colab. (423) reportaron un incremento del 10,4% de las neumonías postoperatorias, abscesos intraabdominales, fístulas anastomóticas y cuadros de sepsis en los casos que fueron esplenectomizados. Así también, las diferencias fueron significativas cuando comparó los índices de mortalidad de este grupo (35,7%) con el que se preservó la indemnidad del bazo (8,1%), identificando en su análisis a la extirpación como factor de riesgo independiente. La incidencia de sepsis fue destacada por otros autores en la resección de órganos gastrointestinales con esplenectomía concomitante (424,

425, 426, 427). La explicación lógica en estas circunstancias correspondería a una disminución de la respuesta inmunológica por la reducción en la formación de IgM, lo que alteraría la estimulación de proteínas fagocitarias.

Gockel y colab. (428) han comunicado hallazgos totalmente disímiles. Valorando en dos grupos de pacientes de su casuística con y sin bazo, diversos parámetros quirúrgicos generales, estadías en la unidad de cuidados intensivos y hospitalaria, el tipo histológico y la sobrevida alejada, no logró demostrar diferencias estadísticamente significativas. En su interpretación argumentó que el impacto negativo de la esplenectomía en el curso del postoperatorio pudo evitarse por la prevención −vacunación antineumocócica, anti haemóphilus influenzae tipo B y anti meningocócica− que emplean de rutina en el protocolo prequirúrgico.

Comentarios: *A pesar de las numerosas funciones que se le han atribuido al bazo, ninguna, salvo la inmunológica, ha logrado una posición sustentable. Pero en nuestro criterio, su preservación es mandatoria. El mayor inconveniente inmediato frente a un desgarro reside en la pérdida de sangre y en el incremento del número de transfusiones de glóbulos rojos. Prevenimos su factible laceración mediante la maniobra que aprendimos de Pinotti, que consiste en elevar este órgano desde su ubicación posterior, introduciendo una compresa de gasa humedecida y convenientemente reparada, para evitar las tracciones al acercarlo a la línea media. Otro procedimiento que realizamos es cuando procedemos en la liberación alta del estómago a ligar instrumentalmente a los pedículos vasculares cercanos al hilio esplénico. Al vaso sobre la pared gástrica lo ocluímos directamente con una ligadura mientras que a su cabo externo lo hacemos aprisionándolo con la pinza multiuso o en ángulo recto y a continuación, previa sección del mismo, lo ligamos sin tracción. Con la implementación de ambos procedimientos, el índice de laceraciones accidentales ha descendido de forma notoria y en los últimos doscientos cuarenta y tres prácticamente no tuvimos que realizar ninguna esplenectomía. En los últimos años realizamos la esqueletización gástrica con sellador de vasos en forma casi exclusiva, lo cual hace que la liberación de los vasos cortos sea más sencilla y no haya tracciones innecesarias.*

Hemorragia de la gastroplastia por erosión de la mucosa

Hipotéticamente la sección de ambos neumogástricos durante la resección del esófago actuaría como un factor gravitante en la anulación de la secreción ácida y evitaría la posibilidad de una lesión sangrante, pero las alteraciones parietales consecutivas a la ausencia de estímulos nerviosos también comprometerían los mecanismos de defensa de la mucosa y entre ellos, en particular, la producción de secreción mucosa. Factores tóxicos, infecciosos, psicológicos y por medicamentos pueden agredir la barrera de elementos defensivos por lo que una erosión localizada o más a menudo difusa, es factible.

No es posible considerar un tiempo de presentación pues el cuadro puede manifestarse hasta varios años posteriores a la reconstrucción esofágica. Clínicamente, su presentación es similar a cualquier episodio de hemorragia digestiva alta. No es sencillo en los primeros instantes realizar la investigación endoscópica por los coágulos que se encuentran en el interior de la gastroplastia, pero previo lavado, se logrará objetivar las lesiones típicas

de una gastritis hemorrágica con sangrado difuso y permanente.

Tabla 9.65: Medidas a tomar frente a una erosión difusa de la mucosa de la gastroplastia

Hemorragia por gastritis erosiva difusa
1 - Compensar hemodinámicamente al paciente 2 - Inspección de la mucosa por endoscopia (descartar úlcera péptica penetrante en aorta) 3 - Indicar protectores de la mucosa gástrica (sucralfato) y neutralizadores de la secreción clorhidropéptica 4 - Realizar lavados gástricos con agua helada conteniendo una ampolla de adrenalina cada 500 cm3 y perfundiendo un frasco cada 4 hs, controlando presión arterial, pulso, pupilas y temperatura rectal 5 - Si la hemorragia no es controlable, no dude en extraer la plastia por toracotomía posterolateral derecha.

Comentarios: *El cuadro hemorrágico se nos presentó en cuatro ocasiones. Dos por resección de esófago acalásico y los restantes por carcinoma estadio III y IV. En uno de los pacientes por patología benigna, aconteció a las 2 semanas de la resección y ante el fracaso de los lavados con suero helado, incluso con el agregado de adrenalina, la continua pérdida nos obligó a la extirpación de la plastia gástrica. Consideramos que el factor etiológico fue el estrés de un postoperatorio accidentado. El segundo caso se presentó a las cuatro semanas y se produjo por el empleo de antiinflatorios por tratarse de una portadora de reumatismo de larga evolución, cediendo el cuadro con la supresión medicamentosa y el empleo de bloqueantes de la bomba de protones.*

En cuanto al paciente a quien se le resecó el esófago por un carcinoma, se trataba de un adicto al ácido acetilsalicílico. La hemorragia se presentó bruscamente con hipotensión severa al tercer día de la intervención, por lo que originó una isquemia cerebral transitoria. Hubo necesidad de realizarle varias transfusiones para recuperar el cuadro hemodinámico y de incrementar la protección gástrica que se indica de rutina para detener la agresión mucosa. Su evolución fue satisfactoria, persistiendo una disartria con disgrafia y una hemiparesia derecha involutiva con recuperación parcial a los dos años. Por razones de seguridad sobre la anastomosis, ningún paciente fue sometido a una endoscopia en ese período, situación que en la actualidad hemos revertido. Por último, una gastritis erosiva se presentó a los 16 años de la reconstrucción y consideramos que el motivo correspondió al empleo del ácido acetil salicílico por cefaleas. Se requirieron varias transfusiones para lograr la compensación y el cuadro cedió con protectores de la mucosa y lavados con suero con adrenalina.

No hemos observado esta complicación en los reemplazos colónicos con controles hasta 30 años.

Agregamos un último paciente que a los dos meses de una sustitución por cáncer, presentó una melena copiosa. El primer examen que le realizamos fue la investigación de la gastroplastia que se objetivó indemne. De inmediato, una colonoscopia documentó la probabilidad

de perforación de un divertículo en un vaso ilíaco, falleciendo por una hemorragia imparable.

Fractura vertebral no traumática

En general, el cáncer de esófago rara vez metastatiza en el sistema óseo pero en una reciente comunicación, McKean, Millar y Jatoi (429) relataron la alta incidencia (14%) de fracturas vertebrales que objetivaron en un grupo de 337 pacientes y que recibieron por su estadio tumoral el tratamiento combinado de quimiorradiación con posterior resección esofágica. La mayoría de estas lesiones ocurrieron dentro del primer año del diagnóstico/tratamiento, con un tiempo medio de 9 meses (rango: 0-60) y en el 98% de los casos se localizaban en la columna dorsal o en las proximidades del campo de radiación. En la serie se observó, en un grupo más reducido (2,6%), una segunda fractura. En el 33% de los casos, el síntoma predominante era el dolor, de característica severa y persistente por semanas o meses y solo un 4% requirió una vertebroplastia. El resto (64%) tuvo un curso asintomático. La sobrevida media fue de 36 meses.

En el análisis de la incidencia de esta lesión, se presume que el riesgo puede tener una relación directa con la irradiación del tumor, como han documentado Baxter y colab. (430) en otras localizaciones neoplásicas tratadas actínicamente. Otros factores que incrementan la frecuencia de esta lesión son el efecto potenciador de la quimioterapia (431), la deficiencia de calcio por la restricción alimenticia postquirúrgica que altera la integridad ósea, el empleo de antiácidos que pueden producir una hipofosfatemia, la indicación crónica de inhibidores de la bomba de protones que obstaculizan la absorción del calcio intestinal (432) y la disminución de la movilidad por efecto de un tratamiento multimodal prolongado que agrava la pérdida de peso (433).

Comentarios: *Este trabajo supone que, las ventajas del tratamiento multimodal sobre la resección como única terapéutica (434), aún requiere de un análisis más profundo así como de observaciones meticulosas durante la evolución de la enfermedad, para obtener conclusiones válidas (435). En segundo lugar, como la sobrevida de estos pacientes puede llegar a ser superior a la media conocida, cuando la fractura ha sido originada por una metástasis, su causa se relaciona estrechamente con la quimiorradioterapia. Tercero, Lenchik y colab. (436) enfatizan la necesidad de los controles radiológicos para el diagnóstico de las fracturas vertebrales, pués realizándolos de rutina o ante una mínima sospecha, pueden demostrar incidencias mayores de esta complicación que las comunicadas. Por último, ante todo dolor dorsal que comienza tras un tratamiento radiante sobre la columna dorsal, se debe sospechar la fractura de una vértebra como causa, antes de diagnosticar progresión de la enfermedad.*

Anemia megaloblástica

Cuando el estómago ha sido resecado conjuntamente con el esófago o posteriormente por alguna complicación, el factor intrínseco indispensable para la absorción de la vitamina B 12 se consume posibilitando el desarrollo de una anemia megaloblástica (437). Por lo general, el cuadro se presenta con una astenia que se incrementa insidiosamente durante varias semanas con disnea de esfuerzo progresiva y es mediante el examen hematológico que se descubre la presencia de una anemia que por el estudio morfológico de los eritrocitos se reconocerá como megaloblástica. El tiempo de aparición es

variable porque disímil es la consunción del factor intrínseco pero es posible que acontezca después del primer año. El aporte por vía parenteral de la vitamina B12 y del factor intrínseco de inmediato neutraliza la anomalía de los hematíes y un tratamiento con controles periódicos será necesario durante un tiempo prolongado.

Comentarios: *No lo hemos observado en pacientes a quienes les resecamos el esófago después del 5º año de sobrevida y lo sustituimos con tubo gástrico, pero en un caso, en el que por un megaesófago por acalasia complicado con perforación espontánea tuvimos que resecar el órgano en su totalidad y luego el estómago por una hemorragia por gastritis erosiva, pudimos documentarlo a los dos años de la resección primaria.*

Metástasis solitarias

El carcinoma esofágico es un proceso que tardíamente metastatiza a distancia. Por lo general, tiende a recidivar primero en el mediastino, lo que implica su desfavorable pronóstico. Quint y colab. (438) reportaron que los órganos comprometidos, por orden de frecuencia, eran las adenopatías abdominales (45%), el hígado (35%), pulmones (20%), los ganglios supraclaviculares (18%), huesos (9%), glándulas adrenales (5%), el peritoneo (2%), cerebro (2%), estómago, páncreas, pericardio y bazo (1%) cada uno. La sobrevida alejada con secundarismo es limitada a escasos 4 a 6 meses. Sin embargo, la presencia de algunas metástasis solitarias en adrenales (439, 440, 441) o cerebro (442) o pulmón (443) ha sido demostrado en escasos pacientes que su resección posibilita ampliar sus posibilidades de vida.

Comentarios: *En el seguimiento de 355 pacientes, las progresiones a distancia se observaron en hígado (25%), páncreas (20%), pulmón (15%), huesos (9%), cerebro (2%), pericardio (1%) y pleura (1%). No hemos incluido las adenopatías diagnosticadas a distancia o en la vecindad porque consideramos que obedecen a la progresión local del tumor. En ningún caso observamos metástasis solitarias que podríamos haber resuelto o cuya resección podríamos haber indicado (444).*

Esofagocele

Cuando el esófago es excluido bipolarmente, es decir, ocluido por su extremo superior y el cabo remanente anastomosado a una plastia abdominal, o directamente como esofagostoma a la dermis cervical y su extremo inferior ligado o suturado sin continuidad distal, las escasas glándulas mucosas que posee en su interior comienzan a excretar, y de modo paulatino, se acumulan en su interior, conformando una cavidad mediastinal. Knezevic y colab. (445) lo documentaron en el 0,59% de su serie de 336 pacientes tratados por ingestión de cáusticos recomendando, cuando la lesión estenótica es total en el segmento torácico del esófago, la realización de una esofagectomía para evitar su desarrollo.

Su presencia puede ser asintomática por completo o en contadas ocasiones, manifestarse por estados febriles. Por tomografía axial computarizada es posible objetivar de forma adecuada el esófago dilatado en toda su extensión, con paredes de mayor grosor y ocupado por contenido líquido. Se ubica en el retromediastino con su borde externo desflecado como espigas, introduciéndose entre los órganos mediastinales y contrastando con la regularidad de su cara interna. Por análisis densitométrico, el contenido es fácilmente diferenciable (Figura 9.77).

Cuando se indica su resección, en particular por los episodios febriles, la extirpación por vía cervico-abdominal es muy dificultosa o imposible o desaconsejable, por las firmes adherencias fibrosas a las estructuras adyacentes. Solo, a través de un abordaje torácico derecho por toracotomía o toracoscopía, es factible lograrlo con la seguridad requerida.

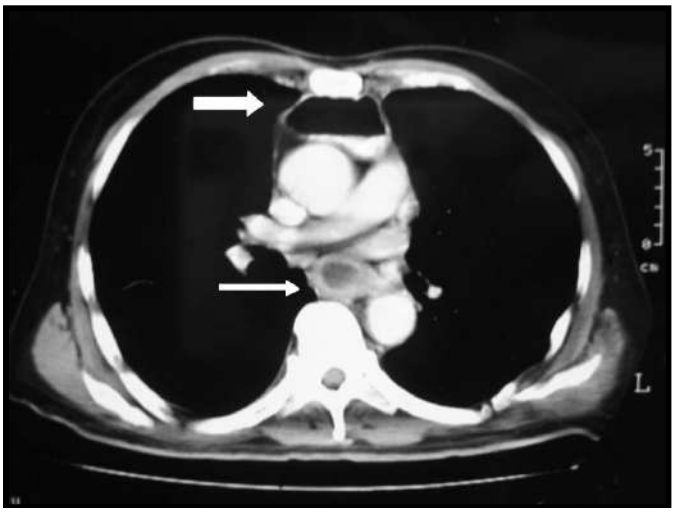

Figura 9.77: El esofagocele se visualiza por delante de la columna vertebral, observándose las distintas densidades imagenológicas. Detrás del cuerpo del esternón se observa la plastia gástrica de sustitución.

Comentarios: *En un paciente con ruptura de esófago por un síndrome de Boerhaave, al que por lo tardío del diagnóstico solo le excluimos de urgencia bipolarmente el esófago y le drenamos el hemitórax izquierdo, observamos, a partir del cuarto mes del postoperatorio, el incremento paulatino de la luz del órgano en los controles tomográficos. Comenzó a presentar episodios periódicos de fiebre elevada, que duraban entre 10 y 15 días, requiriendo el empleo de antibióticos de amplio espectro. Durante un año, ante la duda de que el esofagocele fuera la causa por su contenido mucoide hipotéticamente renuente a una sobreinfección, incidió en el retardo de la indicación de exéresis. Una vez extraído, el paciente no volvió a presentar los cuadros febriles.*

Perforación diverticular en la interposición colónica

Aparentemente es el primer caso publicado por Cheng y Kao (446) en la literatura médica. Siete años después de una reconstrucción colónica, el paciente consultó por dolor abdominal, vómitos y disfagia, observándose en el teletórax una imagen pacardíaca derecha. Mediante una ingesta contrastada se verificó una estasis del bario en el segmento distal del injerto colónico subesternal. Por su mejoría espontánea, el primer diagnóstico fue de obstrucción alimenticia. Pero tres meses después reingresa con los mismos síntomas y se comprueba la presencia de un neumotórax derecho que es drenado, y un absceso pulmonar con signos de sepsis. Presumiendo una perforación de una colección supurada fué toracotomizado, observándose el compromiso parenquimatoso que requirió

una lobectomía media y segmentectomía anterior del lóbulo superior por las necrosis que presentaban. Por una adhesión firme a una lesión quística, se comprobó que correspondía a un divertículo infectado y perforado, el que fue resecado y ocluida la brecha mediante una sutura primaria.

En su patogénesis se considera que es el resultado de una elevación de la presión intraluminal causada por sucesivos impactos de bolos alimenticios, por lo que los autores enfatizan en su descripción para diferenciarlo de otros cuadros con sintomatología similar.

Astenia

Después de una intervención compleja como es la resección esofágica con inmediato reemplazo o simplemente la reconstrucción del tránsito digestivo con los obvios inconvenientes alimenticios, una astenia es absolutamente usual con una diversidad de síntomas como sensación de debilidad, alteración del intelecto con dificultad en la concentración, trastornos de la memoria, dolores musculares generalizados, dificultad para conciliar el sueño, interferencias en sus proyecciones futuras y otras que no guardan ninguna relación con cualquier esfuerzo por mínimo que sea.

En su etiología se esgrimen varios factores. En primer lugar existe una disminución de su particular vitalidad, consecuencia de la reducción crónica de sus ingestas. Otra causa sería la alteración o disminución del magnesio tisular que si bien es aportado por los nutrientes artificiales que ingresan por la yeyunostomía, desconocemos su verdadero balance durante el período de dificultad alimenticia, pero consideramos más importante el estado de depresión mental consecutivo al acto quirúrgico por sus incógnitas respecto de la evolución de su enfermedad.

Es indudable que antes de sentar el diagnóstico de un estado mental como causante del cuadro de debilidad psicofísico, deben extremarse todos los exámenes complementarios para descartar cualquier situación que podría ser la causa natural del proceso o actuar como factor predisponerte.

Comentarios: *El estímulo médico y de los familiares destacando los logros alcanzados es imprescindible para neutralizar el círculo vicioso en que se encuentra inmerso. El profesional actuante debe recordar que, durante los controles en su consultorio, el paciente puede evidenciar una actitud eufórica que no condice en absoluto con su condición en su hogar. El aislamiento, las dudas, los problemas con las ingestas, las dilataciones de la anastomosis o cualquier otra complicación que aún presenta, se interaccionan negativamente y en su soledad, el reposo casi permanente en su lecho es una característica que se deberá soslayar.*

Se debe indicar el complemento de una medicación antidepresiva cuando se considere pertinente, pues sus efectos equilibran el trastorno mental. Otros fármacos que incluyen a los estimulantes de la inmunidad y los antivirales no demostraron un efecto puntual. Los antiinflamatorios y los corticoides son eficaces en ocasiones pero la neutralización de los síntomas es pasajera.

Consideramos que cuando las condiciones se consideren adecuadas, la insistencia de retorno a sus tareas laborales, a sus hábitos naturales y a la elaboración de proyectos puede ser la mejor terapéutica para lograr la ansiada mejoría. Por último, destacamos la diferencia existente con idéntica

intervención, entre aquellos operados por patología benigna y los intervenidos por carcinoma. En los primeros y a pesar de la similitud en el tiempo de su dificultad alimenticia y su desnutrición, la recuperación psicofísica es ostensiblemente menos dificultosa.

Dolor postoracotomía

Es definido como las algias residuales que persisten en el hemitórax abordado por un tiempo mínimo de tres a seis meses del postoperatorio (447). Su incidencia varía entre el 11 y el 61% de los pacientes toracotomizados y la dificultad se basa en que no se han detectado parámetros predecibles que permitan sospechar su aparición. Algunas observaciones han demostrado una relación en aquellos pacientes con prematuro requerimiento de narcóticos y exigencias del incremento de las dosis durante la primera semana del postoperatorio (448, 449), con el riesgo potencial de su persistencia sintomatológica en el tiempo.

Es intermitente, en particular nocturno y no alcanza un umbral que lo desequilibre emocionalmente pero sí puede afectar la calidad de vida, interfiriendo en la concentración, en el retorno al trabajo y en la desvalorización de su persona. No es sencillo determinar su etiología ni lograr neutralizarlo y en el mayor número de ocasiones son múltiples las causas que lo motivan, interaccionando entre ellas. En su permanencia, la obvia reducida actividad física redunda para que el nivel del sueño no se profundice, alterando su conciliación, perturbando el ritmo y condicionando un desasosiego posterior.

Es imprescindible atenuarlo tratando de lograr la medicación apropiada, pero en un principio, no es sencillo. La posible adicción requiere de la prescripción de narcóticos que el profesional responsable irá adecuando entre el tipo de fármaco, las dosis y los horarios, mientras tratará de reducir su ansiedad con informaciones precisas, efectivas y convincentes sobre la inconveniencia de su uso crónico. Por otra parte, debe conocer la preocupación que existe en el paciente por las dificultades inherentes al reemplazo del esófago y a su pronóstico incierto, motivos que complementan o agravan su necesidad de consumo.

El dolor se asocia usualmente a componentes neurosensoriales. Si no se controla con los opiáceos, sensaciones diversas como quemazón, depresión y adormecimiento desequilibran su esfera psíquica. El objetivo es lograr la sinergia de efectos mediante el empleo de medicación antiinflamatoria, con específicos antidepresivos y agregados de esteroides, mientras se reducen de forma paulatina las dosis de los narcóticos.

Comentarios: *Cuando se utilice el abordaje toracotómico, la complementación de una analgesia peridural reduce en significativa medida el dolor postoperatorio y por ende, los requerimientos de opiáceos endovenosos. A través del espacio intervertebral D6, se inyecta, según el peso y sexo, 3 a 5 mcg de morfina y 15 ml de bupicaína al 0,5% (450). La analgesia se mantiene entre 24 y 48 hs. y después de este lapso, de acuerdo a las necesidades, es posible utilizar ketorolac (120 mg/día) asociado a mínimas dosis de fentanyl como rescate. Sin la obvia comprobación estadística, consideramos que esta complementación reduce las posibilidades de una adicción. En las resecciones por vía transhiatal, la analgesia peridural es prescindible por el escaso dolor que ocasionan los abordajes.*

Otra técnica de aplicación es administrar morfina en concentración de 0,1 mg/cm3, en solución fisiológica mediante bomba

de infusión continua o utilizando 5 ampollas en 500 cm3 de suero en 24 hs., a razón de 1 a 6 ml/hora. El fentanilo puede reemplazar a la morfina utilizándolo en una concentración de 4 mcg/cm3 en dosis de 4 a 12 ml/hora o en bolos de 1 mcg/kilo asociado a 30 mg de ketorolac.

Ante un dolor persistente, metamérico, que el paciente localiza casi con absoluta certeza en el hemitórax operado, si la medicación analgésica no logra neutralizarlo en el postoperatorio mediato, sugerimos el bloqueo de los intercostales mediante la infiltración de dos espacios por arriba y dos por debajo del sitio referente de la toracotomía, con xilocaína al 0,5 ó 1%. Si nos refiere una mejoría inmediata, complementamos la infiltración con un anestésico de efectos más prolongados (bupicaína) y con una dosis de betametasona. No tenemos experiencia con fenol y al alcohol absoluto lo hemos empleado en contadas oportunidades pero, en la actualidad es consenso prescindir de ellos. Repetimos el procedimiento según las necesidades que por lo general, no requieren más de tres aplicaciones. La causa, en esta puntual situación, podría corresponder a la irritación de los nervios intercostales por los puntos pericostales de oclusión de la brecha quirúrgica o a la distensión ligamentosa en las estructuras vertebrales y menos a menudo, al aprisionamiento del nervio por el callo óseo si se seccionaron los arcos costales posteriores.

Distinto es cuando se trata de un dolor recurrente después de una resolución inicial. Séller y colab. (449) enfatizaron que en el 100% de los casos estudiados era indicativo de una recidiva de la enfermedad, por lo que es aconsejable su sospecha ante esta situación.

Dolor residual inespecífico

Es intermitente, en particular nocturno o exacerbado con el descanso, no relacionado con los abordajes operatorios, inespecífico y no alcanza un umbral que lo desequilibre emocionalmente, pero sí puede afectar la calidad de vida del paciente. No es sencillo determinar su etiología ni lograr neutralizarlo y en el mayor número de ocasiones, son múltiples las causas que lo motivan con su interacción. Un estado depresivo, aunque no lo admita, es un factor siempre presente.

La reducida actividad física obvia influye para que el nivel del sueño no se profundice alterando su conciliación, perturbando el ritmo y condicionando un desasosiego posterior.

Atenuarlo es imprescindible, tratando de encontrar la medicación apropiada mediante un analgésico de mínima potencia, asociado a un antiinflamatorio o a un tranquilizante o a un estimulante cerebral. Es muy conveniente destacar al paciente que no corresponde a la progresión de la enfermedad. Indicarle un descanso complementario en las primeras horas de la tarde, de 60 a 90 minutos durante las primeras 6 semanas, le permitirá recobrar parte de sus fuerzas languidecidas. Es beneficioso aconsejar tareas laborales. Solicitar el apoyo de un psicoterapeuta no es una elección preferencial para el paciente porque siempre prefiere obtener de su cirujano −“que lo conoció por adentro”− las debidas interpretaciones.

Disfagia alejada sin comprobación de obstrucción

Se trata de pacientes que relatan poseer un apetito normal y atracción por los alimentos pero experimentan significativa pérdida de peso por su incapacidad en la ingesta de las calorías necesarias, que

puede ser de leve a severa y, con menos frecuencia, obstructiva total (447).

Numerosas causas se esgrimen como factores etiopatogénicos. Entre las orgánicas, se considera la estenosis remanente de una anastomosis, la presencia de una estrechez del tercio superior de la gastroplastia por excesiva resección de la curvatura menor (< de 4 cm) o por el empleo de instrumentación mecánica o la consecuente aperistalsis del cuerpo gástrico por la denervación (451). Pero una vez descartadas estas últimas, es conveniente interrogar sobre el hábito de la deglución así como evaluar potenciales desequilibrios psicológicos.

Las estenosis requerirán dilataciones periódicas mediante bujías calibradoras (Savary, Maloney) o por presión neumática. El empleo de prótesis expandibles de metal neutraliza la estenosis, facilita la ingesta pero implica la posibilidad de riesgos inherentes a su tensión (452).

Comentarios: *Una disfagia que progresa después de los 6 meses de la intervención, posterior a un período asintomático y específicamente si se acompaña de dolor torácico, es fundamental investigar la posibilidad de una recurrencia neoplásica.*

Hemos observado numerosos casos de estrechez en el tercio superior de la plastia pero tratados con dilataciones en el período de las estenosis de las anastomosis, no requirieron luego complementación terapéutica, pero lo que sí observamos es que en los pacientes ansiosos, sus rápidas ingestas provocaban síntomas de dificultad deglutoria. A todos ellos les explicamos que el bolo ingerido promueve ondas de propulsión que se detienen en el cuello al ser contenidas por la cicatriz anastomótica, por lo que una deglución consciente, lenta y paciente es requisito valedero para subsanar o minimizar su angustia.

Divertículo de la gastroplastia

Es descubierto por un examen contrastado de la gastroplastia y el cuadro puede confundirse con una ulceración de la misma. Asienta en su segmento distal, sobre el borde izquierdo, y puede llegar a presentar un tamaño importante. El bario es retenido en su progresión distal (Figura 13.78) y evacuado en un segundo tiempo. (Figura 9.79).

Figura 9.78: Divertículo de la gastroplastia con contraste retenido

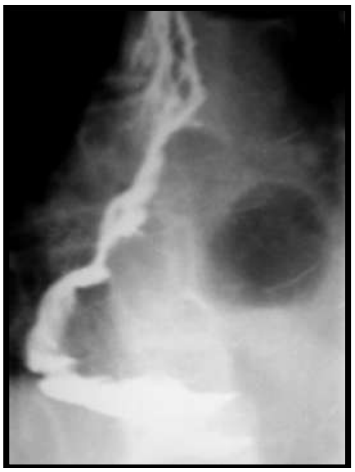

Figura 9.79: Imagen aérea postevacuación diverticular

Por lo común transcurre asintomática, aunque es posible que repercuta por períodos, presentando un estado de anorexia alimenticia. Un control semestral o anual evidenciará su estabilización o progresión. Ante esta última eventualidad, el dilema será extirparlo o contemporizar pues, si bien es accesible a través de una toracotomía izquierda, la presencia de la arcada gastroepiploica obliga a una extrema cautela durante la disección.

Comentarios: *Lo hemos observado en una paciente portadora de una hernia hiatal con volvulación gástrica retrocardíaca, a la que se le diagnosticaron dos tumores esofágicos de distintas características histológicas. A los tres años, por una anorexia pertinaz con episodios diarreicos, fue detectada en el control baritado de la plastia gástrica retromediastinal. Al neutralizarce los síntomas que refirió, nuestra actitud fue de expectación*.

Disminución de peso

Es habitual en quien se realice una plastia esofágica, en particular gástrica o yeyunal, que en el primer año pierda peso corporal, y ello se debe a varios factores:

1. La pérdida del reservorio gástrico que permite acumular solo pequeños volúmenes alimenticios.
2. El incremento del número de ingestas orales que condicionan una permanente activación del metabolismo corporal.
3. La disminución absortiva de las vellosidades intestinales consecuente al tiempo transcurrido previamente con ingestas deficientes.

Comentarios: *Después de la intervención, en las primeras 8 semanas, es común una pérdida de peso corporal que puede llegar a un 10% del habitual o un incremento en los que se encontraban por encima de su teórico normal. De forma paulatina, en los siguientes 7 a 9 meses, tiende a aumentar discretamente y a nivelarse, pero nunca volverá a alcanzar, dentro de los primeros 2 a 3 años, el peso previo a la enfermedad.*

En todo paciente en recuperación posterior a una cirugía de reconstrucción, en especial si el tratamiento quirúrgico fue instituido por el desarrollo de un carcinoma, hay un intento de recobrar el peso en el menor tiempo posible, que obedece psicológicamente a la fantasía de poder afrontar un hipotético avance de la enfermedad con el mejor estado nutricional posible, pero la delgadez es aconsejable y deseable en el primer año porque, evitar el reflujo gastro o yeyunobiliar según la plastia empleada, es fundamental para preservar la integridad mucosa de la víscera transpolada. El aumento de peso es un factor determinante, o por lo menos, coadyuvante de esta complicación, por lo que será conveniente su comprensión y aceptación para adecuarse al nuevo estado nutricional.

Trastornos psicológicos

Por un tiempo prolongado, no es sencillo reintegrar al núcleo familiar a los pacientes con disminución de su capacidad de ingesta. Sus comidas especiales, la lentitud deglutoria y los atascamientos imprevisibles en el sector de la anastomosis cervical obligan a cierto aislamiento, basado en pretextos creíbles algunos, inadmisibles otros, pero aceptados todos.

Los trastornos psiquiátricos consecuentes a la cirugía de resección por cáncer de esófago han demostrado un interés creciente en los últimos años (453), por la intención de mejorar la calidad de vida de estos pacientes, por la posibilidad de detección de los desequilibrios mentales y por las

respuestas efectivas ante nuevas drogas específicas. Si bien las alteraciones pueden presentarse como cuadros de ansiedad, fobias, crisis de pánico o desórdenes compulsivo-obsesivos, la prevalencia de los episodios depresivos es mayor (4-60%), con períodos recurrentes e incluso, con tentativas de suicidio (454).

Estos cuadros son comunicados clínicamente dentro de los primeros 2 años del diagnóstico, pero la tendencia se incrementa cuando no es posible controlar el proceso orgánico o se le asocia dolor. Bergquist y colab. (453) pudieron documentarlo en el 42% de los pacientes en la serie evaluada, destacando que en el sexo femenino, a pesar de la menor incidencia, los síntomas fueron mayores.

Comentarios: *Por una parte, el paciente no llegará a deglutir en el tiempo y en la mayoría de las situaciones, con la libertad, la automatización de la función ni con la fluidez con que lo hacía antes del reemplazo. Desde otra óptica, en algunos casos, la amplia bibliografía existente, facilita un conocimiento de la enfermedad y de su pronóstico, pues psicológicamente, las fantasías desequilibran al paciente.*

Nosotros consideramos que todo portador de cáncer de esófago, a tratar por métodos paliativos o curativos, presentará un trastorno emocional depresivo, en particular en los primeros 6 meses de la intervención. Por este motivo, destacamos que el profesional debe esforzarse para detectarlo pues es natural que durante la consulta el paciente niegue con sus actitudes todo rasgo de desequilibrio. Saber escuchar atentamente, incitar a la comunicación de los síntomas que lo preocupan, explicar su situación, esperanzarlo, es una función ineludible e indelegable del cirujano. A su vez, es a todo el contexto familiar al que se le debe interiorizar de que en las reconstrucciones empleando el tubo gástrico, alcanzar una ingesta casi similar pero no igual a la previa a la enfermedad requiere de un espacio de tiempo aproximado de un año, período en el que la paciencia, el estímulo, la comprensión de sus desequilibrios emocionales y en ciertos momentos, la minimización de cualquier episodio indeseable, deben ser las reglas básicas de ayuda humana hacia su familiar sufriente.

En nuestra serie, los cuadros depresivos manifestados o detectados en el interrogatorio han sido prevalentes. Nunca tuvimos necesidad de emplear terapéuticas farmacológicas por el seguimiento personal de la mayoría de ellos y nuestra disposición a la comunicación permanente. Situaciones de suicidio han sido comunicado en series importantes. En nuestra casuística, una mujer joven se suicidó a los 4 meses de la intervención pero destacamos que padecía de un cuadro depresivo que evolucionó durante varios años sin un tratamiento correcto y bien planificado.

Problemas sociales

Obviamente, el cambio de protagonismo en la esfera social es muy significativo por tres motivos. El primer es por el aspecto físico que acontece por la manifiesta pérdida de peso; el segundo se refiere a las obligadas explicaciones que debe afrontar y que menoscaba su ego y lo proyecta a una situación de “lástima y abandono”; la tercera es porque se obliga a rechazar toda invitación por sus inconvenientes deglutorios.

Comentarios: *Es notorio cómo todos estos pacientes se aíslan también de su medio ambiente habitual, abandonando toda actividad comercial, deportiva,*

social, incluso vacacionales. Muchos de ellos se consustancian con algún credo religioso, pero la reclusión domiciliaria es un hecho que de modo paulatino los margina de su anterior entorno. Algunos con enfermedades neoplásicas pueden ser recuperados socialmente, lo que contrasta cuando la patología ha sido de índole benigna.

Es muy importante que el profesional contemple esta situación pues, precisamente, no será con la postura aislacionista como y donde encontrará el motivo de su lucha contra la adversidad que le preocupa y para la que no encuentra, en variadas ocasiones, explicaciones que le satisfagan.

Perforación tardía de la gastroplastia por ulceración benigna

La sobrevida de los pacientes resecados por un carcinoma de esófago no es frecuente después de los 10 años por la misma evolutividad de la enfermedad y por la edad que fue intervenido (455), por lo que la perforación de una plastia gástrica después de ese lapso de tiempo es en extremo rara y de naturaleza benigna. Al contrario de la ulceración que se desarrolla al año de la transposición y cuya etiología es posible por radionecrosis, por relativa disminución de la vascularización del sector derecho de la misma al ligarse el pedículo de la curvatura menor, por la estasis, por la disección ganglionar mediastinal, por lesiones instrumentales, por la ingesta de ciertas drogas o por el empleo de algunos materiales de sutura no absorbibles, la tardía se considera que obedece a medicaciones como corticoides o antiinflamatorios utilizados a dosis elevadas o por tiempos prolongados (456), a deficientes mecanismos defensivos de la mucosa, quizás no recuperados después la transposición o a la posible erosión crónica al emplearse sutura lineal mecánica en la resección de la curvatura menor.

La perforación puede quedar bloqueada por adherencias en el mediastino o comprometer la cavidad pleural, en particular derecha. La sintomatología es respiratoria, disnea con broncoespasmos complementada con un estado febril. La imagenología comprueba el compromiso del hemitórax derecho y por toracocentesis se extrae un líquido citrino con grumos de fibrina y posibles restos alimenticios. Deberá indicarse una toracotomía posterolateral derecha o videotoracoscopía y previa localización en la plastia, habitualmente en la cara anterior, se resecan sus bordes y se los ocluye con sutura simple, reforzándola con músculo intercostal con pedículo posterior preservado o con una losange obtenida del hemidiafragma. La hoja parietal pericárdica o la movilización del tejido graso pericardíaco son otras protecciones a considerar.

Comentario: *Esta posibilidad está latente cuando el esófago ha sido resecado por patología benigna durante la niñez o juventud. Por el período de vida que transcurre en estos pacientes es por lo que basamos nuestra preferencia en utilizar el colon, órgano mejor tolerado y presuntamente menos susceptible a presentar complicaciones en las décadas sucesivas, al contrario de lo que acontece con el estómago (457)(458).*

Fístula benigna tardía entre una gastropastia y la carina traqueal

En un paciente a quién se le había reemplazado su esófago neoplásico por un tubo gástrico 14 años atrás, por una neumonía con sepsis, se diagnosticó por broncoscopía una fístula benigna entre la plastia y la membranosa traqueal cercana a la carina. Para su inmediato control, los autores (459) insertaron un

stent en Y de silicona apoyado en la carina pero por su incontrolable regurgitación biliosa y su progresiva desnutrición, optaron por una actitud quirúrgica en 3 tiempos. En el primero, por laparotomía, ocluyeron con sutura mecánica al duodeno distalmente del píloro para prevenir la lesión de la arcada gastroepiploica derecha, con el complemento de una gastrostomía desfuncionalizante y yeyunostomía de alimentación. Por su evolución favorable, 6 semanas después, el stent fue removido y por toracotomía derecha la fístula fue reparada y protegidos ambos cabos con colgajos de músculos intercostal extraído de dos espacios. Comprobada al 6° día su completa oclusión por un tránsito baritado, seis semanas después, a través de una toracofrenolaparotomía izquierda, elevaron un asa yeyunal en Y de Roux que anastomosaron al estómago retirando la gastrostomía.

Si bien, como ha sido puntualizado, existen numerosos factores predisponentes, la causa determinante podría depender de la desvascularización de un sector limitado de la pared membranosa traqueal o de un bronquio lobar (460).

La presentación de los síntomas clínicos es muy variable. Pueden ser mínimos o en sus manifestaciones más severas dependerá de la infección y compromiso funcional del árbol traqueo-bronquial, de la presencia de una mediastinitis y del deterioro orgánico sistémico por sepsis. En su tratamiento, las prioridades serán encauzadas al control de la sepsis, en la recuperación de la capacidad pulmonar y en la mejoría de la nutrición corporal. La oclusión temporaria pero fundamentalmente definitiva es perentorio una vez estabilizado el cuadro y los extremos de la misma serán reforzados con tejidos pediculados de grasa y/o membrana pericárdica, pleura, diafragma, epiplón o músculo intercostal.

La derivación proximal de la saliva a través de un esofagostoma es aceptable pero no es sencillo el abocamiento de los cabos a la piel. Es posible lograrlo mediante la inserción a través de una cervicotomía de un tubo en T ocluído distalmente (461) (tubo de Kherr o prótesis de Mongotmery). El neo esófago es reconocido por la palpación de un tubo o sonda introducido por vía oral y sobre su proyección se realiza una pequeña diéresis. Para derivar la totalidad de la saliva es conveniente rodear al neo esófago con una lazada exterior de material grueso reabsorbible (catgut 1-2 o dexon 1) suavemente ajustada sobre su pared y la prótesis interior, así como aplicar aspiración continua a la rama perpendicular de la misma. Pero lo que es mandatorio es la derivación de las secreciones bilio-pancreáticas. Si se decide ocluir al duodeno postpíloro en un primer tiempo, entonces es conveniente realizar una gastrostomía para succionar la saliva y la secreción gástrica si hubiese. Si se indica, de acuerdo a las condiciones del paciente, la derivación clásica a través de una anastomosis duodeno-yeyunal distal a 40 cm., se confecciona una Y de Roux y el extremo proximal se lo anastomosa a la plastia gástrica sin requerir previamente una gastrostomía.

El tratamiento conservador (obliteracón intraluminal de los orificios fistulosos) es posible cuando los síntomas son escasos o leves y no existen evidencias de compromisos orgánicos. Cuando la viabilidad del tubo gástrico es dudosa, la indicación es el empleo de una sustitución con colon retroesternal, intrapleural o subcutánea.

Comentarios: *Nosotros consideramos que entre los factores predisponentes, la evolución de una ulceración péptica y su penetración hacia cualquiera de las estructuras viscerales es la causa más frecuente de fistulización tardía. Reflexionamos sobre las necrosis*

localizadas de la pared membranosa traqueal durante la liberación del esófago pero consideramos que ese factor actuaría como determinante dentro de los primeros 3 -12 meses de la evolución.

Fístula gastrobronquial benigna crónica con adenocarcinoma del bronquio fuente derecho

Turcotte y colab. (462) han comunicado la observación de un adenocarcinoma bronquial, desarrollado 11 años después de una resección esofágica sobre una fístula crónica, tolerada por su escasa sintomatología entre la interposición gástrica y el bronquio fuente derecho, y que fuera diagnosticada a los 19 meses de la primitiva operación. Los autores, mediante abordaje toracotómico, resecaron el segmento del bronquio fuente previa comprobación de la indemnidad tumoral de los márgenes y de las adenopatías mediastinales, mientras que la interposición gástrica era disfuncionalizada y reducida al abdomen por laparotomía, realizando una gastrostomía con su extremo superior. El lóbulo superior fue reinsertado en la pared lateral de la tráquea y el intermedio reimplantado a nivel de la carina. La continuidad digestiva fue restaurada 5 meses después, con una movilización retroesternal hasta el cuello, con el complemento de una antrectomía con una Y de Roux.

Comentarios: *Las pequeñas fístulas pueden ser muy bien toleradas en el tiempo y deben sospecharse cuando en los exámenes endoscópicos periódicos de rutina se diagnostica una úlcera en la gastroplastia. La exclusión del tracto alimenticio del árbol traqueobronquial es la primera opción a utilizar en los pacientes sintomáticos para preservar la función respiratoria, y su posterior reconstrucción dependerá del tiempo que requiera el control de la infección respiratoria y la restauración de una función pulmonar adecuada.*

No se ha observado como solución definitiva el empleo de stents revestidos, en pacientes sin evidencias de recurrencia neoplásica (463).

Fístula anastomótica coloesofágica crónica

Su presencia se diagnostica por la persistencia, durante varios meses, de una secreción a través de un orificio en la cicatriz del abordaje cervical, mínima por lo general, ocluida temporalmente, exacerbada con las ingestas, pero que obliga al paciente a una cobertura visible y molesta.

Obedece a la epitelización de un minúsculo sector de la línea de sutura que generalmente por el empleo de suturas irreabsorbibles o por cicatrices adyacentes indeseables, impidieron la hermeticidad anastomótica. Su oclusión mediante introducción de líquidos irritantes (nitrato de plata al 1/1000) o sustancias fibrinoides es muy difícil, por lo que la única conducta es su revisión y su resección parcial. Pero el cirujano siempre deberá estar prevenido para una resutura completa o en última instancia, si no logra una adecuada y segura movilización distal de la plastia, reunificar los extremos con una interposición miocutánea.

Malignización tardía de un tubo esofágico dérmico

Descrita por Bromberg y colab. (464), el tiempo de desarrollo de una neoplasia sobre una interposición dérmica esofágica es de aproximadamente 30 a 40 años. Por lo común, dicha sustitución fue realizada por fracasos de plastias gástricas, colónicas o de yeyuno o por lesiones quirúrgicas indeseables previas

de las arcadas vasculares, en particular del colon, durante uno de los procedimientos operatorios. Se supone que los factores predisponentes podrían asociarse a una detención o inadecuada progresión de los alimentos, de la saliva o por la irritación crónica de un reflujo digestivo.

En estas excepcionales situaciones, Horváth y colab. (465) recomiendan la completa resección del segmento comprometido y su reconstrucción mediante un tubo miocutáneo del pectoral mayor cubriendo al área con una movilización musculodérmica del dorsal ancho.

Dilatación del esófago cervical remanente en pacientes psiquiátricos

Se reconoce en el cuello por una ostensible dilatación y elongación que protruye como una tumoración de consistencia elástica, fácilmente depresible, indolora y que desaparece mediante la compresión con ruidos hidroaéreos muy audibles. Por intermedio de un examen contrastado el diagnóstico es inmediato. Los pacientes presentaban el antecedente de una reconstrucción de su tránsito digestivo por ingesta cáustica o por estenosis benigna y, entre 4 y 9 años, refirieron un moderado grado de estenosis de la anastomosis cervical, que fueron insuficientemente tratadas mediante dilataciones.

Yannopoulos y colab. (466) relataron los dos primeros casos en pacientes psiquiátricos, por lo que los autores justipreciaron que las drogas antipsicóticas con las que se encontraban medicados potenciaron la dilatación, al actuar como factor determinante por inhibir la motilidad de la pared esofágica mediante el bloqueo dopaminérgico de la trasmisión, con una similitud a la disfagia observada en la enfermedad de Parkinson.

Desarrollo de un carcinoma en un esófago remanente por *bypass* operatorio

En un paciente citado por Qureshi y Norton (467), al que se le resecaron la laringe y la faringe por un carcinoma de la región postcricoidea, se le reconstruyó el tránsito digestivo mediante una plastia de colon derecho subcutáneo. Veinticuatro años después, por dolores torácicos se observó mediante una esofagogastrofibroscopia un carcinoma en la unión esofagogástrica. A través de una laparotomía, se le extrajo el esófago y se le realizó una gastrectomía parcial sin requerir la movilización del *bypass* colónico.

Como consecuencia de esta observación, los autores recomiendan la extracción de todo esófago que puede ser excluido y abandonado en su lecho por la alta incidencia de un carcinoma metacrónico y por la dificultad, si ocurriese, en el manejo operatorio posterior si se complicara; evitar por razones cosméticas la vía subcutánea preesternal, en especial en el sexo femenino por su visible peristalsis y por último, realizar controles permanentes en aquellos pacientes cuyo esófago, por distintas razones, no fueron resecados.

Estenosis de la coloplastia retrocardíaca por absceso mediastinal crónico aséptico

La resección del esófago produce una amplia y extensa área cruenta con una capacidad absortiva y exudativa importante. La reacción tisular moviliza un volumen de secreción de aspecto citrino que es posible justipreciar entre 2000 y 3000 cm3 diarios. Por razones desconocidas, tal vez por alguna

particularidad inherente a la presencia de la plastia, la misma adquiere características de purulenta, con una silenciosa progresividad, deteriorando nutricionalmente al paciente cuando alcanza un volumen significativo por la dificultad que provoca en el descenso del bolo alimenticio. Complementa el cuadro la ausencia de síntomas toxiinfecciosos, la nula repercusión en los valores leucocitarios hemáticos, mientras en los controles radiológicos del tórax se observan modificaciones en la silueta mediastinal difíciles de interpretar en sus comienzos.

La estenosis de la plastia se produce en el tercio inferior del segmento torácico por la acumulación gravitacional de la secreción y paulatinamente se acrecienta hacia los sectores superiores del mediastino, presionando sobre el hemitórax derecho por la restricción que le impone el cayado aórtico a la izquierda.

Si el problema es conocido por su recidiva o se sospecha por la imagenología, el dilema es su evacuación. El abordaje por toracotomía derecha implicaría el debridamiento de una extensa sínfisis pleuropulmonar, la contaminación pleural y el incierto compromiso funcional respiratorio posterior. Una punción evacuadora dirigida por ecografía o por tomografía sería el primer gesto a realizar. En última instancia, el drenaje posterior abordando el mediastino a través de la resección de los arcos costales posteriores derechos 6º y 7º, por fuera del relieve de los músculos de la gotera vertebral, posibilita utilizar una vía quirúrgica menos agresiva, directa hacia el contenido purulento y con mínima participación pulmonar.

Comentarios: *La luz de una plastia de sustitución colónica se puede ocluir fundamentalmente por dos procesos. El primero es por retracción cicatricial de sus paredes y ello acontece en la región cervical por isquemia o tensión de su extremo cefálico y en la abdominal por reflujo gastrocolónico. La segunda causa que topográficamente puede ocurrir en el cuello, tórax o abdomen es una progresiva redundancia que al dislocar la luz entorpece la progresión de las ingestas.*

Pero cuando una estenosis se presenta en el tórax, su etiología es incierta, la solución puede ser simple o compleja y la evolución postoperatoria imprevisible. En la reintervención, el primer paso es reconocer y disecar con precaución el pedículo vascular nutriente que se ubica hacia la derecha de la misma. A continuación se valora la situación, dependiendo de que sea o no posible movilizar el segmento distal o proximal, o ambos a la vez, para realizar una nueva anastomosis sin tensión. Ante su imposibilidad, recuérdese la extirpación de la tenia colónica anterior, mientras que la última opción que es la resección deberá ser convenientemente justipreciada.

En el caso puntual del absceso crónico que describimos, aconteció en una paciente que, ante el fracaso de las numerosas terapias prescriptas para tratar su acalasia, presentaba un megaesófago de larga evolución con marcada desnutrición. Hacía 5 años que le habíamos extraído la mucosa esofágica por vía cervicoabdominal y habíamos elevado el colon izquierdo y transverso por el túnel musculoadventicial. A los 2 meses de la resección, por una afagia infranqueable, la toracotomizamos y le drenamos un absceso mediastinal inferior aséptico. Nos volvió a consultar por recidiva del obstáculo a la deglución, con síntomas de regurgitación y con una pérdida de 12 kg de peso en los últimos 4 meses (Figura 9.80). El control radiológico del tórax evidenciaba imágenes expansivas mediastinales superiores derechas que

no supimos interpretar y ninguno de los exámenes de laboratorio demostraba alteraciones de sus valores (Figura 9.81). Al aceptar una nueva exploración por toracotomía, en las maniobras de introducción de un catéter en la vena yugular derecha, imprevistamente extrajimos 200 cm3 de secreción purulenta homogénea. Después de lavar con profusión la cavidad, dejamos un drenaje aspirativo. Doce horas después, la radiografía de tórax y el control seriado de la plastia denotaban el retroceso del proceso mediastinal, al tiempo que los síntomas deglutorios desaparecían por completo (Figura 9.82 y 9.83). El cultivo del líquido fue negativo. En un control clínico a los diez días refirió un aumento de 3 kg de su peso corporal, recuperando en 30 días su estado nutricional anterior.

Figura 9.80: Estenosis en el tercio distal de la plastia colónica realizada hacía 5 años y elevada por el túnel musculoadventicial de un megaesófago.

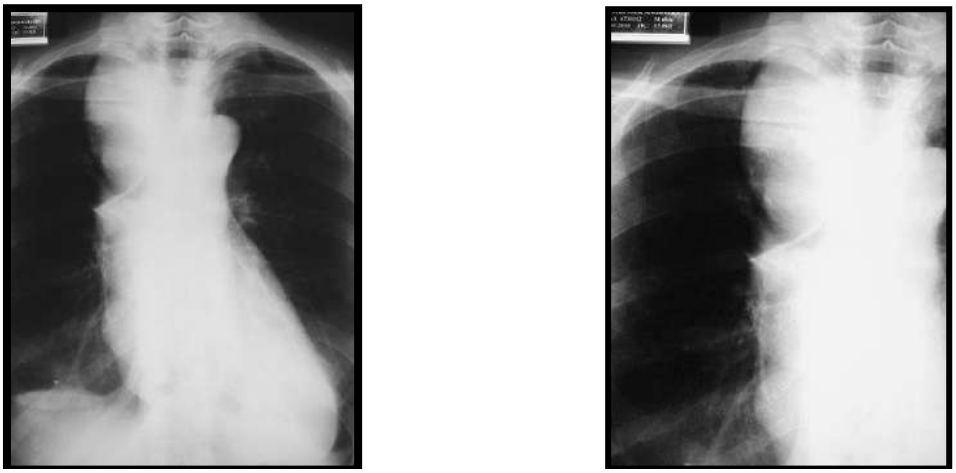

Figura 9.81: Imágenes mediastinales derechas expansivas

Hipotéticamente, pensamos que si la presión del contenido purulento continuaba incrementándose, su único drenaje posible hubiese sido espontáneo y por necesidad en la región lateral del cuello, por su imposibilidad de desplazarse hacia el abdomen o a la cavidad pleural derecha por la sínfisis previa.

Figura 9.82: Normalización del mediastino

Figura 9.83: Aumento del pasaje baritado y disminución de la extensión de la estenosis

Insuficiente absorción nutricional crónica

En el paciente en el que se utilizó una gastropastia como sustitución, existe una aceptable adaptación en el tiempo a las nuevas ingestas tanto en volumen como frecuencia así como en la recuperación de la capacidad de evacuación del órgano y de la elaboración parcial de sus secreciones y fermentos. Pero el peso corporal adecuado a su sexo, edad y altura no es posible lograrlo aunque destacamos que tampoco es conveniente. Se puede considerar que permanece entre un 5 a 20 % por debajo del valor teórico.

Comentarios: *En tres esofagectomizados por cáncer y sin que se hubiera detectado recidivas o metástasis, observamos un adelgazamiento pronunciado que no fue posible neutralizar en su seguimiento entre 3 y 10 años. Por lo general, no se asociaba con astenia, ni con impedimientos con la deglución ni selección de nutrientes aunque algunos referían una disminución de su apetito o al sabor de las comidas. El temor solamente fue referido en un caso y en un paciente se le asociaba desequilibrios emocionales periódicos. Sus actividades físicas, catalogadas como casi similar a la preoperatoria, no fueron afectadas aunque refirieron que el esfuerzo requerido era mayor pero posible y aceptable. Los exámenes rutinarios de laboratorio no evidenciaban alteraciones. Ninguna medicación fue propuesta para estas situaciones. Pensamos que el factor causal podría corresponder a una*

deficiente absorción lipoproteica intestinal por un incompleto o inadaptado funcionalismo del metabolismo en el sector gástrico.

Disfagia con broncoaspiración por retracción de la piel del cuello postresección de la epífisis clavicular interna

Es un cuadro que puede acontecer cuando se ha resecado el tercio de interno de la clavícula y la piel del cuello se retrae y adhiere fuertemente al plano vertebral, observánsose en la región un hueco lateral donde fácilmente se palpa el pedículo carotídeo. La plástia retromediastinal es entonces comprimida y todo intento de deglución es parcialmente aspirado a través de la glotis provocando accesos tusígenos casi permanentes y rebeldes a toda terapéutica médica. Los cambios de posición de la cabeza (chin-tuck) tampoco los neutraliza y en el paciente se comienza a comprobar una pérdida de peso corporal progresiva. Una endoscopia inmediata no comprueba ninguna lesión a excepción de la compresión en sentido ántero posterior de la luz anastomótica. La colocación de un stent, hipotéticamente debe evitarse por el contacto pulsátil con la carótida que puede evolucionarse en una fístula gastroarterial.

Fig. 9.84: Retracción de la piel lateral izquierda del cuello con evidente atrofia del esternocleidomastoideo.

Comentarios: *En una paciente a la quien le tuvimos que resecar la clavícula y realizar una nueva anastomosis observamos esta complicación 5 años después de la 2ª intervención. Sus cuadros obstructivos pulmonares eran frecuentes, siendo internada numerosas ocasiones por complicaciones parenquimatosas. Su disfagia cervical era notoria y toda deglución provocaba sus accesos tusígenos. En la endoscopia comprobamos además de la compresión cierta disminución del diámetro de la anastomosis. Con el empleo de dila-taciones pudimos neutralizar el cuadro pulmonar y mejorar significativamente la deglución pero por períodos temporarios.*

Pólipo por hiperplasia linfoidea supraanastomótico cervical

En la región faríngea, los acúmulos celulares linfoideos, configuran una barrera defensiva frente al ingreso habitual de microorganismos con los alimentos deglutidos, pero en el desarrollo puntual de una formación polipoidea en posición inmediata proximal a una anastomosis cervicogástrica o colónica, es posible que interactúen otras causas en su desarrollo.

Fig. 9.85: Pólipo linfoide faríngeo

Sintomatológicamente, acontece después de una sobrevida alejada y es referida como una dificultad leve a

moderada en la tercera fase deglutoria buco-faríngea. Puede ser confundido con el obstáculo que la propia cicatriz anastomótica produce al dificultar la propagación distal de los movimientos peristálticos.
Si bien, los estudios imagenológicos lo pueden sospechar, el diagnóstico certero lo documenta el examen endoscópico (Fig. 9.85) y es confirmado por la histología al corroborar tejido hiperplásico linfoide.

Comentarios: *No es común en nuestro medio el examen periódico endoscópico en los pacientes con sobrevida alejada después de una reconstrucción del esófago, por lo que, deducimos que su incidencia es desconocida. Es posible considerar que en su desarrollo pueda interactuar la detención, aunque mínima, del bolo alimenticio por la cicatriz anastomótica, pero pensamos, que es más factible que se produzca por la irritación del tejido linfoplasmacitario por los episodios de regurgitación de las excreciones biliopancreáticas. En nuestra observación, su detección se produjo a los seis años de la reconstrucción y los síntomas así como su estructura, fueron anulados mediante una breve corticoterapia por vía oral.*

Bibliografía

1. Earlam R, Cunha-Melo J. Oesophageal squamous cell carcinoma. A critical review of surgery. *Br J Surg*, 1980; 67: 381-7.
2. Seineldin S, Seineldin C. Reemplazo total del esófago. Editorial Corpus. Buenos Aires (Argentina). Pag.151.
4. Luque A. Complicaciones pleurales. En: Seineldín S y colab. Esofagectomía sin toracotomía**.** Rosario: UNR Editora, 1989; 135-6.
4. Moreno González E. Comunicación personal. Madrid, 1992.
5. Elman J, Giacinti J, Guillain B, Neyreneuf B. Does the pulmonary capillary catheter have any disadventages? Does it provide reliable information? En: Giuli, R. *Cancer of the esophagus in 1984*. París: Maloine Ed., 1984; 76-78.
6. Blitt C. When are pulmonary catheters indicated in non cardiac anesthesia. *Annual Refresher Course Lectures*, 1981; 103: 1-4.
7. Giuli R, McCalum R. Benign lesions of the esophagus and cancer. Springer-Verlag, París. 1989.
8. Seineldín S y col. *Esofagectomía sin toracotomía*. Rosario: UNR Editora, 1989; 147-8.
9. Stippel D, Taylan C, Schröder W, Beckurts A, Hölscher A. Supraventricular tachyarrhythmia as early indicator of a complicated course after esophagectomy. *Dis. Esophagus*, 2005; 18: 267-73.
10. Amar D, Burt M, Bains M, Leung D. Symptomatic tachydysrhythmias after esophagectomy: incidence and out-come measures. *Ann Thorac Surg*, 1996; 61: 1506-9.
11. Ommen S, Odell J, Stanton M. Atrial arrhythmias after cardiothoracic surgery. *N Engl J Med*, 1997; 336: 1429-34.
12. Leon X, Orus C, López M, Sainz S, Quer M. Consequences of the bilateral vagus nerve section at a cervical level. *Acta Otorrinolaringológica Esp*, 2003; 54: 157-60.
13. Schroder W, Stippel D, Lacher M, Gutschow C, Beckurts K, Holscher A. Does continuous mucosal partial carbon dioxide pressure measurement predict leakage of intrathoracic esophagogastrostomy?. *Ann Thorac Surg*, 2002; 74: 1917-22.
14. Cooke D., Lin G, Lau Ch, Zhang L, Si M, Lee J, Pickens A and Orringer M. Analysis of cervical esophagogastric anastomotic leaks after transhiatal esophagectomy: Risk factors, presentation, and detection. Ann Thorac Surg, 2009;88:177-85.
15. Carter R, Brewer L, Hinshaw D. Acute gastric volvulus: a study of 25 cases. Am J Surg**,** 1980; 140: 99-106.

16. Llaneza P, Salt W. Gastric volvulus. More common than previously thougt? Postgrad Med**,** 1986; 80: 279-88.
17. Patel N. Chronic gastric vovulus: repot on a case and review of literature. Am J Gastroenterol**,** 1985; 80: 170-3.
18. Fell S, Kirby T. Volvulus of the intrathoracic stomach after total esophagectomy. J Thorac Cardiovasc Surg**,** 1991; 102: 640-41.
19. Lewis, I. The surgical treatment of carcinoma of the esophagus***.*** *Br J Surg*, 1946; 34: 18-31.
20. Casson A, Inculet R, Finley R. Volvulus of the intrathoracic stomach after total esophagectomy**.** J Thorac Cardiov Surg, 1990; 199: 633-4.
21. Roka S, Rath T, Wenzl E. Treatment and reconstruction after disconnection of the failed cervical esophagogastric anastomosis. Dis Esophagus, 2003; 16: 130-4.
22. Wormuth J, R Heitmiller. Esophageal conduit necrosis. Thorac Surg Clin, 2006; 16: 11-22.
23. Briel J, Tamhankar A, Hagen J, et al. Prevalence and risk factors for ischaemia, leak, and stricture of esophageal anastomosis: gastric pull-up versus colon interposition*. J Am Coll*
24. *Surg**,*** 2004; 198: 536- 41.
25. Gockel I, Kneist W, Junginger T. Influence of splenectomy on perioperative morbidity and long-term survival after esophagectomy in patients with esophageal carcinoma. Dis Esophagus, 2005; 18: 311-5.
26. Griffin, S. Surgery for cancer of the esophagus. En: Griffing S, S Raimes. *Upper gastrointestinal surgery***.** 2ª ed., Nueva York- WB Saunders, 2004.
27. Casson G, Porter G, Veugelers P. Evolution and critical appraisal of anastomotic technique following resection of esophageal adenocarcinoma. *Dis Esophagus*, 2002; 15: 296-302.
28. Fergunson, M**.** Reconstructive Surgery of the Esophagus. New York: Futura Publishing Company, Inc., 2002; 95-116.
29. DeMeester T, Johansson K, Franze I, et al**.** Indications, surgical technique, and long-term functional results of colon interposition or bypass**.** Ann Surg**,** 1988; 208: 460-73.
30. Dowson H, Strauss D, Ng R, Mason R. The acute management and surgical reconstruction
31. following failed esophagectomy in malignant disease of the esophagus . Dis Esophagus**,** 2007; 20: 135-40.
32. Chana J, Chen H, Sharma R, Gedebou T, Feng G. Microsurgical reconstruction of the esophagus using supercharget pedicled jejunum flaps: special indications and pitfalls. Plast
33. Reconstr Surg**,** 2002; 110: 742-50.
34. Hirabayashi S, Miyata Mshoji M, Shibusawa H. Reconstruction of the thoracic esophagus, with extended jejunum used as a substitute, with the aid of microvascular anastomosis. Surgery**,** 1993; 113: 515-9.
35. Okazaki M, Asato H, Takushima A**,** *et al***.** Secondary reconstruction of failed esophageal reconstruction. Ann Plast Surg**,** 2005; 54: 530-7.
36. Iannettoni M, Whyte R, Orringer M. Catastrophic complications of the cervical
37. esophagogastric anastomosis. J Thoracic Cardiovasc Surg, 1995; 110: 1493-1501
38. Pienta M, Barnett S, Ranella S, Reddy R, Carrot Ph, Lynch B, Chang A, Orringer M et Lind J. Post-operative Esophagectomy Pathways. Section of Thoracic Surgery- University of Michigan, 2007
39. DeMeester T, Kauer W. Esophageal reconstruction: The colon as an esophageal substitute. Dis Esophagus, 1995; 8: 20-9.
40. Loinaz C, Altorki N. Pitfalls and complications of colon interposition. *Chest Surg Clinics N Am*, 1997; 7: 533-49.
41. Lotard-Jacob J, Giuli R. Esophageal replacement. Prog Surg, 1973; 12: 77-81.
42. Thomas P, Fuentes P, Giudicelli R. Colon interposition for esophageal replacement: current indications and

long-term function. *Ann Thorac Surg,* 1997; 64: 757-64.
43. Davis P, Law S, Wong J. Colonic interposition after esophagectomy for cancer. Arch Surg, 2003; 138: 303-8.
44. Curet-Scott M, Fergunson M, Little A y otros. Colon interposition for benign esophageal disease. Surgery, 1987; 102: 568-74.
45. Cerfolio R, Allen M, Deschamps C y otros. Esophageal replacement by colon interposition. Ann Thorac Surg, 1995; 59: 1382-4.
46. Wilkins E. Long-segment colon susbstitution for the esophagus. Ann Surg, 1980; 192: 722-5.
47. Endo, M. Is fistula still the major complication of surgery? En: *Cancer of the esophagus in 1984*. First Polydisciplinary International Congress of OESO. Answers compiled by Giuli, R. Paris: Maloine Publishers, 1984; 219.
48. Atkins Z, Shah A, Hutcheson K, Mangum J y otros. Reducing hospital morbilidy and mortality following esophagectomy. Ann Thorac Surg, 2004; 78: 1170-7.
49. Dumont P, Wihlm J, Hentz J, Roeslin N y otros. Respiratory complications after surgical treatment of esophageal cancer: a study of 309 patients according to the type of resection.
50. Postlethwait, R. Complications and deaths after operations for esophageal carcinoma. J Thorac Cardiovasc Surg, 1983; 85: 827-31.
51. Watson A. A study of the quality and duration of survival following resection, endoscopic intubation and surgical intubation in esophageal carcinoma. Br J Surg, 1982; 69: 585-88.
52. Elman E, Giuli R. Immediate complications following esophageal surgery. Intern Trends in Gen Thoracic Surg, 1988; 4: 283-7.
53. Terz J, Beatty J, Kokal W, Wagman L. Transhiatal esophagectomy. *Am J Surg*, 1987; 154: 42-8.
54. Nagawa H, Kobori O, Muto T. Prediction of pulmonary complications alter transthoracic esophagectomy. Br J Surg**,** 1994; 81: 860-2.
55. Peracchia A, L Bonavena. Carcinoma del cardias. Milán- 1999; 141-56.
56. Bains M. Complications of abdominal right-thoracic (Ivor Lewis) esophagectomy. Chest Surg Cl N Am**,** 1997; 7: 587-99.
57. Akutsu Y, Matsubara H, Shuto K, Shiratori T y otros. Pre-operative dental brushing can reduce the risk of postoperative pneumonia en esophageal cancer***.*** Surgery, 2010; 147: 497- 502.
58. Manrique, D. Comunicación personal. Rosario, 2010.
59. Gillinov A, Heitmiller R. Strategies to reduce pulmonary complications after transhiatal esophagectomy. Dis Esophagus, 1998; 11: 43-7.
60. Schilling M, Regli B, Stoupis C y otros. Clinical course of acute respiratory distress syndrome after esophageal resection. Dig Surg**,** 1997; 14: 46-51.
61. González-González J, Sanz-Álvarez L, Marqués-Álvarez L, Navarrete-Guijosa F, Martínez- Rodríguez E. Complicaciones de la cirugía de exéresis del cáncer de esófago. *Cir Esp*. 2006; 80: 349-60.
62. Chandrashekar M, Irving M, Wayman J, Raimes S, Linsley A. Immediate extubation and epidural analgesia allow safe management in a high-dependency unit after two-stage esophagectomy. *Br J Anaesth*, 2003; 90: 47.
63. Abusnara H, Lewis S, Beggs L, Duffy J y otros. Predictors of operative death after oesophagectomy for carcinoma. *Br J Surg*, 2005; 92: 1029-33.
64. Avendano C, Flume P, Silvestri G, King L, Reed C. Pulmonary complications after esophagectomy. Ann Thorac Surg, 2002; 73: 922-6.
65. ARDS Network. Ventilation with lower tidal volumes as compared with traditional tidal volumes for acute lung injury and the acute respiratory distress syndrome. The Acute Respiratory Distress Syndrome Network. *N Engl J Med*, 2000; 342: 1301-8.

66. Sato A, Kuwubara Y, Shinoda N, Kimura M y otros. Use of low dose dopamina, gabexate mesilate and ulinastatin reduces the water balance and pulmonary complication in thoracic esophagectomy patients. *Dis Esophagus*, 2005; 18: 151-4.
67. Zingg U, Hofer C, Seifert B, Metzger U, Zolliger A. High dose N-acetylsteine to prevent pulmonary complications in partial or total transthoracic esophagectomy: results of a prospective observational study. Dis Esophagus, 2007; 20: 399-405.
68. Shimada H, Ochiai T, Okazumi S, Matsubara H, Nabeya Y y otros. Clinical benefits of steroid therapy on surgical stress in patients with esophageal cancer. *Surgery*, 2000; 128: 791-8.
69. Seineldín S. Conclusiones. En: Seineldín S y coautores. Esofagectomía sin toracotomía**.** Rosario: UNR Editora, 1989; 173-4.
70. Nelson M, Morán J. Post-thoracotomy pulmonary infections. En: Wolfe, W. Complications in thoracic surgery**.** St. Louis: Mosby Year Book, 1992; 146-52.
71. Safdar N, Crnich C, Maki D. The pathogenesis of ventilator-associated pneumonia: its relevance to developing effective strategies for prevention. *Respir Care*, 2005; 50: 725-39.
72. Hambraues G, Ekberg O, Fletcher R. Pharyngeal dysfunction after total and subtotal oesophagectomy. *Acta Radiol*, 1987; 28: 409-13.
73. Heitmiller R, Jones B. Transient diminished airway protection after transhiatal esophagectomy. *Am J Surg*, 1991; 162: 442-6.
74. Heitmiller R, Tseng E, Jones B. Prevalence of aspiration and laryngeal penetration in patients with unilateral vocal fold motion impairment. *Dysphagia*, 2000; 15: 184-7.
75. Splaingard M, Hutchins B, Sulton L, Chaudhuri G. Aspiration in rehabilitation patients: videofluoroscopy vs. bedside clinical assessment. *Arch Phys Med Rehabil*, 1988; 69: 637-40.
76. Avid J, Sacco R, Diamond B y otros. A new bedside endoscopic test of the motor and sensory components of swallowing. *Ann Otol Rhinol Laryngol*, 1998; 107: 378-87.
77. Lewin J, Hebert T, Putnam J, Dubrow R. Experience with the chin tuck maneuver in postesophagectomy aspirators. *Dysphagia*, 2001; 16: 216-9.
78. Hoffman H, McCulloch T. Anatomic considerations in the surgical treatment of unilateral laryngeal paralysis. *Head Neck*, 1996; 18: 174-87.
79. Bhattacharyya N, Batirel H, Swanson S. Improved outcomes with early vocal fold medialization for vocal fold paralysis after thoracic surgery. *Auris Nasus Larynx*, 2003; 30: 71- 5.
80. Bouchoucha M, Cugnenc P, Drevillon C y otros. Functional evaluation of gastric transplants used in esophageal reconstruction. *Dysphagia*, 1989; 4: 53-7.
81. Johansson J, Johnsson M, Groshen Ph, Walther B. Pharyngeal reflux after gastric pull-up esphagectomy with neck ans chest anastomoses. *J Thorac Cardiovasc Surg*, 1999; 118: 1078- 83.
82. Casson A, Powe J, Finley R. Functional results of gastric interposition following total esophagectomy. *Clin Nucl Med*, 1991; 16: 918-22.
83. Pfeiffer, H. Comunicación personal. Santa Fe, 2006.
84. Nishihira T, Oe H, Sugawara K, Sato Y, Endo Y y otros. Reconstruction of the thoracic esophagus with jejunal pedicled segments for cancer of the thoracic esophagus. *Dis Esophagus*, 1995; 8: 30-9.
85. Seineldín S, Luque A, Rojmam J, Forgoso M, Talarn C. Total esophagectomy without thoracotomy for the treatment of malignant esophageal tumors. *Dis Esophagus***,** 1989; 2: 119- 24.
86. Seineldín S y coautores. Broncoaspiración**.** En: Esofagectomía sin toracotomía. Rosario: UNR Editora, 1989; 153-5.
87. D´Journo X, Martín J, Ferraro P, Duranceau A. The esophageal remnant

alter gastric interposition. *Dis Esophagus*, 2008; 21: 377-88.
88. Rocha J, Ribeiro U, Sallum R, Szachnowicz S, Cecconello I. Barrett´s esophagus and carcinoma in the esophageal stump after esophagectomy with gastric pull-up in achalasia patients: a study based on 10 years follow-up. Annals Surg Oncology, 2008; 15: 2903-9.
89. McLarty A, Deschamps C, Trastek V y otros. Esophageal resection for cancer of the esophagus: long- term function and quality of life. *Ann Thorac Surg*, 1997; 63: 1568-72.
90. Gutschow C, Collard J, Romagnoli R, Salizzoni M, Hölscher A. Desnervated stomach as an esophageal substitute recovers intraluminal acidity with time. *Ann Surg*, 2001; 233: 509-14.
91. Aly A, Jamieson G. Reflux after oesophagectomy. *Br J Surg*, 2004; 91: 137-41.
92. Dresner S, Griffin S, Wayman J, Bennett M, Hayes N. Human model of duodenogastro-oesophageal reflux in the development of Barrett´s metaplasia. *Br J Surg*, 2003; 90: 1120-8.
93. Katsouilis I, Robotis I, Kouraklis G, Yannopoulos P. Duodenogastric reflux after esophagectomy and gastric pull-up: The effect of the route of reconstruction. *World J Surg*, 2005; 29: 174-81.
94. Armstrong D, Bennett J, Blum A y otros. The endoscopic assessment of esophagitis: a progress report on observer agreement. *Gastroenterology*, 1996; 111: 85-92.
95. Shibuya S, Fukudo S, Shineha R, Miyasaki S y otros. High incidente of reflux esophagitis observed by routine endoscopio examination alter gastric pull-up esophagectomy. *World J Surg*, 2003; 27: 580-3.
96. Bonavina L, Anselmino M, Ruol A, Bardini R, Borsato N, Peracchia A. Functional evaluation of the intrathoracic stomach as an esophageal substitute. *Br J Surg*, 1992; 72: 529-32.
97. Morton K, Karwande S, Davis R, Datz F, Lynch R. Gastric emptying after gastric interposition for cancer of the esophagus or hypopharynx. *Ann Thorac Surg*, 1991; 51: 759-63.
98. Okuyama M, Motoyama S, Maruyama K y otros. Proton pump inhibitors reliev and prevent symptoms related to gastric acidity after esophagectomy. *World J Surg*, 2008; 32: 246-54.
99. Collard J, Romagnoli R, Otte J, Kestens P. Erythromycin enhances early postoperative contractility of the denervated whole stomach as an esophageal substitute. *Ann Surg*, 1999;
100. 229: 337-43.
101. Olaciregui J. Curso de cirugía de esófago. Hospital Rawson, Buenos Aires, 1976.
102. Boyd A, Cukingnan R, Engelman R y otros. Esophagogastrostomy. Analysis of 55 cases. *J Thorac Cardiovasc Surg*, 1975; 70: 817-25.
103. Liedman B, Ruth M, Sandbeg N, Olbe L, Lundell L. Prevention of reflux after esophageal resection and reconstruction with a gastric tube. *Dis Esophagus*, 1994; 7: 188-92.
104. Ellis F. Experimental aspects of the surgical treatment of reflux esophagitis and esophageal stricture. *Ann Surg,* 1956; 143: 465-70.
105. D´Journo X, Martin J, Gaboury L, Ferraro P, Duranceau A. Roux-en-Y diversion for intractable reflux after esophagectomy. *Ann Thorac Surg*, 2008; 86: 1646-52.
106. Fekete F, Pateron D. Wath is the place of antrectomy with Roux-en-Y in the treatment of reflux disease? Experience with 83 total duodenal diversions. *World J Surg*, 1992; 16: 349-54.
107. Csendes A, Braghetto I, Burdiles P, Korn O. Roux-en-Y limb diversion as the first option for patients who have Barrett´s esophagus. *Chest Surg Cl N Am*, 2002; 12: 157-84.
108. Yoshida M, Iwatsuka M. Separated and pedicled wide gastric tube as and esophageal substitute**.** Dis Esophagus, 1988; 7: 451-4.

109. Thomas P, Fuentes P, Giudicelli R, Reboud E. Colon interposition for esophageal replacement: current indications and long-term function**.** Ann Thorac Surg, 1997; 64: 757- 64.
110. Hill A, Walsh T, Hamilton D y otros. Erythromycin improves emptying of the denervated stomach after oesophagectomy. *Br J Surg*, 1993; 80: 879-81.
111. Yildirim S, Köksal H, Celayir F y otros. Colonic interposition vs. gastric pull-up after total esophagectomy. J Gastrointest Surg, 2004; 8: 675-8.
112. DeMeester S. Colon interposition following esophagectomy. *Dis Esophagus*, 2001; 14: 169- 72.
113. Altorjay A, Kiss J, Paál B y otros. The place of gastro-jejuno-duonenal interposition following limited esophageal resection. *Eur J Cardiothorac Surg*, 2005; 28: 296-300.
114. Domreis J, Jobe B, Aye R, Deveney K, Sheppard B, Deveney C. Management of long-term failure after colon interposition for benign disease. *Am J Surg*, 2002; 183: 544-6.
115. Washer G, Gear M, Dowling B y otros. Randomized prospective trial of Roux-en-Y duodenal diversion versus fundoplication for severe reflux oesophagitis. *Br J Surg*, 1984; 71: 181-4.
116. Kim S, Gotway M, Webb W, Gordon R, Golden J. Tracheal compression by the stomach following gastric pull-up. *Chest*, 2002; 121: 998-1001.
117. Miller K, Kaplan B, Shepherd R. Severe tracheal compression causing respiratory failure after transhiatal esophagectomy. *Ann Thorac Surg*, 2010; 89: 977-9.
118. Park J, E Edell. Dynamic airway collapse: distinct from tracheomalacia. *J Bronchol*, 2005; 12: 143-6.
119. 114 Cerfolio R, Allen M, Deschamps C *et al***.** Postoperative chylothorax. J Thorac Cardiovasc Surg**,** 1996; 112: 1361-6.
120. Johnstone D. Postoperative chylothorax. Chest Surg Cl N Ame**,** 2002; 12: 597-603.
121. Bolger C *et al***.** Chylothorax after esophagectomy. Br J Surg, 1991; 78: 587-91.
122. Orringer M. Quilotórax. En: Seineldín S y colab. Esofagectomía sin toracotomía**.** Rosario: UNR Editora, 1989; 148-51.
123. Merigliano S, Molena D, Ruol A *et al***.** Chylothorax complicating esophagectomy for cancer: a plea for early thoracic Duct ligation**.** *J Thorac Cardiov Surg***,** 2000; 119: 453-7.
124. Vázquez M, Agostini J, Cordero S, Riva O, Cosentino R, Fodaro L. Síndromes torácicos quirúrgicos**.** Buenos Aires: Médica Panamericana, 1970; 49-52.
125. Dougenis D. Management of chylothorax complicating extensive esophageal resection. Sug Gyn & Obstet**,** 1992; 174: 504-8.
126. Dugue L, Sauvanet A, Farges O *et al***.** Output of chyle as an indicator of treatment for chylothorax complicating esophagectomy. Br J Surg**,** 1998; 85: 1147-9.
127. Collard J, Laterre P, Boemer F y otros. Conservative treatment of postsurgical lymphatic leaks with somatostatin-14. Chest**.** 2000; 117: 902-5123.
128. Merrigan B, Winter D, O´Sullivan G. Chylothorax. Br J Surg**.** 1997; 84: 15-20.
129. Gunnlaugsson C, Iannettoni M, Yu B, Chepeha D, Teknos T. Management of chyle fistula utilizing thoracoscopic ligation of the thoracic duct. J Otorhinolaryngol Relat Spec**.** 2004; 66: 148-54.
130. Orringer M, Bluett M, Deeb M. Aggressive treatment of chylothorax complicating transhiatal esophagectomy withouth thoracotomy. Surgery**,** 1988; 104: 720-26.
131. Boyd A. Chylothorax. En: Hood, M. Surgical diseases of the pleura and chest wall**.** Philadelphia: WB Saunders Co., 1986; 172-83.
132. Patterson G, Todd T, Delarue N y otros. Supradiaphragmatic ligation of the

thoracic duct in intractable chylous fistula. Ann Thorac Surg**,** 1981; 32: 44-9.
133. van Pernis P. Variation of the thoracic duct. Surgery**,** 1949; 26: 308-11.
134. Bonavina L, Saino G, Bona D, Abraham M, Peracchia A. Thoracoscopic management of chylothorax complicating esophagectomy. J Laparoendosc Adv Surg Tech**,** 2001; 11: 367-9.
135. Inderbitzi R, Krebs T, Stirnemann P, Althaus U. Treatment of postoperative chylothorax by fibrin glue application under thoracoscopic view with use of local anaesthesia. *J Thorac Cardiovasc Surg***.** 1992; 104: 209-10.
136. Stenzl W, Rigler B, Tscheliessnigg K y otros. Treatment of postsurgical chylothorax with fibrin glue. Thorac Cardiovasc Surg 1983; 31: 35-6.
137. Kent R, Pinson T. Thoracoscopic ligation of the thoracic duct. Surg Endosc, 1993; 7: 52-3.
138. Takeo S, Yamasaki K, Takagi M, Nakashima A. Thoracoscopic ultrasonic coagulation of thoracic duct in management of postoperative chylothorax. Ann Thorac Surg**.** 2002; 74: 263-5.
139. Icaza O, Andrews K, Kuhnke M. Laparoscopic ligation of the thoracic duct in management of chylothorax**.** J Laparoendosc Adv Surg Tech A**,** 2002; 12: 129-33.
140. Schumacher G, Weidemann J, Langrehr J, Jonas S y otros. Transabdominal ligation of the thoracic duct as treatment of choice for postoperative chylothorax after esophagectomy. Dis Esophagus**,** 2007; 20: 19-23.
141. Vassallo B, Cavadas D, Beveraggi E, Sivori E. Treatment of postoperative chylothorax through laparoscopic thoracic duct ligation. Eur J Cardiothorac Surg**,** 2002; 21: 556-7.
142. Lamb P, Dresner S, Robinson S, Griffin S. Chylous ascites complicating esophagectomy. Dis Esophagus, 2001; 14: 67-9.
143. Ablan C, Littooy F, Freeark R. Postoperative chylous ascites: diagnosis and treatment. A series report and literature review. Arch Surg**,** 1990; 125: 270-3.
144. Moore F, Feliciano D, Adrassy R y otros. Early enteral feeding compared with parenteral reduce postoperative septic complications. The results of a meta-analysis. **Ann Surg**, 1992; 216: 172-83.
145. Guillem P, Billeret V, Houcke M y otros. Successful management of post esophagectomy chylothorax/chyloperitoneum by etilefrine. Dis Esophagus, 1999; 12: 155-6.
146. Fahimi H, Casselman F, Mariani M et al**.** Current management of postoperative chylothorax. Ann Thorac Surg, 2001; 71: 448-51.
147. Graham D, McGahren E, Tribble C et al**.** Use of video-assisted thoracic surgery in the treatment of chylothorax. Ann Thorac Surg**,** 1994; 57: 1507-12.
148. Selle J, Snyder W, Schreiber J. Chylothorax: indications for surgery. Ann Surg**,** 1973; 177: 245-9.
149. Wurnig P, Hollaus P, Ohsuka T et al. Thoracoscopic direct clipping of the thoracic duct for chylopericardium and chylothorax. Ann Thorac Surg, 2000; 70: 1662-5.
150. MacGrath E, Blades Z. Anderson P. Chylothorax: Aeteology, diagnosis and therapeutic. Respiratory Medicine, 2010;104:1-8.
151. Bemelman W, Brummelkamp W, Bartelsman J. Endoscopic balloon dilatation of the pylorus after esophagogastrostomy without a drainage procedure. *Surg, Gynecol & Obstet*, 1990; 170: 424-6.
152. Bemelman W, Taat C, Slors J, van Lanschot J, Obertop H. Delayed postoperative emptying after esophageal resection is dependent on the size of the gastric substitute. *J Am Coll Surg*, 1995; 180: 461-4.
153. Collard J, Romagnoli R, Otte J y otros. The denervated stomach as an esophageal substitute is a contractil organ. *Ann Surg*, 1998; 227: 33-9.

154. Hoyos A, Litle V, Luketich J. Minimally invasive esophagectomy. *Surg Clin N* 2005; 85: 631- 47.
155. Barbier P, Becker C, Wagner H. Esophageal carcinoma: patient selection for transhiatal esophagectomy. A prospective analysis of 50 consecutive cases. *World J Surg*, 1988; 12: 263-9.
156. Trentino P, Pompeo E, Nofroni J, Francioni F, Rapacchietta S y otros. Predictive value of early postoperative esophagoscopy for occurrence of benign stenosis after cervical esophagogastrostomy. Endoscopy**,** 1997; 29: 840-4.
157. Bardini R, Bonavina L, Asolati M, Ruol A y otros. Single-layered cervical esophageal anastomoses: A prospective study of two suturing techniques. *Ann Thorac Surg*, 1994; 58: 1087- 90.
158. Katariya K, Harvey J, Pina E. Complications of transhiatal esophagectomy. *J Surg Oncol* 1994; 57: 157-63.
159. Agrawal S, Deshmuk S, Patil P y otros. Intrathoracic anastomosis after esophageal
160. resection for cancer. *J Surg Oncol*, 1996; 63: 52-6.
161. 155. Sauvanet A, Baltar J, Mee J. Diagnosis and conservative management of intrathoracic leakage after esophagectomy. Br J Surg, 1998; 85: 1446-9.
162. 156. Ancona E, Bardini R, Nosadini A y otros. Esophagogastric anastomotic leakage. *Int Surg*, 1982; 67: 143-5.
163. 157. Law S, Fox M, Wong J. Risk analysis in resection of squamous cell carcinoma of the esophagus. *World J Surg*, 1994; 18: 339-46.
164. 158. Korst R, Port J, Lee P, Altorki N. Intrathoracic manifestations of cervical anastomotic leaks after transthoracic esophagectomy for carcinoma. *Ann Thorac Surg*, 2005; 80: 1185-90.
165. 159. Briel J, Tamhankar A, Hagen J, DeMeester S y otros. Prevalence and risk factors for ischemia, leak, and stricture of esophageal anastomosis: gastric pull-up versus colon interposition. *J Am Coll Surg*, 2004; 198: 536-41.
166. 160. Bruce J, Krukoswski H, Al-Khairy G, Russell E, Park G. Systematic review of the definition and measurement of anastomotic leak after gastrointestinal surgery. *Br J Surg*, 2001; 88: 1157-68.
167. 161. Casson G, Porter G, Veugelers P. Evolution and critical appraisal of anastomotic technique following resection of esophageal adenocarcinoma. *Dis Esophagus*, 2002; 15: 296-302.
168. 162. Jacobi C, Zieren H, Zieren J, Müller J. Is tissue oxygen tension during esophagectomy a predictor of esophagogastric anastomotic healing?. *J Surg Res*, 1998; 74: 161-4.
169. 163. Peracchia A, L Bonavena. Carcinoma del cardias. Milán- 1999; 141-56.
170. 164. Lerut T, Coosemans W, Decker G, De Leyn P, Nafteux P, and van Raemdonck D. Anastomotic complications after esophagectomy. Digest Surg, 2002; 19: 92-8.
171. 165. Liebermann-Meffert D, Meier R, Siewert J. Vascular anatomy of the gastric tube used for esophageal reconstruction. Ann Thorac Surg, 1992; 54: 1110-15.
172. 166. Deshmane V, Shinde S. The cervical esophagogastric anastomotic leak. *Dis Esophagus*, 1994; 7: 42-6.
173. 167. Schilling M, Mettler D, Redaelli C, Büchler M. Circulatory and anatomic differences among experimental gastric tubes as esophageal replacement. *World J Surg***,** 1997; 21: 992-7.
174. 168. Collard J, Romagnoli R, Goncette L, Otte J, Kestens P. Terminalized semimechanical side-to-side suture technique for cervical esophagogastrostomy. *Ann Thorac Surg*, 1998; 65: 814-7.
175. 169. Fok M, Cheng S, Wong J. Pyloroplasty versus no drainage in gastric replacement of the esophagus. *Am J Surg*, 1881; 162: 447-52.
176. 170. Bemelman W, Taat C, Slors J, van Lanschot J, Obertop H. Delayed

postoperative emptying after esophageal resection is dependent on the size of the gastric substitute. *J Am Coll Surg*, 1995; 180: 461-4.

177. 171. Goldminc M, Maddern G, Le Prise E, Meunier B y otros. Oesophagectomy by a transhiatal approach or thoracotomy: A prospective randomized trial. *Br J Surg*, 1993; 80: 367-70.

178. 172. Chu K, Law S, Fok M, Wong J. A prospective randomized comparison of transhiatal and transthoracic resection for lower-third esophageal carcinoma. *Am J Surg*, 1997; 174: 320-4.

179. 173. Orringer M, Sloan H. Substernal gastric bypass of the excluded thoracic esophagus for palliation of esophageal carcinoma. *J Thorac Cardiovasc Surg*, 1975; 70: 836-42.

180. 174. Young M, Deschamps C, Trastek V, Allen M y otros. Esophageal reconstruction for benign disease: Early morbidity, mortality and functional results. Ann Thorac Surg, 2000; 70: 1651-5.

181. 175. Peracchia A, Bardini R, Ruol A y otros. Esophagovisceral anastomotic leak. A prospective stastical study of predisposing factors. *J Thorac Cardiovasc Surg*, 1988; 95: 685-91.

182. 176. Chana J, Chen H, Sharma R, Gedebou T, Feng G. Microsurgical reconstruction of the esophagus using supercharget pedicled jejunum flaps: special indications and pitfalls. *Plast Reconstr Surg,* 2002; 110: 742-50.

183. 177. Postlethwait R, Deaton R, Bradshaw H, Williams R. Esophageal anastomosis: types and methods of suture. Surgery**,** 1950; 45: 537-42.

184. 178. Dewar L, Gelfand G, Finley R, Evans R y otros. Factors affecting cervical anastomotic leak and stricture formation following esophagogastrectomy and gastric tube interposition. *Am J Surg*, 1992; 163: 484-9.

185. 179. Zieren H, Muller J, Pichlmaier H. Prospective randomized study of one or two layer anastomosis following oesophageal resection and cervical oesophagogastrectomy. Br J Surg, 1993; 80: 608-11.

186. 180. Mathisen D, Grillo H, Wilkins E y otros. Transthoracic esophagectomy. A safe approach to carcinoma of the esophagus. Ann Thorac Surg, 1988; 45: 137-43.

187. 181. Fox M, Ah-Chong K, Cheng S, Wong J. Comparision of a single-layer continuous hand-sewn method and circular stapling in 580 oesophageal anastomoses. *Br J Surg*, 1991; 78: 342-5.

188. 182. Orringer M, Marshall B, Iannettoni M. Eliminating the cervical esophagogastric anastomotic leak with a side-to-side stapled anastomosis**.** J Thorac Cardiovasc Surg, 2000; 119: 277-88.

189. 183. Choi H, Law S, Chu K, Wong J. The value of neck drain in esophageal surgery: A randomized trial. *Dis Esophagus*, 1998; 11: 40-2.

190. 184. Miller J, Jain M, de Gara C, Morgan D, Urschel J. Effect of surgical experience on results of esophagectomy for esophageal carcinoma. J Surg Oncol**,** 1997; 65: 20-1.

191. 185. Mathew G, Myers J, Watson D, Devitt P, Jamieson G. Motility across esophageal anastomoses after esophagectomy or gastrectomy. Dis Esophagus, 1999; 12: 276-82.

192. 186. Orringer M, J Lemmer. “Early dilatation in the treatment of esophageal disruption”. Ann Thorac Surg**,** 1986; 42: 536-9.

193. 187. Pieri J, de Graff P, van Vroonhoven T, Obertop H. Healing of the cervical esophagogastrostomy. *J Am Coll Surg***,** 1999; 188: 448-54.

194. 188. Morita M, Ikeda K, Sugiyama M, Saeki H y otros. Repair using the pectoralis major muscle flap for anastomotic leakage after esophageal reconstruction via the subcutaneous route. Surgery**,** 2010; 147: 212-8.

195. 189. Heitmiller R, McQuone S, Graham S, Hoffman S. The utility of the pectoralis myocutaneous flap in the management of select cervical

esophageal anastomotic complications. *J Thorac Cardiovasc Surg*, 1998; 115: 1250-4.
196. 190. Schilling M, Readelli C, Maurer C and others. Gastric microcirculatory changes during gastric tube formation: Assessment with laser Doppler flowmetry. J Surg Res 1996;62:125-9.
197. 191. Boyle N, Pearce A, Hunter D and others. Intraoperative scanning laser Doppler flowmetry in the assessment of gastric tube perfusion during esophageal resection. J Am Coll Surg 1999;188:498-502.
198. 192. Pieri J, de Graaf P, Poen H, and others. Impaired healing of cervical esophagogastrostomies can be predicted by estimation of gastric serosal blood perfusion by laser Doppler flowmetry. Eur J Surg 1994;160:599-603.
199. 193. Urschel J. Ischemic conditioning of the stomach may reduce the incidence of
200. esophagogastric anastomotic leaks complicating esophagectomy: A hypothesis. Dis Esophagus 1997;10:217-9.
201. 194. Matsubara T, Ueda M, Nakajima T, and others. Elongatec stomach roll with vascular microanastomosis for reconstruction of the esophagus after pharyngolaryngoesophagectomy. J Am Coll Surg 1995;180:613-15.
202. 195. Matsuzaki Y, Edagawa E, Maeda M, and others. Beneficial effect of prostaglandin E1 on blood flow to the gastric tube after esophagectomy. Ann Thorac Surg 1999;67:908-10.
203. 196. Swisher G, De Ford L, Merrimam K, Walsh G y otros. Effect of operative volume on morbidity, mortality and hospital use after esophagectomy for cancer. J Thorac Cardiovasc Surg**,** 2000; 119: 1126-34.
204. 197. Pieri J, de Graff P, Poen H y otros. Incidence and management of benign anastomotic stricture after cervical oesophagogastrostomy. Br J Surg**,** 1993; 80: 471-4.
205. 198. Schilling M, Mettler D, Redaelli C, Büchler M. Circulatory and anatomic differences among *experimental gastric tubes as esophageal replacement. World J Surg**,** 1997; 21: 992-7.*
206. 199. Wang L, Huang M, Chien K. Gastric substitution for resecable carcinoma of the esophagus: An análisis of 368 cases. Ann Thorac Surg**,** 1992; 53: 289-94.
207. 200. Crestanello J, Deschamps C, Cavissi S y otros. Selective management of intrathoracic anastomotic leaks after esophagectomy. J Thorac Cardiovasc Surg, 2005; 129: 254-60.
208. 201. Kiernan P, Hernández A, Byrne W, Bloom R y otros. Descending cervical mediastinitis. Ann Thorac Surg**,** 1998; 65: 1483-8.
209. 202. Seybold W, Johnson M, Leary W. Perforation of the esophagus: an analysis of 50 cases and a account of experimental studies. Surg Clin N Am**,** 1950; 30: 1155-83.
210. 203. Peracchia A, Bonavena L. Carcinoma del cardias**.** Milán: STUDIO TIPOGRAFICO SP, 1999; 146-56.
211. 204. *Estrera A, Landay M, Grisham J y otros. Descending necrotizing mediastinitis. Surg, Gyn & Obstet, 1983; 157: 545-52.*
212. 205. Kakavoulis T, Avgoustou C, Koniaris H, Penlidis P. Subcutaneous esophagojejunal reconstruction in the management of esophagogastric anastomotic leak: a staged procedure. *Dis Esophagus*, 2005; 18: 345-8.
213. 206. Obertop H, Bosscha K, de Graff P. Mediastinitis from anastomotic disruption after esophageal resection and reconstruction for cancer: results of salvage surgery. *Dis Esophagus*, 1994; 7: 184-7.
214. 207. Gockel I, Kneist W, Junginger T. Influence of splenectomy on perioperative morbidity and long-term survival after esophagectomy in patients with esophageal carcinoma. Dis Esophagus, 2005; 18: 311-5.
215. 208. Nishimaki T, Ono K, Tada T, Hatakeyama K. Successful primary

reinforced repair of esphageal perforation usind a pedicled omental graft through a transhiatal approach. *Dis Esophagus*, 2001; 14: 155-8.
216. 209. Wheatley M, Stirling M, Kirsh M y otros. Descending necrotizing mediastinitis: transcervical drainage is not enough. Ann Thorac Surg**,** 1990; 49: 780-4.
217. 210. Morita, M. Lesiones traqueales. XVIII Curso Internacional de Cáncer de Esófago. Capítulo Argentino del American College of Surgeons. Buenos Aires, 2009.
218. 211. De Antón R, Durán Figueroa L, Loviscek M, Caracoche M, Giménez M. Uso de stent autoexpandible y malla biológica como tratamiento de fístulas complejas post-esofagectomía. 80º Congreso Argentino de Cirugía. Buenos Aires, 2009.
219. 212. Orringer M. Complicaciones de la cirugía esofágica. En: Zuidema G, Ch Yeo. Cirugía del aparato digestivo**.** 5ª ed. Vol I: Esófago. Buenos Aires: Médica Panamericana. 2005; Pag. 521.
220. 213. Magee M, Landrenegu R, Keenan R y otros. Peripheral athero-embolism from de aorta complicating transhiatal esophagectomy. Am J Surg**,** 1994; 60: 634-5.
221. 214. Gockel I, Kneist W, Junginger T. Influence of splenectomy on perioperative morbidity and long-term survival after esophagectomy in patients with esophageal carcinoma. Dis Esophagus**,** 2005; 18: 311-15. 203.
222. 215. Graviliu D, Dor J, Reboud E, Noirclerc M, Chauvin G. L´OE sophagoplastie. *Encyclopedie Medico-Chirurgicale* – París. Fasc. 40215.
223. 216. Mineo T, Cristino B, Ambrogi B. Paraplegia alter surgery of the thoracic esophagus. **J Thorac Cardiovasc Surg,** 1998; 116: 653-8.
224. 217. Zantl N, Stein H, Brücher D, Bartels H, Siewert J. Ischemic spinal cord syndrome after transthoracic esophagectomy: two cases of a rare neurologic complication. *Dis Esophagus***,**
225. 2000; 13: 328-32.
226. 218. Djurberg H, Haddad M. Anterior spinal artery syndrome. Paraplegia following segmental ischaemic injury to the spinal cord after esophagectomy. *Anaesthesia**,*** 1995; 50: 345-8.
227. 219. Boedeker H, Schmidt J, Zirngibl H. Anterior spinal artery syndrome after thoracoabdominal esophagus resection. A rare complication. J Chirurgica**,** 1997; 68: 902-5.
228. 220. Attar S, Hankins J, Turney Z, Krasna M, McLaughlin J. Paraplegía after thoracotomy: Report of five cases and review of the literature**.** *Ann Thorac Surg***,** 1995; 59: 1410-16.
229. 221. Wada E, Yonenobu K, Ebara S, Ono K. Epidural migration of hemostatic agents as a cause of posthoracotomy paraplegia. *J Neurosurg***,** 1993; 78: 658-60.
230. 222. Wadouh F, Lindenmann E, Arndt C *et al***.** The artery radicularis magna anterior as a decisive factor influencing spinal cord damage during aortic occlusion. *J Thorac Cardiovasc Surg***,** 1984; 88: 1-10.
231. 223. Costello T, Fisher A. Neurological complications of abdominal aortic reconstruction. Surgery, 1983; 93: 91-6.
232. 224. Faig J, Busse O, Salbeck R. Vertebral body infarction as a confirmatory sign of spinal cord ischemic stroke. *Stroke***,** 1998; 29: 239- 43.
233. 225. Walker W. Paraplegia associated with thoracotomy. *Ann Thorac Surg***,** 1990; 50: 178-81.
234. 226. Trastek V, Pairolero P, Allen M, Deschamps C. Unusual complications of pulmonary resection. *Chest Surg Clin N Amer***,** 1992; 2: 853-61.
235. 227. Orringer M. Esofagectomía transhiatal sin toracotomía. En: Zuidema G, Ch Yeo. Cirugía del aparato digestivo**.** 5ª ed. Buenos Aires: Médica Panamericana, 2005; Pag. 478.
236. 228. Younes R, Gross J, Aguiar S, Haddad F, Deheinzelin D. When to remove a chest tube?. A randomized

study with subsequent prospective consecutive validation**.** *J Am Coll Surg***,** 2002; 195: 658-62.
237. 229. Lagarde S, Omloo J, Ubbink D, Busch O, Obertop H, van Lanchot J. Predictive factors assocated with prolonged chest drain production after esophagectomy. *Dis Esophagus***,** 2007; 20: 24-8.
238. 230. Tachibana M, Kinugasa S, Yoshimura H *et al***.** Does fibrin glue reduce lymph leakage (pleural efusión) after extended esophagectomy?. World J Surg**,** 2003; 27: 776-81.
239. 230. Cho S, Won Kim J, Lee H, Lee E. Intramural hematoma of gastric tuve after Ivor Lewis operation. Ann Thorac Surg**,** 2010; 89: 2016-7.
240. 231. Franceschi A, Mariette C, Balon J, Fabre S, Triboulet J. Hernie diaphragmatic aprés oesophagectomie: a propos de deux cas et revue de la littérature**.** Ann Chir**,** 2002; 127: 62-4232.
241. 232. Cortina J, Moreno Elola A, Fundora I, Calvo J, Sesma A, Manrique A, Moreno E. Diaphragmatic herniation of the colon after transhiatal esophagectomy. Abstract N° 552. Dis Esophagus**,** 2004; 17: 155.
242. 233. Orringer M. Transhiatal esophagectomy without thoracotomy. En: Orringer-Zuidema- Shackelfords. Surgery of the Alimentary Tract**.** 4th ed. Vol. I: The Esophagus. Philadelphia: Saunders & Co., 1996; 14-15.
243. 234. Aly A, Watson D. Diaphragmatic hernia after minimally invasive esophagectomy. Dis Esophagus, 2004; 17: 183-6.
244. 235. Cordero J, Moores D. Thoracic herniation of the transverse colon after transhiatal oesophagectomy. J Thoracic Cardiovasc Surg**,** 2000; 120: 416.
245. 236. Fumagalli U, Rosati M, Caputo M, Bona S, Zago M, Lutmann F, Peracchia A. Diaphragmatic acute massive herniation after laparoscopic gastroplasty for esophagectomy. Dis Esophagus**,** 2006; 19: 40-3.
246. 237. Heitmiller R, Gillinov M, Jones B. Transhiatal herniation of colon after esophagectomy and gastric pull-up. Ann Thorac Surg**,** 1997; 63: 554-6.
247. 238. Ferreira E. Esofagectomía subtotal e esofagogastroplastia transmediastinal posterior sem toracotomía no tratamento do megaesófago. Teses Fac. Medicina, Univ. de Sao Paulo, Brasil, 1975.
248. 239. Dujovne P, Rueda J, Vega D, Cereceda P, Díaz-Zorita B, Pérez Ferreira J, García Sabrido J. Post-esophagectomy diaphragmatic hernia: An uncommon complication. Abstract N° 551. Dis Esophagus, 2004; 17: 156.
249. 240. Hamaloglu E, Topaloglu S, Törer N. Diaphragmatic herniation arter transhiatal
250. esophagectomy. Dis Esophagus, 2002; 15: 186-8.
251. 241. Reich H, Lo A, Harvey J. Diaphragmatic hernia following transhiatal esophagectomy. Scand J Thorac Cardiovasc Surg, 1996; 30: 101-3.
252. 242. van Sandick J, Knegjensm J, van Lanschot J, Obertop H. Diaphragmatic herniation following oesophagectomy***.*** *Br J Surg***,** 1999; 86: 109-12.
253. 243. Kearney T, Dang C. Diabetic and endocrine emergencies. *Postgrad Med J*, 2007; 83: 79-86.
254. 244. Yuan Y, Hu Y, Xie T and Zhao Y. Myxedema coma after esophagectomy. Ann Thorac Surg, 2010;90:295-7.
255. 245. Barkley Ch, Orringer M, Iannettoni M, Yee J. Challenges in reversing esophageal discontinuity operations. *Ann Thorac Surg*, 2003; 76: 989-95.
256. 246. Rocha E, Ribeiro U, Sallum R, Szachnowicz S, Cecconello I. Barrett´s esophagus and carcinoma in the esophageal stump after esophagectomy with gastric pull-up in achalasia patients: a study based on 10 years follow-up. *Ann Surg Oncol*, 2008;15: 2903-9.
257. Maingot P. *Operaciones abdominales*. 10ª ed. Tomo I. Buenos

Aires - Médica Panamericana, 1998; 973-4.
258. Orringer M, Marshall B, Stirling M. Transhiatal esophagectomy for benign and malignant disease. *J Thoracic Cardiovasc Surg*, 1993; 105: 265-77.
259. Lambers C, Bijlstra A, Harris A. Octeotride, a long-acting somatostatin analog, in the management of postoperative Dumping syndrome. *Dig Dis Sci*, 1993; 38: 359-62.
260. Woodward E, O´Dorisio T, Williams S. Treatment of nonendocrine gastrointestinal disorders with octeotride acetate. *Metabolism* 1990; 39: 176-180.
261. Huber O, Pellegrini C. Alkaline reflux gastritis: An analysis of the failures of biliary diversion procedures. *Problems in General Surgery* 1993; 10: 281-289.
262. Schuetz J. Long-term outcomes following esophagectomy. *Chest Surg Cl N Am*, 2000; 10: 639-48.
263. Collard J, Romagnoli R, Otte J, Kestens P. The denervated stomach as an esophageal substitute is a contractile organ. *Ann Surg*, 1998; 227: 33-9.
264. Kraft R, Fry W, Deweese M. Postvagotomy gastric atony. *Arch Surg*, 1964; 88: 865-74.
265. Johansson J, Johnsson F, Groshen S, Walther B. Pharyngeal reflux after gastric pull-up esophagectomy with neck and chest anastomosis. *J Thorac Cardiovasc Surg*, 2000; 118: 1078-83.
266. Bonavina L, Anselmino M, Ruol A, Bardini R, Borsato N, Peracchia A. Functional evaluation of the intrathoracic stomach as an esophageal substitute. *Br J Surg*, 1992; 72: 529-32.
267. Lee H, Kim M, Lee J y otros. Intrathoracic gastric emptying of solid food after esophagectomy for esophageal cancer. *Ann Thorac Surg*, 2005; 80: 443-7.
268. Velanovich V. Esophagogastrectomy without piloroplasty. *Dis Esophagus*, 2003; 16:
269. 243-5.
270. Sutcliffe R, Forshaw M, Tandon A y otros. Anastomotic strictures and delayed gastric emptying after esophagectomy: incidence, risk factors and management. *Dis Esophagus*, 2008; 21: 712-7.
271. Martin J, Federico J, McKelvey A, Kent M, Fabian Th. Prevention of delayed gastric emptying after esophagectomy: A single center´s experience with botulinum toxin. *Ann Thorac Surg*, 2009; 87: 1708-14.
272. Bains M. Complications of abdominal right-thoracic (Ivor Lewis) esophagectomy. *Chest Surg Cl N Am*, 1997; 7: 587-99.
273. DeMeester T, Kauer W. Esophageal reconstruction: The colon as an esophageal substitute. *Dis Esophagus*, 1995; 8: 20-9.
274. Kotsis L, Krisár Z, Orbán K, Csekeö A. Late complications of coloesophagoplasty and long-term features of adaptation. *Eur J Cardiothorac Surg*, 2002; 21: 79-83.
275. Schuetz J. Long-term outcomes following esophagectomy. *Chest Surg Cl N Am*, 2000; 10: 639-48.
276. Collard J, Otte J, Reynaert M y otros. Quality of life three years or more after esophagectomy for cancer. *J Thoracic Cardiovasc Surg*, 1992; 104: 391-4.
277. McLarty A, Deschamps C, Trastek V y otros. Esophageal resection for cancer of the esophagus: Long-term function and quality of life. *Ann Thorac Surg*, 1997; 63: 1568-72.
278. Sauvanet A, Baltar J, Mee J. Diagnosis and conservative management of intrathoracic leakage after esophagectomy. *Br J Surg*, 1998; 85: 1446-9.
279. Marjanovic G, Schrag H, Hopt U, Fischer A. Endoscopic bougienage of benign anastomotic strictures in patients after esophageal resection: the effect of the extent of stricture on bougienage results. *Dis Esophagus*, 2008; 21: 551-7.
280. Orringer M, Marshall B, Iannettoni M. Eliminating the cervical esophagogastric anastomotic leak with a side-to-side stapled anastomosis. *J Thorac Cardiov Surg*, 2000; 119: 277-88.

281. Pieri J, de Graaf P, Poen H, Van der Tweel I, Overtrop H. Incidence and management of benign anastomotic stricture after cervical esophagogastrostomy. *Br J Surg*, 1993; 80:471-4.
282. Pieri J, de Graaf P, Poen H, Van der Tweel I, Overtrop H. Impaired healing of cervical oesophagogastrectomies can be predicted by estimation of gastric serosal blood perfusion by laser Doppler flowmetry. *Eur J Surg*, 1994; 160: 599-603.
283. Lerut T, Coosemans W, De Leyn D, van Raemdonck D. Gastroplasty: yes or no to gastric drainage procedure. *Dis Esophagus*, 2001; 14: 173-77.
284. Briel J, Tamhankar A, Hagen J, DeMeester S y otros. Prevalence and risk factors for ischemia, leak, and stricture of esophageal anastomosis: gastric pull-up versus colon interposition. *J Am Coll Surg*, 2004; 198: 536-41.
285. Honkoop P, Siersema P, Tilanus H, Stassen L y otros. Benign anastomotic strictures after transhiatal esophagectomy and cervical esophagogastrostomy: risk factors and management. *J Thorac Cardiovasc Surg*, 1996; 111: 1141-8.
286. Savary M, Haury J, Monnier P. Deglutition disorders: diagnosis and treatment. *Rev Med Suisse Romande*, 1986; 106: 313-41.
287. Trentino P, Pompeo E, Nofroni I y otros. Predictive value of early postoperative esophagoscopy for occurrence of benign stenosis after cervical esophagogastrostomy. *Endoscopy*, 1997; 29: 840-4.
288. Kinoshita Y, Udagawa H, Tsutsumi K, Ueno M, Mine S, Ehara K. Surgical repair of refractory strictures of esophagogastric anastomoses caused by leakage following esophagectomy. *Dis Esophagus*, 2009; 22: 427-33.
289. Heitmiller R, Fischer A, Liddicoat J. Cervical esophagogastric anastomosis: results following esophagectomy for carcinoma. *Dis Esophagus*, 1999; 12: 264-9.
290. Reed C. Pitfalls and complications of esophageal prosthesis, laser therapy and dilation. *Chest Surg Cl N Am*, 1997; 7: 623-36.
291. Goldstein J, Barkin J. Comparison of the diameter consistency and dilating force of the controlled radial expansion balloon catheter to the conventional balloon dilators. *Gastroenterol*, 2000;95:3423-7.
292. Blackmon S, Correa A, Wynn B y otros. Propensity matched analysis of three techniques for intrathoracic esophagogastric anastomosis. *Ann Thorac Surg*, 2007; 83: 1805-13.
293. American Society for Gastrointestinal Endoscopy. Esophageal dilation: Guidelines for clinical application. *Gastrointest Endosc*, 1991; 39: 122-29.
294. Ahlquist D, Gostout C, Viggiano T y otros. Endoscopic laser palliation of malignant dysphagia: a prospective study. *Mayo Clin Proc*, 1987; 62: 867-70.
295. Kochhar R, Makharia G. Usefulness of intralesional triamcinolone in treatment of benign esophageal strictures. *Gastrointest Endosc*, 2002; 56: 829-34.
296. Lee M, Kubick C, Polhamus C, Brady C, Kadakia S. Preliminary experience with endoscopic intralesional steroid injection therapy for refractory upper gastrointestinal strictures. *Gastrointest Endosc*, 1995; 41: 598-601.
297. Ott C, Ratiu N, Endlicher E y otros. Self-expanding Polyflex plastic stents in esophageal disease: various indications, complications, and outcomes. *Surg Endosc*, 2007; 21: 889-96.
298. Hordijk M, Siersema P, Tilanus H, Kuipers E. Electrocautery therapy for refractory anastomotic strictures of the esophagus. *Gastrointest Endosc*, 2006; 63: 157-63.
299. Schubert D, Kuhn R, Lippert H, Pross M. Endoscopic treatment of benign gastrointestinal anastomotic strictures using argon plasma coagulation in combination with diathermy. *Surg Endosc*, 2003; 17: 1579-82.

300. Tulman A, Boyce H. Complications of esophageal dilation and guidelines for their prevention. *Gastrointest Endosc*, 1981; 27: 229-34.
301. Kochman M, McClave S, Boyce H. The refractory and the recurrent esophageal stricture: a definition. *Gastrointest Endosc*, 2005; 62: 474.5.
302. Demergasso F, Piazza M. Trapezius myocutaneous flap in reconstructive surgery for head and neck cancer: An original technique. *Am J Surg*, 1979; 138: 533-7.v.
303. Dakkak M, Bennett J. A new dysphagia score with objetive validation. *J Clin Gastroenterol*, 1992; 14: 99-100.
304. Cooke D, Lin G, Lau Ch, Zhang L, Si M, Lee J, Pickens A, Orringer M. Analysis of cervical esophagogastric anastomotic leaks after transhiatal esophagectomy: Risk factors, presentation, and detection. *Ann Thorac Surg*, 2009; 88: 177-85.
305. Honkoop P, Siersema P, Tilanus H, Stassen L y otros. Benign anastomotic strictures after transhiatal esophagectomy and cervical esophagogastrostomy: risk factors and
306. management. *J Thorac Cardiovasc Surg*, 1996; 111: 1141-8.
307. Langdon D. The rule of three in esophageal dilation. *Gastrointest Endosc*, 1997; 45: 111- 14.
308. Graham W, Royster H. Simplified cervical esophagostomy for long term extraoral feeding. Surg Gynecol Obstet. 1967;125:127-8.
309. Rueth N, Lee N, Shawn G, Stranberg S et al. Pharyngostomy tubes for gastric conduit decompression. J Thorac Cardiov Surg. 2010; 12:1-4.
310. Webb W. Technique of esophageal dilation. *Chest Surg Cl N Am*, 1995; 5: 481-8.
311. De Delva P, Morse C, Austen W, Gaissert H y otros. Surgical management of failed colon interposition. *European J Cardiothoracic Surg*, 2008; 34: 432-7.
312. Wain J, Wright C, Kuo E, Moncure A, Wilkins E, Grillo H, Mathisen D. Long-segment colon interposition for acquired esophageal disease. *Ann Thorac Surg*, 1999; 67: 313-8.
313. Curret-Scott M, Fergunson M, Little A, Skinner D. Colon interposition for benign esophageal disease. *Surgery*, 1987; 102: 568-74.
314. Jeyasingham K, Lerut T, Belsey R. Revisional surgery after colon interposition for benign disease. *Dis Esophagus*, 1999; 12: 7-9.
315. Gersik Z, Knecevic J, Milicevic M, Matic V. Pharingoesophageal post-corrosive stricture treated by one stage retrosternal 'by-pass' coloplasty. *Dis Esophagus*, 1994; 7: 47-52.
316. Ba Huy P, Celerier M. Management of severe caustic stenosis of the hypopharyng and esophagus by ileocolic transposition via suprahioid or transepiglotic approach. *Ann Surg*, 1988; 205: 439-43.
317. Orringer M, Marshall B, Iannettoni M. Transhiatal esophagectomy: clinical experience and refinements. *Ann Surg*, 1999; 230: 392-400.
318. Heitmiller R, Gruber P, Swier P, Singh N. Long-segment substernal jejunal esophageal replecement with internal mammary vascular augmentation. *Dis Esophagus*, 2000; 13: 240-2.
319. Inoue Y, Tai Y, Fujita H, *et al*. A restropective study of 66 esophageal reconstructions using microvascular anastomoses: problems and our methods for atypical cases. *Plast Reconst Surg*, 1994; 94: 277-84.
320. Barkley Ch, Orringer M, Iannettoni M, Yee J. Challenges in reversing esophageal discontinuity operations. *Ann Thorac Surg*, 2003; 76: 989-95.
321. Hamilton R, Yardley J. Regenerative of cardiac type mucosa and adquisition of Barrett mucosa alter esophagogastrostomy. *Gastroenterology*, 1977; 72: 669-75.
322. Gutschow C, Collard J, Romagnoli R, Salizzoni M, Höllscher A. The denervated stomach as an esophageal substitute recovers acidity with time. *Ann Surg*, 2001; 233: 509-14.

323. Öberg S, Johansson J, Wenner J, Walther B. Metaplastic columnar mucosa in the cervical esophagus after esophagectomy. *Ann Surg*, 2002; 235: 338-45.
324. Lord R, Wickramasinghe K, Johansson J, DeMeester S, Brabender J, DeMeester T. Cardiac mucosa in the remnant esophagus after esophagectomy is an acquired epithelium with Barrett´s like features. *Surgery*, 2004; 136: 633-40.
325. Lindahl H. Oesophageal atresia. Need for life long follow-up?. *Ann Chir Gynecol*, 1995; 84: 225-39.
326. Gutschow C, Vallböhmer D, Stolte M, Oh D, Danenberg K, Schneider P, Hölscher A. Adenocarcinoma developing in the novo Barrett´s mucosa in the remnant esophagus after esophagectomy: clinical and molecular assessment. *Dis Esophagus*, 2008; 21: E6-8.
327. O´Riordan J, Tucker O, Byrne P, McDonald G y otros. Factors influencing the development of Barrett´s epithelium in the esophageal remnant postesophagectomy. *Am J Gastroenterol*,
328. 2004; 99: 205-11.
329. Rocha J, Ribeiro U, Sallum R, Szachnowicz S, Cecconello I. "Barrett´s esophagus and carcinoma in the esophageal stump after esophagectomy with gastric pull-up in achalasia patients: a study based on 10 years follow-up". *Annals Surg Oncology*, 2008;15:2903-9.
330. Oberholt B, Lightdale C, Wang K y otros. Photodynamic therapy with porfimer sodium for ablation of high-grade dysplasia in Barrett´s esophagus: international, partially blinded randomized phase III trial. *Gastrointest Endosc*, 2005; 62: 488-98.
331. Motoyama S, Saito R, Kitamura M y otros. Prospective endoscopic follow-up results of reconstructed gastric tube. *Hepatogastriceterology*, 2003; 50: 666-9.
332. Lerut T, van Lanschot J. Chronic symptons after subtotal or partial oesophagectomy: diagnosis and treatment. *Best Pract Res Clin Gastroenterol*, 2004; 18: 901-15.
333. McDermott M, Hourihane D. Fatal non-malignant ulceration in the gastric tube after oesophagectomy. *J Clin Pathol*, 1993; 46: 483-5.
334. Koide N, Hiraguri M, Nishio A y otros. Ulcer in the gastric tube for esophageal replacement: a comparison of 12 esophageal cancer patients with or without postoperative radiotherapy. *J Gastroenterol Hepatol*, 2001; 16: 137-41.
335. Aiko S, Ando N, Shinozawa Y y otros. Increased chemiluminescence and ulcer development in the low blood state of the gastric tube for esopageal replacement. *J Clin Gastroenterol*, 1993; 17: 161-6.
336. Peters J, Fisher C, Kenning B, Pye J. Late benign intrathoracic gastric perforation after oesophagectomy for carcinoma. *Br Med J*, 1981; 282: 1512-13.
337. Peters J, Fisher C, Kenning B, Pye J. Late benign intrathoracic gastric perforation after oesophagectomy for carcinoma. *Br Med J*, 1981; 282: 1512-13.
338. Uchida Y, Tomonari K, Murakami S, Hadama T, Shibata O, Shirabe J. Occurrence of peptic ulcer in the gastric tube used for esophageal replacement in adults. *Jpn J Surg*, 1987;17: 190-4.
339. Piessen G, Lamblin A, Triboulet J, Mariette C. Peptic ulcer of the gastric tube after esophagectomy for cancer: clinical implications. *Dis Esophagus*, 2007; 20: 542-5.
340. Matsubara T. Purulent pneumopericarditis due to ulcer of the retrosternal stomach roll after esophagectomy. *Eur J Cardiothorac Surg*, 2002; 22: 1007-9.
341. Prolla J, Taebel D, Kisner J. Perforation of an esophagogastric anastomotic ulcer into the left atrium. Case report and review of the literature. *Gastroenterology*, 1967; 52: 871-4.
342. Takebayashi T, Okushiba S, Ohno K y otros. Peptic ulcer induced acute aortogastric fistula ocurring 7 years after a pharyngogastrostomy following a resection for carcinoma of the

esophagus: report of a case. *Surg Today*, 2004; 34: 777-9.
343. Shibuya S, Fukudo S, Shineha R y otros. High incidence of reflux esophagitis observed by routine endoscopic examination after gastric pull-up esophagectomy. *World J Surg*, 2003;
344. 27: 580-3.
345. Donington J. Functional conduit disorders after esophagectomy. *Thorac Surg Clin*, 2006; 16: 53-62.
346. Collard J, Romagnoli R, Otte J, Kestens P. Erythromycin enhances early postoperative contractility of the desnervated whole stomach as an esophageal substitute. *Ann Surg*, 1999; 229: 337-43.
347. Maier A, Tomaselli F, Sankin O y otros. Acid-related diseases following retrosternal stomach interposition. *Hepatogastroenterology*, 2001; 48: 899-902.
348. Piessen G, Lamblin A, Triboulet J, Mariette C. Peptic ulcer of the gastric tube after esophagectomy for cancer: clinical implications. *Dis Esophagus*, 2007; 20: 542-5.
349. Grandhi T, Rawlings D, Morrau C. Gastropericardial fistula: a case report and review of literature. *Emerg Med*, 2004; 21: 644-5.
350. Won J, Eun J,Yu-Whan O, Kwang T,and Chul W. Gastropericardial fistula-ind pyopneumopericardium after esophagectomy with esophagogastrectomy. Ann Thorac Surg,2011;91:e10-12.
351. Letoquart J, Fasquel J, L´ Hullier J, Babatasi G, *et al*. Gastropericardial fistula. *J Chir* (París), 1990; 127: 6-12.
352. Le Brigand H. *Complicaciones de las exéresis. Tratado de Técnica Quirúrgica*. Tomo III: Aparato respiratorio, mediastino, pared torácica. Barcelona: Toray-Masson, 1975; 475-6.
353. Seineldín S, Luque A, Talarn C, Basso R, García D. Oclusión de la brecha pericárdica en las neumonectomías extendidas. *Rev Argent Cir*, 1994; 66: 200-2.
354. Matsubara T. Purulent pneumopericarditis due to ulcer of the retrosternal stomach roll alter esophagectomy. *European J Cardio-Thoracic Surg*, 2002; 22: 1007.
355. Simice P, Zwirewich CV. Gastropericardial fistula complicating benig gastric ulcer: case report. Can Assoc Radiol J, 2000;51:244 –7.
356. Moeller D, Carpenter P. Gastrobronchial fistula: caso report and review of the English literature. *Am J Gastroenterol*, 1985; 80: 538-41.
357. Stal J, Hanly P, Darling G. Gastrobronchial fistula: a inusual complication of esophagectomy. *Ann Thorac Surg*, 1994; 58: 886-7.
358. Chong W, Constant O. Case report: gastrobronchial fistula. *Clin Radiol*, 1990; 41: 141-2.
359. Joseph J, Krumpe P. Diagnosis of gastrobronchial fistula by measurement of bronchial secretion pH. Case report and literature review. *Chest*, 1989; 96: 935-6.
360. Pac M, Basoglu A, Yedivildiz S, Yekeler I, Yilmaz A. Gastrotracheal fistula as a result of radiotherapy after transhiatal esophagectomy. *Ann Thorac Surg*, 1991; 51: 596-7.
361. Bushkin F, Woodward E, O´Leary J. Occurence of gastric ulcer after Nissen fundoplication. *Am J Surg*, 1976; 42: 82-6.
362. Saad E. En discusión. Seineldín S, Capitaine Funes C, Godoy G, Seineldin C. Fístulas gastrotraqueobrónquicas. *Rev Arg Cirug*, 2000; 78: 77-80.
363. Seineldín S y colab. *Esofagectomía sin toracotomía*. Rosario: UNR Editora, 1989.
364. Seineldín S, Capitaine Funes C, Godoy G, Seineldín C. Fístulas gastrotraqueobrónquicas. *Rev Arg Cirug*, 2000;78:77-80.
365. Kroni I, Johnson A, Morgan R. Gastrotracheal fistula: a late complication after transhiatal esophagectomy. *Ann Thorac Surg*, 1989; 47: 767-8.
366. Wang L, Huang M, Huang B, Chieng K. Gastric substitution for resecable

carcinoma of the esophagus: an analysis of 368 cases. *Ann Thoracic Surg*, 1992; 53: 289-94.
367. Hashimoto M, Abo S, Kitamura M, Isumi K, Shikama T, Temma K. Resection of the posterior mediastinal gastric tube used in reconstruction after radical surgery for esophageal cancer. Case reports. *Nippon Kyobu Geka Gakkai Zasshi*, 1995; 43: 1016-22.
368. Bonavina L, Anselmino M, Ruol A, Bardini R, Borsato N, Peracchia A. Functional evaluation of the intrathoracic stomach as an esophageal substitute. *Br J Surg*, 1992; 79: 529-32.
369. Hölcher A, Voit H, Buttermann G, Siewert J. Function of the intrathoracic stomach as esphageal replacement. *World J Surg*, 1988; 12: 835-44.
370. Hashimoto M, Imamura M, Shimada Y, Shirakata Y, Takeuchi K. Twenty-four monitoring of pH in the gastric tube replacing the resected esophagus. *J Am Coll Surg*, 1995; 180: 662-72.
371. Fee W, Goffinet D, Guthanter D, Fajardo L, Handen C. Safety of Iodine 125 and Iridium 192 implant to the canine carotid artery: preliminary report. *Laryngoscope*, 1985; 95: 317-20.
372. Nemoto K, Takai Y, Ogawa Y. Fatal hemorrhage in irradiated esophageal cancer patients. *Acta Oncol*, 1998; 37: 259-62.
373. von Rahden B, Stein H, Reiter R, Becker I, Siewert J. Delayed aortic rupture after radiochemotherapy and esophagectomy for esophageal cancer. *Dis Esophagus*, 2003;16: 346-49.
374. Stein H, Sendler A, Fink U, Siewert J. Multidisciplinary approach to esophageal and gastric cancer. *Surg Clin North Am*, 2000; 80: 659-82.
375. Sthal M, Wilke H, Fink U. Combined preoperative chemotherapy and radiotherapy in patients with locally advanced esophageal cancer. *J Clin Oncol*, 1996; 14: 829-37.
376. Katsoulis I, Veloudis G, Exarchos D, Yannopoulos P. Perforation of a gastric tube peptic ulcer into de thoracic aorta. *Dis Esophagus*, 2001; 14: 76-8.
377. Takebayashi T, Okushiba S, Ohno K, Ito K, Sato K y otros. Peptic ulcer-induced acute aortogastric fistula occurring 7 years after a pharyngogastrostomy following a resection for carcinoma of the esophagus: report of a case. *Surg Today*, 2004; 34: 777-9.
378. Smith D, Hirst A. Spontaneous aortic rupture associated with chronic steroid therapy for rheumatoid arthritis in two cases. *Am J Roentgenol*, 1979; 132: 271-3.
379. Brullet E, Campo R, Combalia N y otros. Gastric ulcer perforation into the heart. *Endoscopy* 1996; 28: 316-8.
380. Prolla J, Taebel D, Kirsner J. Perforation of an esophagogastric anastomotic ulcer into the left atrium. *Gastroenterology*, 1967; 52: 871-4.
381. Rana Z, Hosmane V, Rana N, Emery D y otros. Gastro-right ventricular fistula: a deadly complication of a gastric pull-through. *Ann Thorac Surg*, 2010; 90: 297-9.
382. Snyder Z, Dumas P, Kolts B. Esophagoatrial fistula with previous pericarditis complicating esophageal ulceration. Report of two cases and a review of the literature. *Chest*, 1990; 98: 679-81.
383. Malcolm J. Ocurrence of peptic ulcer in colon used for esophageal replacement. *J Thorac Cardiovasc Surg*, 1968; 55: 763-72.
384. Belsey R. Reconstruction of the esophagus with left colon. *J Thorac Cardiovasc Surg*,
385. 1965; 49: 33-37.
386. Hanna E, Harrison A, Derrick J. Long-term results of visceral esophageal substitutes. *Ann Thorac Surg* 1967; 3: 111-8.
387. Isolauri J, Helin H, Markkula H. Colon interposition for esophageal disease: histologic findings of colonic mucosa after a follow-up of 5 months to 15 years. *Am J Gastroenterol* 1991; 86: 277-280.

388. Postlethwait R. Colonic interposition for esophageal substitution. *Surg Gyn & Obstet*, 1983; 156: 377-383.
389. Nakayama K. New reconstructive method after radical removal of carcinoma of cervical
390. esophagus. Free autografts of intestine. *Asian Med J*, 1967; 10: 1-51.
391. Clark J, Moraldi A, Moossa A, Hall A, DeMeester T, Skinner D. Functional evaluation of the
392. interposed colon as an esophageal substitute. *Ann Surg*, 1976; 183: 93-100.
393. Rodgers B, Talbert J., Moazam F, Felman A. Functional and metabolic evaluation of colon
394. replacement of the esophagus in children. *J Pediatr Surg*, 1978; 13: 35-9.
395. Kikendall J, Friedman A, Oyewole M y otros. Pill-induced esophageal injury: case reports
396. and review of the medical literature. *Dig Dis Sci*, 1983; 28: 174-82.
397. Parry G, Juma A, Dussek J. Broncho-esophageal fistula treated effectively without surgical
398. resection. *Thorax*, 1993; 48: 189-90.
399. Zhao X, Sandhu B, Kiev J. Colobronchial fistula as a rare complication of coloesphageal
400. interposition: A unique treatment with a review of the medical literature. *The American*
401. *Surgeon*, 2005; 71: 1058-9.
402. Perlmutter D, Tapper D, Teele R, Winter H. Colobronchial fistula as a late complication of
403. coloesophageal interposition. *Gastroenterology*, 1984; 86: 1570-2.
404. Domreis J, Jobe B, Aye R, Deveney K, Sheppard B, Deveney C. Management of long-term
405. failure after colon interposition for benign disease. *Am J Surg*, 2002; 183: 544-6.
406. Bianchi A, Salvans F, Doncel F, Sirvent J y otros. Late perforation of a mediastinal
407. oesophagocoloplasty. *Br J Surg*, 1989; 76: 917.
408. Holland R. Peptic ulceration and perforation of a left colon bypass for oesophageal
409. carcinoma. *J Thorac Surg*, 1967; 53: 733-4.
410. Kotsis L, Krisár Z, Orbán K, Csekeö A. Late complications of coloesophagoplasty and long-term features of adaptation. *Eur J Cardiothorac Surg*, 2002; 21: 79-83.
411. Shimada Y, Watanabe G, Komoto I, Kawaguchi Y, Sakurai T, Imamura M. Cancer of the reconstructed gastric tube after esophagectomy for esophageal cancer. Abstract N° 105. *Dis Esofagus*, 2004; 17: 100.
412. Kitamura K, Kuwano H, Matsuda H *et al*. Secondary early carcinoma in a reconstructed gastric tube alter subtotal esophagectomy for early carcinoma of the esophagus. *Hepatogastroenterology*, 1993; 40: 44-7.
413. Okamoto N, Ozawa S, Kiyagawa Y y otros. Metachronous gastric carcinoma from a gastric tube alter radical surgery for esophageal carcinoma. *Ann Thorac Sur*, 2004; 77: 1189-92.
414. Sugiura T, Kato H, Tachimori Y *et al*. Second primary carcinoma in the gastric tube constructed as an esophageal substitute after esophagectomy. *J Am Coll Surg*, 2002; 194-5.
415. Kise Y, Kijima H, Shimada H, *et al*. Gastric tube cancer after esophagectomy for esophageal squamous cell cancer and its relevante to helicobacter pylori . *Hepatogastroenterology*, 2003; 50: 408-11.
416. Koyanagi K, Ozawa S, Ando N *et al*. Metachronous early gastric carcinoma in a reconstructed gastric tube alter radical operation for esophageal carcinoma. *J Gastroenterol Hepatol*, 1998; 13: 311-5.
417. Ikeda Y, Tobari S, Niimi M *et al*. Second primary double carcinomas of the residual cervical esophagus and the gastric tube after thoracic esophagectomy. *J Thorac Cardiovasc Surg*, 2003; 125: 1561-2.

418. Ben-Num A, Soudack M, Best L. Gastric tube gastrectomy. *Dis Esophagus*, 2000; 13: 243-4.
419. Gutschow C, Collard J, Romagnoli R, Salizzoni M, Hölscher A. The denervated stomach as an esophageal sustitute recovers interluminal acidity with time. *Ann Surg*, 2001; 233: 509-14.
420. Hosoya Y, Hirashima Y, Haruta H, Kurashima K y otros. A new operative techinique for the resection of gastric tube cancer by means of lifting the anterior chest wall and videoscope-assisted surgery. *Dis Esophagus*, 2008; 21: 275-78.
421. Atmani A, Topart P, Vandenbroucke F, Louzi A *et al*. Metachronous cancer of gastroplasty after esophagectomy. *Dis Esophagus*, 2006; 19: 512-5.
422. Erdogan E, Emir H, Eroglu E, Danismend N, Yeker D. Esophageal replacement using the colon: a 15-year review. *Pediatr Surg Int*, 2000; 16: 546-9.
423. Martín M, Ferrás A. Cancer de colon: una complicación rara, en el segmento de reemplazo esofágico, después de una esofagocoloplastia. *Cir Española*, 2005; 77: 46-7.
424. Altorjay A, Kiss J, Voros A, Szanto I, Bohak A. Malignant tumor developer in colon-esophagus. *Hepatogastroenterology*, 1995; 42: 797-9.
425. Theile D, Smithers B, Strong R, Windsor C. Primary haden carcinoma in a colonic oesophageal segment. *Aust NZJ Surg*, 1991; 61: 953-5.
426. Ure B, Slany E, Eypasch E, Gharib M y otros. Long-term functional results and quality of life after colon interposition for long-gap esophageal atresia. *Eur J Pediatr Surg*, 1995; 5: 206-10.
427. Jeyasingham K, Lerut T, Belsey R. Functional and mechanical sequelae of colon interposition for beningn esophageal disease. *Eur J Cardiothorac Surg*, 1999; 15: 327-31.
428. Ahmed A, Spitz L. The outcome of colonic replacement of the esophagus in children. *Prog Pediatr Surg*, 1986; 19: 37-54.
429. Malcom J. Occurrence of peptic ulcer in colon used for esophageal replacement. *J Thorac Cardiovasc Surg* 1968; 55: 763-72.
430. Belsey R. Reconstruction of the esophagus with colon. *J Thorac Cardiovasc Surg*, 1965; 49: 33-8.
431. Kelly J, Shackeford G, Roper C. Esophageal replacement with colon in children: functional results and long-term growth. *Ann Thorac Surg*, 1983; 156: 377-83.
432. Bonavina L, Chella B, Segalin A, Luzzani S. Surgical treatment of the redundant interposed colon after retrosternal esophagoplasty. *Ann Thorac Surg*, 1998; 65: 1446-8.
433. Mutaf O, Ozok G, Avanoglu A. Oesophagoplasty in the treatment of caustic oesophageal strictures in children. *Br J Surg*, 1995; 82: 644-6.
434. DeMeester T, Kauer W. The colon as an esophageal substitute. *Dis Esophagus*, 1995; 8: 20-9.
435. Urschel J. Late disphagia after presternal colon interposition. *Dysphagia*, 1996; 11: 75-7.
436. Golding-Wood D, C Randall. Pouch formation in the interposed colon. *J Laryngol Otol*, 1985; 99: 1043-8.
437. Dhir R, Sutcliffe R, Rohatgi A, Forshaw M y otros. Surgical management of late complications after colonic interposition for esophageal atresia. *Ann Thorac Surg*, 2008; 86: 1965-7.
438. Mosca F, Stracqualursi A, Lipari G, Persi A, Consoli A, Latteri S. Surgical treatment of redundant colon after retrosternal esophagoplasty for caustic esophageal stenosis. *Chir Ital* 2001; 53: 89-93.
439. Schein M, Conlan A, Hatchuel M. Surgical management of the redundant transposed colon. *Am J Surg*, 1990; 160: 529-530.
440. Shokrollahi K, Barham P, Blazeby J, Alderson D. Surgical revision of dysfunctional colonic interposition after esophagoplasty. *Ann Thorac Surg*, 2002; 74: 1708-11.

441. Najafi H, Beattie E. Excision of teniae coli for repair of esophagocolic stricture following colon transplant: case report. *Ann Surg*, 1965; 162: 1097-8.
442. Lynn H. Simple method of elongating a colonic segment for esophageal replacement. *J Pediatr Surg*, 1973; 8: 391-3.
443. Gossot D, Lefebvre J. Ischaemic atrophy of the cervical portion of a substernal colic transplant: succesful reconstruction using a synthetic resorbable tube. *Br J Surg*, 1988; 75: 801-2.
444. Orringer M. Esofagectomía transhiatal sin toracotomía. En: Shackelford – Zuidema, *Cirugía del aparato digestivo*. Buenos Aires: Médica Panamericana, 2005; 457-97.
445. Sutcliffe R, Forshaw M, Tandon A y otros. Anastomotic strictures and delayed gastric emptying after esophagectomy: incidence, risk factors and management. *Dis Esophagus*, 2008; 21: 712-7.
446. Ginsberg R. Congreso de cirugía digestiva. Porto Alegre (Brasil), 1993.
447. Tremolada C, Ruol A, Nosadini A, Rossi M, Peracchia A. Reinterventions pour fistule apres anastomose oesophagienne. LYON CHIR, 1986; 6: 378-80.
448. Akiyama H, Tsurumaru M, Udagawa H, Kajiyama Y. Radical lymph node dissection for cancer of the thoracic esophagus. *Ann Surg*, 1994; 220: 364-73.
449. Kyriazanos I, Tachibana M, Yoshimura H, Kinugasa S, Dhar D, Nagasue N. Impact of splenectomy on the early outcome after oesophagectomy for squamous cell carcinoma of the esophagus. *Eur J Surg Oncol*, 2002; 28: 113-9.
450. Otsuji E, Yamaguchi T, Sawai K, Ohara M, Takahashi T. End results of simultaneous splenectomy in patients undergoing total gastrectomy for gastric carcinoma. *Surgery*, 1996; 120: 40-4.
451. Singer D. Postsplenectomy sepsis. *Perspect Pediatr Pathol*, 1973; 1: 285-311.
452. Sharma S, Fujita H, Yamana H, Kakegawa T. Patterns of lymph node metastasis in 3-field dissection for carcinoma in the thoracic oesophagus. *Surg Today*, 1994; 24: 410-14.
453. Varty P, Linehan I, Boulos P. Does concurrent splenectomy at colorectal cancer resection influence survival?. *Dis Colon Rectum*, 1993; 36: 602-6.
454. Gockel I, Kneist W, Junginger T. Influence of esplenectomy on perioperative morbidity and long-term survival after esophagectomy in patients with esophageal carcinoma. *Dis Esophagus*, 2005; 18: 311-15.
455. McKean H, Miller R, Jatoi A. Non-traumatic fractures in patients with locally advance a esophageal cancer: a previously unreported, unrecognized problem. *Dis Esophagus*, 2007; 20: 102-6.
456. Baxter N, Habermann E, Tepper J, Durham S, Virnig B. Risk of pelvic fractures in older women following pelvic irradiation. *JAMA*, 2005; 294: 2587-93.
457. Bruning P, Pit M, *et al*. Bone mineral density after adyuvant chemotherapy for
458. premenopausal breast cancer. *Br J Cancer*, 1990; 61: 308-10.
459. O´Connell M, Madden D, Murray A *et al*. Effects of protom pump inhibitors on calcium carbonate absorption in women: a randomized crossover trial. *Am J Med*, 2005; 118: 778-81.
460. Ensrud K, Fullman R, Barrett-Connor E *et al*. Voluntary weight reduction in older men increases hip bone loss: the osteoporotic fractures in men study. *J Clin Endocrinol Metab*,
461. 2005; 90: 1998-2004.
462. Walsh T, Noonan N, Hollywood D, Kelly A, Keeling N, Hennessy T. A comparision of multimodal therapy and surgery for esophageal adenocarcinoma. *N Engl J Med*, 1996; 335: 462-7.
463. Enzinger P, Mayer R. Esophageal cancer. *N Engl J Med*, 2003; 349: 2241-52.
464. Lenchik L, Rogers L, Delmas P, Genant H. Diagnosis of osteoporotic vertebral fractures: importance of

recognition and description by radiologists. *Am J Roentgenol*, 2004; 183: 949-58.
465. Okada N, Nishimura O, Sakurai T, Tsuchihashi S, Juhri M. Gastric functions in patients with intrathoracic stomach after esophageal surgery. *Ann Surg*, 1986; 204: 114.21.
466. Quint L, Hepburn L, Francis I,Whyte R, Orringer M. Incident and distribution of distant metastases from newly diagnosed esophgeal carcinoma. *Cancer*, 1995; 76: 1120-5.
467. Cho M, Kobayashi K, Aoki T, Nishioka K y otros. Surgical resection of solitary adrenal metastasis from esophageal carcinoma. Dis Esophagus, 2007;20:79-81.
468. Shimada Y, Imamura M, Kanda Y y otros. Resection of adrenal metastasis from esophageal carcinoma after esophagectomy without recurrence for one and half year: a case report. *Arch Jpn Chir*, 1992; 61: 86-8.
469. Nagano H, Ichikawa W, Yoshida Y, Hirayama R y otros. Resection of metastatic left adrenal gland tumor from carcinoma of thoracic esophagus: a case report. *Gastroenterolog Surg*, 2004; 27: 1213-7.
470. Tamura S, Mizunoya S, Nishioka K y otros. Treatments and their outcomes for recurrence of thoracic esophageal carcinoma after esophagectomy. *J Jpn Soc for Clin Surg*, 1999; 60: 1173-9.
471. Hirao E, Zensho K, Kuwabara A y otros. Resection of lung metastasis after operation from esophageal cancer: a case report. *Jpn J Gastroenterol Surg*, 1986; 19: 519-21.
472. Seineldín S, Seineldín C. Cancer de esófago. En: Galindo F. *Enciclopedia Médica Americana – Cirugía Digestiva*. Tomo I. Buenos Aires: Salvucci y Asoc., 2007; 184-213.
473. Knezevic J, Radovanovic N, Simic A, Skrobic O y otros. Colon interposition in the treatment of esophageal caustic strictures: 40 years of experience. *Dis Esophagus*, 2007; 20: 530-4.
474. Cheng Y, Li H, Kao E. Perforated diverticulum: Rare complication of interponed substernal colon. *Ann Thorac Surg*, 2006; 82: 717-9.
475. Schuetz J. Long-term outcomes following esophagectomy. *Chest Surg Cl N Amer*, 2000; 10: 639-48.
476. Kalso E, Perttunen K, Kaasinen S. Pain after thoracic surgery. *Acta Anaesthesiol Scan*, 1992; 36: 96-100.
477. Keller S, Carp N, Levy M y otros. Chronic post-thoracotomy pain. *J Cardiovasc Surg*, 1994; 35: 161-4.
478. Venaría L. Comunicación personal. Rosario, 2007.
479. Berrisford R, Page R, Donnelly R. Stapler design and strictures at the esophagogastric anastomosis. *J Thorac Cardiovasc Surg*, 1996; 111: 142-6.
480. Cowling M, Goh P, Mason R y otros. Self-expanding metallic stent in the management of pyloric dysfunction following gastric pull-up operations. *Eur Radiol*, 1999; 9: 1123-5.
481. Bergquist H, Ruth M, Hammerlid E. Psichiatric morbidity among patients with cancer of the esophagus or the gastro-esophageal junction: a prospective, longitudinal evaluation. *Dis Esophagus*, 2007; 20: 523-9.
482. Bjorkenstam C, Edberg A, Ayoubi S y otros. Are cancer patients at higher suicide risk than the general population?. *Scand J Public Health*, 2005; 33: 208-14.
483. Gunnlaugsson G, Wychulis A, Roland C, Ellis F. Analysis of the records of 1.657 patients with carcinoma of the esophagus and cardia of the stomach. *Sug Gynecol Obstet*, 1970; 130: 997-1004.
484. Peters J, Fisher C, Kenning B, Pye J. Late benign intrathoracic gastric perforation after oesophagectomy for carcinoma. *Br Med J*, 1981; 282: 1512-3.
485. Seineldin C, Pieretti L, Seineldin S. Reemplazo total del esófago en niños. Tema Libre. Congreso Argentino de Cirugía. 2017.
486. DeMeester T, Johansson K, Franze I, et al. Indications, surgical technique, and long term functional results of colon

interposition or bypass. Ann Surg 1988;208:460 –74.
487. Bakhos Ch, Alazemi S, Michaud G, DeCamp M. Staged repair of benign trachea-neo- esophageal fistula 12 years after esophagectomy for esophageal cancer. Ann Thorac Surg,2010;90:e83-5.
488. Fujita H, Kawahara H, Hidaka M, et al. An experimental study on viability of the devascularized trachea. Jpn J Surg 1988;18:77–83.
489. Yung-Chie Lee, Shiang-Tai, Shu-Hsun Chu. New technique of esophageal exclusion for chronic esophageal perforation. Ann Thorac Surg, 1991;51:1020-2.
490. Turcotte S, Cayer I., Laporte J, Ferraro P, Martín J, Duranceau A. Benign gastrobronchial fistula with adenocarcinoma of the right mainstem bronchus. *J Thorac Cardiov Surg*, 2010; 139: 37-9.
491. Bona D, Sarli D, Saino G, Querenghi M, Bonavina L. Successful conservative management of benign gastro-bronchial fistula after intrathoracic esophagogastrostomy. *Ann Thorac Surg*,
492. 2007; 84: 1036-8.
493. Bromberg B, Song I, Mishrick A. Carcinoma in an antethoracic skin tube esophagus. *Acta Chir Scand*, 1961; 283: 298-302.
494. Horváth Ö, Cseke L, Borbély L, Vereczkei A y otros. Skin tube esophagus: present indications and late malignization. *Dis Esophagus*, 2000; 13: 251-4.
495. Yannopoulos P, Katsoulis I, Chatzikonstantinou G, Veloudis G. Massive distension of the esophageal stump after cervical esophagogastrostomy in psychiatric patients. *Dis Esophagus*, 2000; 13: 248-50.
496. Qureshi R, Norton R. Squamous cell carcinoma in esophageal remnant after 24 years: lessons learnt from esophageal bypass surgery. *Dis Esophagus*, 2000; 13: 245-7.
497. Low, D, Allum, W, De Manzoni, G, Lorenzo Ferri, L, Immanuel, A, Kuppusamy, M, Law, S, Lindblad, M, Maynard, N, Neal, J, Pramesh, C, Scott, M, Smithers, M, Addor, V & Ljungqvist , O. Guidelines for Perioperative Care in Esophagectomy: Enhanced Recovery After Surgery (ERAS®) Society Recommendations. World Journal of Surgery . 2019. volume 43, pages299–30.

Capítulo11 - PLANTILLA DE CONTROL Y EVOLUCIÓN OPERATORIA

Los controvertidos tratamientos existentes, para la patología esofágica en general y neoplásica en particular, requieren evaluaciones fidedignas a través de cuestionarios que posibiliten conocer diversos aspectos funcionales, físicos, psicológicos y de la actividad diaria, con la intención de extraer conclusiones válidas sobre cada terapéutica instituida.

The European Organization for Research and Treatment of Cancer (EORTC) ha desarrollado en 1986 un cuestionario de calidad de vida en el que formula 30 preguntas (EORTC QLQ-C30) de las que, a través de análisis estadísticos, es posible extraer una factible adecuada información que posibilite las necesarias comparaciones (1).

Comentarios: *Hemos confeccionado una serie de preguntas prácticas que nos permite conocer varios aspectos evolutivos del tratamiento quirúrgico en los reemplazos de esófago. Con ella, interrogamos minuciosamente a los pacientes, con intervalos variables, según la evolución de uno a seis meses. De acuerdo a sus repuestas, fijamos las prioridades en las que debemos insistir para tratar, en lo posible, de mejorar sus condiciones evolutivas.*

1. ¿Cuál es el grado de molestia o dificultad que usted percibe en el cuello al tragar el alimento en las últimas dos semanas?

A - severo
B - moderado
C - leve
D - ninguno

2. ¿Cómo catalogaría el impedimento que lo obliga a privarse de las ingestas de comidas sólidas en las últimas dos semanas?
A - total
B - muy dificultoso
C - restringido
D - moderado
E - mínimo
F - sin dificultad

3. ¿Cómo catalogaría el impedimento que lo obliga a privarse de las ingestas de comidas semiblandas en las dos últimas semanas?

A - total
B - muy dificultoso
C - restringido
D - moderado
E - mínimo
F - sin dificultad

4. ¿Cuántas ingestas hace usted actualmente por día?
A - 8 a 6
B - 6 a 5
C - 5 a 4
D - menos de cuatro

5. Su estómago solo le permite ingestas de pequeños volúmenes de comida por vez. ¿Cómo catalogaría a esta situación?
A - muy limitante
B - preocupante
C - relativa importancia
D - sin importancia

6. Con el número de ingestas actuales, ¿hubo cambios en su peso?
A - aumentó
B - continúa igual
C - disminuye

7. Comparando el volumen de las comidas antes de la cirugía con la actual, ¿Cómo la catalogaría?
A - Igual
B - Algunas veces igual
C - Moderadamente menor
D - Más pequeña

8. Es muy probable que usted perciba reflujo durante su descanso nocturno, incluso durante el día. ¿Cómo catalogaría esta situación?
A - decepcionante
B - preocupante
C - debilitante
E - muy molesto
F - tolerable
G - no lo percibo

9. ¿Cuál es el grado de limitación a que lo obliga la regurgitación que usted percibe?
A - totalmente
B - demasiado
C - bastante
D - moderada
E - leve
F - ninguna

10. Usted ha recibido indicaciones para tratar de neutralizar a la regurgitación. ¿Cuál ha sido el resultado?
A - ninguno
B - mínimo
C - moderado
D - aceptable
E - muy bueno

11. Con respecto a la elevación del cabezal de la cama para anular o disminuir la regurgitación durante la noche, ¿cómo cataloga esta indicación?
A - intolerable
B - muy incómoda
C - tolerable por obligación
D - aceptable
E - sin importancia

12. Ha tenido algunos de los siguientes síntomas después de comer?
A - náuseas
B - dolor precordial
C - diarrea
D - dolor abdominal
E - mareos o vértigo

13. En cuanto a la evacuación intestinal, ¿ha notado cambios?
A - constipación
B - episodios diarreicos
C - diarrea con crisis de sofocación, transpiración o cólicos
D - sin cambios

14. Si usted, hasta el presente, no ha decidido visitar a sus familiares o amigos, ¿cómo catalogaría este estado de imposibilidad?
A - totalmente limitante por el tratamiento realizado
B - angustiante
C - preocupante
D - regular limitación
E - sin limitación

15. En su peso corporal actual, ¿ha notado modificaciones?
A - es el mismo
B - continúo disminuyendo
C - estabilizado en un peso menor
D - aumentando

16. Presenta accesos de tos?
A - raramente
B - en ocasiones
C - muy a menudo

17. Si presenta accesos de tos que lo incomoda, ¿en qué momento se produce?
A - durante las comidas
B - hablando
C - acostado
D - sin relación

18. Si presenta accesos de tos, ¿expectora catarro o restos de comida?
A - catarro
B - restos de comida

19. Su calidad de voz, ¿Es la misma después de la cirugía?
A - si
B - más apagada
C - recuperándola

20. Si no descansa bien en la noche, ¿el motivo es por?
A - regurgitaciones
B - angustia
C - dolor precordial
D - falta de sueño

21. Durante el día, ¿Puede referir si presenta?
A - sueño permanente
C - cansancio
C - aburrimiento

22. Si usted hasta el presente no se ha reintegrado a su trabajo y podría hacerlo, ¿qué es lo que se lo impide?
A - temor
B - ausencia de voluntad
C - no sentirse motivado
D - no haber recuperado la fuerza
E - sentirse discriminado o percibir excesiva protección
F - preocupación por la evolución de su enfermedad
G - por no desear retornar
H - por no tener obligación
I - por estar desocupado

23. Si usted realizaba actividades físicas antes del tratamiento, ¿las retomó?
A - no
B - parcialmente
C - totalmente

24. Si las ha retomado, ¿cómo se sintió?
A - tuvo que abandonarla por displacer
B - tuvo que suspenderla por temor
C - se obligó a continuar
D - se sintió motivado
E - se sintió bien

25. ¿Sintió limitación ante invitaciones para comer fuera de su ámbito familiar?
A - totalmente
B - preocupadamente limitado
C - alguna limitación
D - ninguna

26. ¿Ha participado en eventos sociales?
A - no
B - algunos
C - en casi todos
D - en todos

27. Los resultados y la evolución del tratamiento ¿estaban dentro de sus expectativas?
A - no, absolutamente
B - esperaba otras respuestas
C - esperaba una evolución más rápida
D - me lo imaginaba
E - sí, totalmente

28. ¿Cuál es su preocupación futura mayor?
A - la reaparición del tumor
B - la imposibilidad de una deglución satisfactoria
C - la desnutrición
D - el pronóstico
E - mi familia
F - no pienso
G - ninguna

29. Si se requiriera de otros tratamientos, ¿los aceptaría?
A - no, absolutamente
B - lo pensaría
C - quizás
D - siempre lo pienso
E - sí

30. Ahora que usted ha sido tratado, ¿qué le sugeriría al profesional tratante como información previa?
A - mayores detalles
B - mejor explicación
C - paciencia
D - folleto explicativo
E - me siento conforme
F - dudas que no intenté averiguar

Bibliografía

1. Clifton J, Finley R, Gelfand G, Graham A, Inculet R y otros. Development and validation of a disease-specific quality of life questionnaire (EQOL) for potentially curable patients with carcinoma of the esophagus. *Dis Esophagus*, 2007; 20: 191-201.
2. Deschamps C. Quality of life after resection for benign esophageal disease. Comunicación personal. San Pablo (Brasil), año 2000.
3. Deschamps C, Nichols F, Cassivi S, Allen M, Pairolero P. Long-term function and quality of life after resection for cancer and Barrett's. *Surg Clin N Am*, 2005; 85: 649-56.

Capítulo 12. RECOMENDACIONES PARA EL PACIENTE EXTERNADO

Hasta el presente, por conceptuar la comunidad médica que las resecciones del esófago preferentemente neoplásico conllevan una exigua sobrevida alejada, son escasas en la literatura publicaciones referentes a las secuelas crónicas en estos pacientes y a su repercusión en el ámbito familiar. Estas situaciones, si bien normalmente no provocan un desequilibrio en el entorno, motivan ciertas actitudes que pueden impactar en la calidad de vida del mismo sujeto.

La resección del esófago y la reconstrucción del tránsito digestivo es el procedimiento quirúrgico que requiere de un grupo de cirujanos con experiencia y profundos conocimientos para lograr un estricto control en el postoperatorio. Pero posterior a este tratamiento quirúrgico, cualquiera fuese la plastia sustituta o el carácter benigno o maligno de la enfermedad, los síntomas crónicos referentes a la sustitución persisten habitualmente por el resto de la vida o en escasas circunstancias, con cierta disminución, o quizás readaptación a los mismos.

Las secuelas más comunes en el tiempo son el dolor postoracotomía, la parálisis recurrencial, la alteración de la motilidad gástrica con el reflujo, el síndrome de evacuación rápida o la diarrea y cierta persistente dificultad deglutoria en el sector de la anastomosis cervical.

Comentarios: *La boca es el último órgano que todo ser humano entregaría como condición de vida. Representa no solo el poder percibir el gusto por el deleite del alimento sino la posibilidad de conservar la plenitud de su fortaleza física y su propia subsistencia a través de la ingesta de nutrientes. No es comparable a la pérdida de un pulmón, de un miembro o a la necesidad de un ano contra natura o de una fístula*

uretrodérmica. Significa más que todos ellos y por estos motivos su inflexibilidad es natural y comprensible, por lo que ante una alternativa extrema será con seguridad, la última estructura del cuerpo que resignaría.

Cuando internamente un paciente imagina que esa función languidece por impedimentos funcionales u orgánicos propios del esófago, por compresiones extrínsecas sobre el mismo o por causas neurológicas o de sistema, los aspectos emocionales se modifican y una sensación de angustia lo invade. En esta etapa, cualquier opción terapéutica es aceptada y los riesgos inherentes son minimizados en sus lucubraciones. La preservación de la deglución es su objetivo básico, esencial, puntual y no hay nada más gratificante para esa persona que restituirle esa sensación perdida.

Las primeras degluciones postreconstrucción alimenticia exigen de un aprendizaje y una adaptación que término medio, llevará un año para poder valorar si la considera semejante o casi similar a la previa a la enfermedad. Es que la anastomosis cervical implica la presencia de una cicatriz circular, donde la peristalsis que se origina en el istmo de las fauces con la deglución del bolo alimenticio, se detiene momentáneamente por el obstáculo que su simple presencia ocasiona. El paciente lo nota y se inquieta. Más aún,

el proceso esclerosante no permite ninguna distensión ante un bocado de mayor grosor, que puede quedar atascado hasta que se expulse de forma espontánea, sea extraído instrumentalmente o lacerado por su propia saliva que por acción refleja, se excreta con profusión, pero una vez franqueado ese primer escollo, el bolo desciende por el interior de la plastia solo vehiculizado por la fuerza de gravedad pues la peristalsis, si se recupera, es mínima, sectorial y escasamente propulsiva. Por último, la ausencia de un reservorio que acumule el volumen deglutido es otro factor que lo obliga a un cambio del hábito alimenticio y a una desvalorización de su persona.

Nosotros, los profesionales, no estamos exentos de una autocrítica. Si meditamos que hemos construido un órgano sustituto en el que no existen mecanismos internos de protección mucosa, ni esfínteres adecuados para detener la agresión de los fluidos digestivos, ni capacidad de propulsión del bolo alimenticio, debemos imaginar que ese paciente presentará por fuerza una serie de nuevas sensaciones que solo escuchándolo con detenimiento, empleando términos simples para las explicaciones, inculcándole seguridad y esperanzas y exigiéndonos en nuestra meditación, podemos ir no solo aprendiendo sino también elaborando propuestas para resolvérselas, para lo cual destacamos: ***¡Escuchando al paciente!***

La Oesophageal Patients Association (1) ha publicado una serie de folletos dirigidos a quienes le ha sido resecado su esófago. De lectura amena y simple, nosotros los hemos adaptado a nuestro lenguaje y estilo coloquial, agregándole algunas sugerencias extraídas de nuestra experiencia pero conservando el contenido y el espíritu de la comunicación original. La conveniencia de su lectura para conocimiento y como consulta por el paciente redundará en un mejor control de sus emociones, en la tranquilidad de sus interrogantes y en la elaboración de metas futuristas positivas. Su transcripción es la siguiente:

Usted ha tenido una gran cirugía y siente que su vida nunca volverá a ser igual, pero verá que con pequeñas modificaciones puede recuperar una calidad casi semejante o similar a su estado anterior.

No hay necesidad de una dieta especial. Usted puede comer y beber todo lo que desee. Nada está prohibido, pero algunos lineamientos deben ser tenidos en cuenta. Seguramente tendrá interés en ingerir comida saludable y eso lo beneficiará para regresar a su vida activa. Usted podrá lograr ser tan activo como lo desee, incluyendo hacer deportes como carreras de medio y larga distancias. Es muy importante la actitud con que afronte la recuperación para obtener una buena forma física.

El objetivo ahora es aprender a convivir con los cambios para que su calidad de vida se afecte lo mínimo posible y siempre tratando de utilizarlos para mejorar con el tiempo.

Ante una imposibilidad deglutoria o detención del bolo alimenticio, la causa más frecuente por la que se le indicó la cirugía que Usted ha tolerado es el cáncer pero también puede ser resultado de una ruptura esofágica, hernia del hiato de larga evolución o por problemas congénitos entre otras causas. En los comentarios con sus amigos u otras personas puede haber escuchado que ocurre en ancianos que fueron grandes fumadores o alcohólicos y se siente apesadumbrado, dado que usted no ha sido fumador, es un bebedor moderado y además, joven. Obviamente, se preguntará: ¿Qué es lo que lo ha causado? ¿Pudo haberse prevenido? ¿Alguna vez se recuperará de esta

cirugía que lo hace sentir como si lo hubiera arrollado un camión?

Todavía no conocemos la respuesta a las dos primeras preguntas pero las investigaciones orientadas a conocer las causas y el tratamiento del cáncer de esófago son numerosas y se realizan en varios países. Pero lo que sí sabemos es que usted puede tener una buena recuperación de la cirugía sin importar que edad tenga. Su cirujano no lo pondría en este arduo camino si no creyera que lo puede sobrellevar y luego del esfuerzo del equipo quirúrgico y de enfermería, es su turno de comenzar la recuperación, haciendo todo lo posible para sentirse nuevamente una persona.

Este folleto lo ayudará. Está escrito por gente que ha sido sometida a la misma cirugía que la suya y que han experimentado varios problemas que pueden ocurrir durante la convalecencia. De allí, el interés en trasmitírselas.

Postoperatorio

De hecho usted ha comenzado a ejercitarse muy rápidamente después de la cirugía. Los médicos necesitan que sus pulmones comiencen a trabajar otra vez, expectorando fluidos que son consecuencia de la cirugía y los anestésicos. Esto puede ser algo doloroso pero el esfuerzo bien vale la pena.

Cuando usted salga de la cama y se sienta débil, comience a aceptar el desafío de caminar pues es lo único que podrá y deberá realizar en este momento. Cualquier esfuerzo lo dejará exhausto y el subir escaleras será como escalar el Aconcagua, pero intente caminar cada día un poco más lejos y verá que su recuperación lo hará sentir gratificado.

Comiendo

La incompatibilidad entre la comida que ingiere y la adaptación de su sistema digestivo luego de operado puede motivarle efectos desagradables en los hábitos alimenticios. Algunos pueden durar un período corto de tiempo, semanas, pero no es lo observado con mayor frecuencia. Lo más probable es que persista por meses o algunos años y en escasas ocasiones, podrá ser permanente.

Destacamos que puede haber ciertas comidas o bebidas que eran de su agrado por distintas razones y que ahora no tolere.

Recuerde: cuando comience a comer, hágalo despacio y mediante bocados pequeños. No se apure pues no tendrá el ritmo de antes de la cirugía.

Apetito

Inicialmente el sentido del gusto puede afectarse. Mucha gente necesita testear durante las primeras etapas de la recuperación, por lo que deberá concentrarse en sustancias que le agraden.

Algunas veces las comidas frías son más gustosas que las calientes. Como se ha comentado, una operación en el sistema digestivo puede traer efectos mayores pero estos varían de una persona a otra, por lo tanto, diferentes soluciones son por lo general necesarias.

No excluya aquellas comidas que no le hayan sentado bien en las primeras semanas posteriores a la cirugía; suspéndalas por un período breve (2 o 3 semanas) porque es posible que pueda tolerarlas mejor después de un plazo de tiempo prudencial.

Velocidad de recuperación

La recuperación de una cirugía mayor que involucra órganos digestivos no es rápida, aunque algunos pacientes son más veloces que otros. Pueden transcurrir algunos meses hasta que esté en su plenitud nuevamente. Trate de no

ser impaciente y disfrute de su nueva forma de vida.

En principio se sentirá cansado y necesitará mucho descanso. La ingesta de vitamina B lo ayudará y si ha perdido todo su estómago, le recetarán dosis regulares de vitamina B12.

Comience a realizar ejercicios tan pronto como pueda, tratando de caminar un poco más lejos cada día ya que esto estimulará su apetito.

La diarrea puede ser un problema los primeros días y una tos seca puede aparecer cuando hable mucho o muy fuerte, pero puede controlarse tomando agua fría o ingiriendo una pastilla de menta. Esto desaparecerá en algún tiempo.

Tragando

El acto de deglutir no debería estar impedido, pero alguna molestia sobre la entrada de la comida puede hacerlo sentir un poco dificultoso al principio. Beber e ingerir semisólidos será necesario una o dos semanas, ayuda a dilatar la unión entre el esófago y el estómago o colon, pero debe cuidarse de deglutir bocados muy grandes sin haberlos masticado convenientemente pues pueden atascarse a ese nivel. La posición del mentón casi tocando al pecho cuando deglute, favorece el pasaje por el cuello. Le advertimos que en forma paulatina vaya incluyendo en su dieta carne de pollo triturado, de preferencia muslos por su tenor graso y en lo posible, mezclado con caldo y puré. El pescado también es nutritivo. Deje para el final la carne vacuna y cuando decida comerla, pruebe después de haberla cortado en trozos muy pequeños.

Le destacamos: Ud. puede comer todo alimento que pase sin detenerse por el cuello, que es donde se encuentra la cicatriz de la unión quirúrgica entre el pequeño remanente de esófago que le quedó y el estómago que lo sustituye. Si nota que se detiene momentáneamente y lo desequilibra emocionalmente, disminuya el bocado. Una leve molestia es normal en los primeros meses.

Poco y muchas veces

La mayoría de los pacientes encuentran más conveniente comer cantidades reducidas de comida y en forma más frecuente, lo que facilitará que con el correr de los meses ir aumentando el volumen y disminuyendo la frecuencia porque en forma paulatina su pequeño estómago irá incrementado su diámetro. Si come mucho de una vez, puede que sienta cierto disconfort, tal vez un poco de mareos o calor, y posiblemente dolor en el abdomen (Síndrome de Dumping). Esto ocurre porque la comida pasa del estómago al intestino de forma más rápida que antes por la cirugía realizada y esto puede agravarse si se consumen dulces o líquidos, en especial si se le tuvo que extraer parte o todo el estómago. El dolor no indica ningún daño y normalmente desaparecerá entre 30 minutos y una hora. Trate de que no vuelva a pasar. Coma despacio y pequeñas cantidades, por lo menos hasta saber cuál es la capacidad que puede soportar la plastia que reemplaza a su esófago.

Por el contrario, la comida puede permanecer en el estómago demasiado tiempo causando pesadez. Es usual que ocurra y hay medicamentos para ayudar a evacuar lo que ingirió y controlar esto.

Comer más a menudo puede ser un placer; galletitas con el café en la mañana, una torta con el té por la tarde, una colación entre las comidas principales, gelatina antes de dormir. ¡Uno debe estar siempre comiendo! Usted requiere entre 7 a 8 veces por día. Este ritmo lo cansará, pero trate de hacer de esto una actividad agradable pues es necesario que incremente el volumen de

almacenamiento del estómago para poder reducir la frecuencia indicada.

Si de modo imprevisto, por deglutir muy apurado o por haber tragado un bocado muy grande o seco (milanesa, carne asada, cáscara de pan), se le atasca en el cuello, que le recordamos es el lugar en que el estómago está unido al remanente de su esófago, conserve la calma. Trate de tragar la saliva que se le produce en abundancia como mecanismo reflejo y que tiene la capacidad de macerar el alimento detenido. Una medida práctica es también tratar de beber un vaso de bebida cola de un envase recién abierto. Cierre su boca, ocluya la nariz con sus dedos y haga esfuerzos con la glotis (garganta) cerrada como tratando de defecar. El gas de la bebida, por expansión, puede movilizar al cuerpo extraño hacia el neoesófago. Cerciórese de que no tenga incluido un hueso porque en ese caso o ante la persistencia de la obstrucción deberá consultar con su médico tratante para extraerlo por endoscopia.

Detención del alimento

Cuando se remueve la parte afectada del esófago se necesita unir el estómago o el intestino a un corto segmento del esófago en el cuello o más arriba, a la faringe. La realización de la unión es una parte importante de la cirugía, en la que se formará una cicatriz circular que puede causar una restricción al paso del alimento o inclusive el cierre completo.

Esto puede ser causa de preocupación y hacerlo recordar al problema original por el cual realizó la cirugía, pero puede ser aliviado con la dilatación de la estenosis o estrechez. Este es un procedimiento de rutina y por lo general debe llevarse a cabo una sola vez o varias veces, excepto en algunos pacientes en quienes se deberá repetir el procedimiento durante los siguientes 6 a 8 meses. No trate de evitar las dilataciones por demasiado tiempo. Lo más conveniente es encarar el problema con resolución y rapidez. Si la comida se mantiene atascada por un par de horas, concurra al hospital donde haya sido tratado.

Normalmente la comida de sólidos no debería ser un problema, siempre y cuando esté bien masticada y no se trate de trozos grandes. Consulte a su cirujano si usted cree que este aspecto puede mejorarse, pero le destacamos: evite la carne vacuna y el pan con corteza gruesa. Considérelo como temporario.

Horarios de comidas

En los primeros días, hablar durante las comidas puede afectar la deglución, por lo que deberá concentrarse en una sola cosa por vez. Es mejor sentarse que pararse para comer o beber, ya que disminuye la velocidad de pasaje del alimento por el estómago. Trate de comer sentado en forma recta para evitar los muy desagradables episodios de ahogos.

Un microondas es útil para recalentar la comida que seguramente se enfriará, porque usted está comiendo más despacio. Persevere y concéntrese en la deglución.

Regurgitación ácida

Algunas veces una sensación displacentera, molesta o inoportuna en el estómago puede aparecer por un corto período, en especial en la mañana. Es como "un torrente de agua que le sube" por el pecho. Aunque no se sienta como una verdadera quemazón en la garganta, el problema puede ser causado por el ácido en el estómago vacío. El remedio es escupir la mayor cantidad de líquido que pueda y si lo hace a tiempo, puede neutralizarlo tomando agua fresca o jugo de fruta o jugo de limón. También es posible anular esos síntomas indeseables ingiriendo banana pisada mezclada con dulce de leche o mermeladas o con dos cucharadas

soperas de miel. Habitualmente su frecuencia cede a medida que pasa el tiempo, pero siempre existe la posibilidad de que eso ocurra después de un período prolongado. De por sí, sus ingestas alimenticias pueden ayudar a que no se produzca este contratiempo al neutralizar, por su propia presencia, la secreción ácida de algunos estómagos o el jugo alcalino de origen biliopancreático, pero si todas estas medidas caseras no surten efectos, quedará el recurso de ciertos medicamentos que prevendrán su formación o lo neutralizarán o posibilitarán una más rápida evacuación del estómago aumentando su capacidad contráctil distal. Algunos encuentran beneficio y nosotros lo recomendamos por varios meses, dormir con almohadas extras o levantando 20 a 30 cm la cabecera de la cama con tacos de madera o ladrillos o cualquier objeto similar.

Intolerancia láctea

La digestión de la leche puede estar afectada después de la cirugía pues, por disminución de la fabricación de enzimas por las alteraciones obvias que se producen en el estómago al cambiarlo de lugar, puede llegar a encontrar desagradable su gusto, causándole náuseas y diarrea.

No todos son afectados por esto, pero si lo es, trate de no ingerirla por un par de meses. Esta condición es corregida por el organismo en forma paulatina. Otra alternativa es probar con leche con bajo contenido de lactosa o de soja.

Flatulencia

Es probable que experimente una mayor tendencia a eructar, debido a la proximidad del estómago a la garganta y a la remoción de mecanismos que normalmente evitan este fenómeno. Algunas veces puede ser casi involuntario, pero con práctica y concientización se puede obtener cierto control.

Diarrea

Hay una tendencia a sufrir una simple diarrea, en particular en los primeros meses después de la operación e inmediatamente después de las ingestas. Para Ud., muchas veces no tiene razón aparente y no puede ser relacionado con algo que haya comido. Dicho episodio puede tornarse desagradable al ser acompañado por dolores tipo cólico, pérdida de fuerzas, transpiración y rubicundez de la piel. Se produce por el vaciamiento rápido de los alimentos desde el estómago al intestino (que no fué avisado y por lo tanto no se encuentra preparado para recibirlo) y entonces reacciona aumentando su motilidad. Se conoce como dumping o síndrome de evacuación rápida. Para su neutralización será prudente reducir la ingestión de comidas con fibras, los dulces y los líquidos, incluso la leche, por uno o cuatro días y comer más carne, pescado, huevo y papa que pueden llegar a controlar la situación así como reducir el volumen de las ingestas. Si no cede, debe consultar a su médico.

Alcohol

No hay una razón por la que no pueda ingerirlo en pequeños volúmenes, pero sus efectos pueden sentirse en forma más prematura por una absorción mucho más rápida, como acontece con el estómago cambiado de lugar. Beba con moderación y recuerde que algunos medicamentos pueden presentar reacciones indeseables al combinarse con el alcohol. Lea previamente el prospecto que acompaña al producto sobre las interacciones.

Comida saludable

El comer sano disminuye el riesgo de sufrir ataques cardíacos, presión arterial elevada y por supuesto cáncer, entre otras cosas. Hay un cierto consenso de que una dieta sana debería contener

pocas grasas animales, azúcar y sal y un alto contenido de proteínas y fibras.

Ganando peso

Nos han dicho que no debemos comer entre las comidas si queremos conservar el peso, pero ahora usted lo podrá hacer, en especial en el primer año de la operación, cuando trate de ganar algo del peso que perdió. No es fácil lograrlo porque el estómago ha reducido su capacidad de reservorio para sustituir al esófago. Por lo que es bastante común que usted siga perdiendo peso después de salir del hospital, tal vez por unos meses, hasta que se estabilice y comience a recuperarlo. ¡No se preocupe! No piense que se irá desnutriendo o que la enfermedad progresa.

Lo importante es que valore sus fuerzas, progresivamente en aumento por sobre la lectura de la balanza.

Es muy probable que no recupere el peso que tenía antes de la cirugía pero para su tranquilidad, destacamos que se estabilizará en un nuevo registro que puede tomar su tiempo y la mejor forma de conseguirlo es comiendo poco y a menudo. Pero nosotros siempre solicitamos al paciente operado que permanezca delgado para evitar el reflujo de las secreciones digestivas que pueden molestarlo en particular en los momentos de descanso.

Cuando en los primeros días usted sienta que no está comiendo demasiado, ciertas dietas suplementarias lo ayudarán para ingerir una cantidad adecuada de proteínas, vitaminas, etc., ingiriendo pequeñas cantidades de volumen.

Ejercicios

Su meta, después de haber sobrellevado la cirugía, podría ser tener un mejor estado físico para prevenir mayores problemas. No obstante, en el período postoperatorio inmediato, el ejercicio es lo último que usted va a ser capaz de realizar libremente porque el menor esfuerzo le provocará una dificultad respiratoria, como si el aire no llegara convenientemente a sus pulmones. Los músculos, los huesos y los órganos en general han sido afectados en el tórax, abdomen y hasta en la garganta. La recuperación lleva algún tiempo. Si no realizaba ninguna actividad física, es importante que apenas pueda comience con algunas tareas livianas, como tomar una escoba y barrer en su casa para, inmediatamente, caminar en trechos progresivos de acuerdo a su capacidad respiratoria. Es conveniente el complemento de un fisioterapeuta. Trate de conseguir a alguien que le acompañe a hacer ejercicios de manera que no los haga solo. La compañía de familiares o amigos al comenzar un nuevo programa de actividades puede aportarle ese estímulo adicional para mantenerlo en marcha cuando la voluntad no sea suficiente.

Si Ud. realizaba regularmente un deporte o ejercitaciones físicas, ahora deberá ajustarla a su actual situación corporal. Apenas lo sienta y pueda, recomience en forma paulatina para ir acrecentándolo de acuerdo a la capacidad respitaroria y a la potencia muscular que vaya logrando.

Tenga en cuenta que el ejercicio:

- *Mejora su condición cardiovascular (corazón y circulación)*
- *Fortalece sus músculos*
- *Reduce el cansancio y le ayuda a tener más energía*
- *Ayuda a disminuir la ansiedad y la depresión*
- *Le puede hacer sentir más feliz*
- *Le ayuda a sentirse mejor consigo mismo*

Si usted estaba trabajando, podrá volver a hacerlo entre la 4ª y 12ª semanas

posteriores, pero para sentirse en su plenitud se requerirán entre 12 y 18 meses. Es probable que se vaya sintiendo con mayor fuerza y estado anímico un tiempo antes de lo previsto.

Primeros días en su casa

Una siesta por la tarde será necesaria las primeras semanas pero trate, antes de acostarse, que se vacíe el estómago. Ello acontece aproximadamente a la hora y usted lo notará. De forma gradual, según su hábito, se irá dando cuenta de que puede prescindir de ella. En el transcurso de las semanas notará paulatinamente que la comida es ingerida en forma más fácil y que sus energías se incrementan. Pero tenga siempre presente que el progreso es lento, frustrante por períodos, pero el pretender apurar las etapas puede ser más perjudicial que beneficioso. Recuerde que el cuerpo tiene sus tiempos para adecuarse. No olvide que deberá realizar ejercicios progresivos, aumentando la distancia o la velocidad pero no ambas a la vez.

En esta etapa, cuídese usted mismo. Continúe con los ejercicios respiratorios como le han enseñado, inspire profundo y mantenga el aire durante 3 segundos y luego exhale en forma lenta. Repita esto 6 veces por sesión, 5 ó 6 veces al día. Si presenta catarro durante el ejercicio, se agrega un extra que es la kinesioterapia respiratoria que lo ayudará a expulsar la mucosidad retenida.

Algún episodio de tos durante esta etapa o mareos ocasionales pueden perturbarlo e incluso, el movimiento puede ser doloroso. Mantenga el equilibrio emocional pues el organismo en su conjunto requiere de un tiempo para restaurar sus funciones.

En algunas semanas usted estará capacitado para realizar las tareas de la casa, pero no se preocupe si no las puede terminar de una sola vez. Podrá volver a conducir su automóvil después de 6 a 8 semanas y luego de una práctica previa con el auto detenido, pues podría llegar a sentir algunos dolores en los músculos que están cicatrizando y es prudente evitar situaciones indeseables.

Síntomas de consulta inmediata

1. Dificultad respiratoria en aumento
2. Dolor torácico
3. Fiebre mayor de 38°
4. Palpitaciones cardíacas o ritmo acelerado
5. Episodios diarreicos con frecuencia mayor de 3 x día
6. Vómitos
7. Evacuación de saliva por la incisión del cuello
8. Extracción espontánea u obstrucción del catéter de la yeyunostomía
9. Rubicundez en aumento con dolor de los labios de la incisión quirúrgica
10. Abultamiento de la incisión operatoria
11. Evacuación de pus por la herida
12. Síntomas persistentes de dumping o diarrea inmediata a la comida.

Consultas posteriores

Es normal que deberá ser controlado por el profesional que lo operó por mucho tiempo, incluso años, pero el mismo tratará que sus visitas guarden una frecuencia cómoda para Ud. en el transcurso del tiempo. Análisis, radiografías, tomografías y otras consultas con distintos especialistas son habituales, obligatorias y consensuadas internacionalmente como requisitos que le aseguren una evolución normal. En otras palabras, y ocurre en la mayoría de las veces, no lo interprete que los exámenes solicitados son porque la enfermedad continúa progresando o ha recidivado. Las visitas al consultorio médico proveen una buena oportunidad para que haga preguntas e informe sobre cualquier cambio o problema que note o cualquier inquietud que tenga.

Le recomendamos que todos los estudios previos a su enfermedad y posteriores al tratamiento, los conserve adecuadamente por fecha y por lo menos por 10 años.

Radioterapia

La radioterapia en problemas esofágicos puede afectar el gusto, hacer sentir la garganta muy seca con dolor, y a veces náuseas y cansancio que lo pueden llevar a la depresión. Todos estos problemas mejoran cuando se detiene el tratamiento, pero cuidando su régimen nutritivo, mientras esto dure, usted puede ayudar a la recuperación.

La comida muy caliente y picante debe evitarse y debe consultar si puede tomar alcohol. Las bebidas burbujeantes, frutales e incluso la cerveza pueden producir ardor pero sin embargo, habría que tomar la mayor cantidad de líquidos posible, incluyendo leche.

Quimioterapia

Puede también afectar el gusto y el apetito así como causar nauseas y vómitos por uno o dos días después de ser administrada. Las comidas y las bebidas frías son mejor aceptadas en estos momentos, ya que evitan los olores al cocinar. Disminuya las grasas y mantenga un alto consumo de fluidos si ocurriera una deshidratación. La leche es buena si se tolera y los jugos de frutas pueden suplir la vitamina C. Se pueden utilizar también bebidas glucosadas, té de hierbas y bebidas gaseosas. El ananá natural es bueno para mantener la boca fresca y húmeda.

Puede ayudar el succionar un caramelo o una menta mientras se está aplicando la quimioterapia. La segunda y subsecuentes sesiones pueden tolerarse mejor, pero el gusto es, en general, más afectado en especial si ocurrió una infección por hongos.

Después del 3° mes

Para ese entonces, usted estará capacitado para realizar natación, que es un excelente ejercicio para todas las edades. Concurra con alguien que le dé confianza e irá observando los beneficios en forma rápida. Para los que no nadan, la caminata es excelente, siempre y cuando se realice un trayecto largo y a un paso regular (pasear por los negocios no cuenta).

El ciclismo y el baile también pueden practicarse tratando de no hacerlo en forma extrema y a medida que se sienta más fuerte, podría practicar cualquier deporte, pero no los realice en forma competitiva. Si usted está con sobrepeso por la falta de ejercicio, ahora tiene la oportunidad de elegir un deporte para mejorar su figura. En efecto, este es un buen momento para disfrutar de la vida y adquirir la mejor forma física posible.

Recuerde que lo más importante sobre el ejercicio es practicarlo con regularidad.

El regreso al trabajo

El tiempo de retornar al trabajo depende de muchos factores y no solo de qué clase de trabajo realiza. El trabajo pesado exige más demanda de energía y puede que no sea el más apropiado si hay que levantar grandes pesos. Su empleador podrá ayudarlo si le indica tareas más livianas.

Le recordamos que por algún tiempo se podrá sentir cansado y tendrá que tener cuidado si realiza actividades de riesgo como manejar o utilizar maquinaria cortante.

Recomendaciones alimenticias

Dieta balanceada

Para obtener todo lo que uno necesita de la comida se debe optar al menos dos alimentos de cada uno de estos grupos por día:

Grupo 1

Pan, cereales, arroz, pasta, papa.

Grupo 2
Carne, pescado, huevo, leche, queso, yogurt, arveja, garbanzos, lentejas, aves de corral.

Grupo 3
Vegetales, frutas, jugos de frutas y de vegetales.

El organismo necesita estar bien nutrido para poder enfrentar las infecciones. Normalmente estas disminuyen algunos nutrientes como el hierro, por lo que no alcanzará a cubrir las necesidades básicas si no se ingiere en forma adecuada.

Si el aporte nutricional es menor del que el cuerpo necesita, este comenzará a utilizar sus reservas, primero en forma de grasas, llegando a consumir los músculos, lo que aumentará la debilidad y el cansancio físico. También los tejidos del cuerpo se dañarán más de lo normal y no cicatrizarán bien. Esto es importante en particular ante una cirugía, radioterapia o quimioterapia. Cada recomendación debe adecuarse al tratamiento instituido, por ejemplo las bebidas gaseosas no son recomendadas durante la radioterapia y las comidas grasosas durante la quimioterapia. Se puede observar intolerancia a la leche luego de la esofagectomía y la gastrectomía.

Recomendaciones para lograr mayor energía
1. Agregar azúcar o glucosa extra a las bebidas, cereales, frutas y postres
2. Usar bebidas energizantes, jugos de fruta con agua o leche o helados. Las bebidas gaseosas son buenas pero no usar las de bajas calorías
3. Agregar manteca a las comidas, ingerir panes y tortas
4. Ingerir tostadas con miel, mermeladas. Utilizar miel o mermeladas como endulzantes para yogures y otros postres
5. Utilizar mayonesa, crema, quesos cremosos como aderezos de comida
6. Agregar colaciones entre comidas, por ejemplo, golosinas, tortas, frutas
7. Comer helados cremosos, yogures, postres cuando se desean
8. Utilizar suplementos energéticos especiales para agregar a las comidas y bebidas

Para aumentar las proteínas, por ejemplo después de una cirugía, agregar leche a las comidas reemplazando el agua, ingerir quesos, carnes y pescados.

Si se necesitan vitaminas y minerales
1. Vitamina A y D: leche, manteca, queso, huevo, yogurt, hígado
2. Vitamina B: pan, bizcochos, nueces, malta
3. Vitamina C: Vegetales y frutas, especialmente los cítricos
4. Se pueden agregar suplementos dietarios comerciales que contengan polivitaminas y minerales
5. Si usted no está comiendo carne debido a la alteración del gusto, deberá realizar estudios investigando anemia y falta de hierro. Las fuentes de hierro son huevos, vegetales verdes y porotos, morcilla e hígado que se absorben mejor si se ingieren junto a vitamina C o jugo de naranja.

Problemas alimentarios
Si se mantiene razonablemente la habilidad de tragar, solo será necesario cortar en trozos pequeños la comida o procesar o licuar aquellos alimentos que presenten problemas, por ejemplo la carne. Sin embargo, si la comida necesita tener consistencia más suave, la logrará hirviendo la carne.

1. Inapetencia
Un licor de cereza o frutilla antes de las comidas puede ayudar a aumentar el apetito.
Comer poco pero en forma continua.

Preparar las comidas lo más atractivas posible, con salsas y especies.
Bebidas nutritivas (licuados frutales, yogures, milkshake, mousse) pueden usarse para reemplazar comidas.
Agregar a las comidas productos nutritivos como crema, leche, queso, manteca aumenta el valor calórico de lo ingerido.

2. Demasiado cansado para comer
Dejar que otros cocinen
Tener comidas frizadas para descongelar en el momento en que tenga deseos de comer
Tomar pequeñas siestas antes de comer
Ingerir comidas nutritivas pero fáciles de comer
Ingerir pequeñas raciones y colaciones entre comidas

3. Indigestión y ardor
Ingerir pequeñas pero regulares porciones
Ingerir bebidas una hora o más después de las comidas y no junto a ellas
Masticar bien
Sentarse derecho mientras se come y mantener esa posición una hora después de haber terminado
Evitar las comidas grasosas y los fritos
No acostarse hasta pasada una hora después de haber comido

4. Sensación de saciedad
Comer pequeñas raciones más seguidas, agregando colaciones
Masticar despacio
No tomar líquidos durante las comidas

5. Sentirse descompuesto
Trate de comer pequeñas raciones.
Como desayuno, primero ingiera algo seco como galletitas
Evite las comidas grasosas
Mantener las comidas lo más secas posible
Ingerir líquidos una hora o más después de las comidas
Las comidas y bebidas frías generan menos olores que puedan descomponerlo.
Usar ropa liviana
Comer en un lugar aireado y fresco
Realizar una caminata antes de las comidas
Beber con sorbete
Mantenerse alejado de los olores de la cocina.

6. Diarrea
Comer comidas de fácil digestión, livianas, como pollo, pescado, soufflé con leche y constipantes como el queso, arroz o banana
Ingerir abundantes líquidos lejos de las comidas para evitar la deshidratación
Evitar las comidas grasosas
No ingerir comidas con alto contenido de fibras
No ingerir bebidas o comidas muy calientes o muy frías
Comer pequeñas raciones seguidas

Suplementos dietarios
Son útiles cuando se necesitan nutrientes adicionales. Existen diferentes preparados que otorgan energía, proteínas, vitaminas y minerales. Se presentan comercialmente en forma de polvos o líquidos para ser agregados a las bebidas o comidas. El nutricionista es la persona más indicada para prescribir el suplemento dietario mas indicado para cada paciente.

En el mercado existen suplementos dietarios completos que tienen altos contenidos de proteínas y calorías, incluyendo vitaminas y minerales. Pueden tomarse como bebidas durante las comidas e incluso reemplazar alguna. También pueden ser frizados para comerse como helados. Se presentan como polvos, líquidos y semisólidos.

También existen leches fortificadas que se utilizan como la leche común, con un alto contenido de proteínas y energía. Se presenta en polvo o líquida.

El problema del fracaso de las plastias
Los objetivos básicos de toda resección y reemplazo esofágico son extirpar la lesión y lograr la continuidad del tránsito digestivo a través de su deglución oral. En ciertas desfavorables situaciones, cuando este último objetivo no se ha podido lograr, a pesar de los esfuerzos en mantener una plastia o incluso reemplazarla, el problema pasa a ser casi completamente irresoluble, condicionando un estado de desánimo en el paciente, impotencia y depresión psíquica muy difíciles de neutralizar. El cirujano apela a todos sus conocimientos y habilidades pero ante resultados no deseados una desazón profesional también se le asocia. Un esofagostoma y un catéter de yeyunostomía son precisamente el resultado indeseable de los reiterados procedimientos fallidos.

Nuestro programa alimenticio (2)
El paciente con un reemplazo esofágico, en particular gástrico, debe conocer que se requerirá de un largo período, aproximadamente un año, para que sus ingestas se regularicen aunque, de modo excepcional, podrán compararse a las previas a su enfermedad. Su colaboración será imprescindible en la información, si alguno de los alimentos le causara algún trastorno alimenticio. Los consejos y sugerencias del profesional serán imprescindibles para ir incorporando nuevas comidas o modificando o suspendiendo algunas de ellas, de acuerdo a la tolerancia o a la presencia de cuadros indeseables relacionados con la digestión.

Las raciones serán pequeñas y con una frecuencia de 6 a 8 por día. El límite de la ingesta es la sensación de plenitud retroesternal que percibirá, notando una hora después la evacuación de la plastia. Los bocados deberán ser pequeños, bien masticados y sobre todo, debe ser consciente en su deglución, sin preocupaciones o abstracciones que lo alteren mentalmente. Ingerirá los líquidos *entre* las diferentes comidas y *no con* las comidas. Si es necesario hacerlo con las ingestas, es conveniente limitarlos a medio vaso. Los dulces no son recomendables al inicio de las ingestas pues se metabolizan con rapidez y su paso al intestino puede provocar un descenso brusco de la glucemia, por lo que es conveniente que los deje para el final.

No debe comer en la cama. Es prudente sentarse en la mesa porque la gravedad es imperativa para el descenso del bolo alimenticio por el tubo digestivo. No se aconseja acostarse hasta dejar pasar una hora como mínimo o después de percibir la sensación de evacuación gástrica. No ingiera alimentos 2 ó 3 hs. antes del descanso nocturno.

No es conveniente deglutir aire porque incrementará el contenido gaseoso intestinal. Fumar, tomar gaseosas, bebidas alcohólicas, masticar gomas de mascar o ingerir repollo, cebollas, coliflor, lentejas, soja o brócoli acentúan esta posibilidad. Las bebidas gaseosas deberán ser desaconsejadas por dos meses posteriores a la cirugía, comenzando con pequeñas cantidades.

Habitualmente el paciente hace su primera ingesta en nuestra presencia para ir observando su deglución, si presenta accesos de tos y el manejo de su ansiedad. Comenzamos con un alimento semiblando (gelatina o flan) y no con líquidos porque estos requieren reflejos más rápidos, que consideramos disminuidos por el edema postoperatorio en la anastomosis y para prevenir la posibilidad de broncoaspiración.

Tabla 11.1: Dieta de inicio en el postoperatorio (entre 5º y 8º día)

Desayuno: Té solo o cortado con leche, con azúcar y con galletitas crackers o vainillas introducidas en la infusión Media mañana: Yogurt o gelatina o flan Almuerzo: Caldo salado con puré de papa o zapallo en su interior Merienda: Igual al desayuno Media tarde: Igual a media mañana Cena: Igual al almuerzo Una hora antes de acostarse: Helado cremoso de limón o americana

Tabla 11.2: Dieta en los días sucesivos (entre 7º a 12º días)

Agregar: Desayuno: ½ vaso de jugo de frutas no cítrico. Mermelada o dulce de leche (1 cucharada de café para probar tolerancia) Media mañana: yema de huevo batida con azúcar y oporto. Mermelada. Almuerzo: Muslo de pollo o pescado procesados. Peras o duraznos al natural o en compota. Flan. Gelatina. Merienda: Igual al desayuno Media tarde: Queso crema (1 cucharada de postre) Cena: Igual al almuerzo. Puré de manzanas. Una hora antes de acostarse: Licuados de frutas sin leche.

Los productos lácteos, leche, quesos, helados, pueden causar diarrea, plenitud o dolor en los primeros 15 a 30 días del postoperatorio. En ocasiones, su intolerancia puede perdurar 3 meses o más. Conviene ir incorporándolos paulatinamente en pequeñas cantidades para probar su tolerancia. Es posible reemplazarlos con productos libres o reducidos en lactosa.

Poco a poco se sumarán los alimentos que contiene el cuadro siguiente.

	Permitidos	**Prohibidos**
Bebidas	Leche, té, café, mate líquido, jugos de uva, manzana	Gaseosas, bebidas alcohólicas, jugos cítricos
Pan	Galletitas, panqueques, pan tostado	Saborizados, facturas, tortas
Sopas	Caldos, sopas cremas	Sopas condimentadas o de tomate
Papa	Hervida y pelada.	Frita, de copetín, con

		cáscara
Arroz	Hervido	Frito
Pastas	Fideos, gñoquis, ravioles	
Carnes	Pescado, pollo, cordero, cerdo, bien pequeños al horno o hervido. No fritos.	Milanesa, costillas asadas, chorizo, morcilla
Vegetales	Cocidos. Zapallo, arvejas, zanahoria, espinaca.	Crudos. Tomate, coliflor, choclo, cebollas, ajo, pepino, rábanos, lentejas, arvejas, brócoli
Huevos	Poché o duro	No frito
Cereales	La mayoría	Salvado, nueces
Frutas	Enlatadas o hervidas	Frescas o deshidratadas. Con piel o semillas. Cítricos, bananas, coco
Postres	Helados, gelatinas, flan	Con chocolate, frutas secas, nueces.
Dulces	Miel, mermeladas, caramelos duros sin rellenos y blandos	Frutas abrillantadas
Grasas	Manteca, mayonesa, aceite, queso crema	Panceta, jamón, fritos, salsas condimentadas
Otros		Sardinas, mariscos, picantes, quesos duros, aceitunas, pimientos.

Mi última sugerencia:

Después del tratamiento es posible que refiera diversos tipos de emociones que le provocarán o motivarán estados confusionales, expectativas no resueltas o angustiantes, sensación de abatimiento, dudas de una vida futura, incertidumbres por si la enfermedad no ha sido totalmente erradicada, preocupaciones por cualquier síntoma nuevo o por cualquier estudio que le soliciten, diversos tipos de molestias o dolores a las que no le encuentran causa, conveniencia de permanecer en la cama y etc, etc, etc. Esto es común en la mayoría de las personas cuando

transcurre el período de convalescencia (3.)

Las personas que se enfrentan al cáncer se pueden sentir muy solas. No es necesario ni conveniente que trate de sobrellevar todo usted solo. Sus amigos y familiares pueden sentirse excluidos si usted no permite que le ayuden. Deje que tanto ellos como cualquier otra persona que usted considere puedan hacerlo. Si requiere otro tipo de ayuda recuerden que son los amigos, algún texto de autoayuda, si prefiere buscar en los apoyos psicológicos, en su religión o en grupos que se reúnen para discutir o comentar sobre el mismo problema. Pero lo importante y es lo que le deseo trasmitir: ¡¡¡NO SE ABANDONE, NO SE ENTREGUE, NO SE RINDA!!!.

La vida, nuestra existencia, es de por sí un desafío, una lucha diaria de la que solamente conocemos el pasado y el presente, pero que vale la pena vivirla para conocer la belleza de la Naturaleza. Entonces, ¡¡¡ESTE ES EL MOMENTO DE APRECIARLA, SENTIR LOS AFECTOS QUE RECIBIMOS Y A LA VEZ TRASMITIR LOS NUESTROS A LAS PERSONAS QUE QUEREMOS!!!

Bibliografía

1. Former Patients Helping New Patients. Oesophageal Patients Associations - Chairman: David Kirby. 16 Whitefields Crescent, Solihull, West Midlands B91 3UN – Tel. 0121 704 9860 – Birmighan – England.
2. Seineldin S y Seineldin C: “Reemplazo total del Esófago: Indicaciones, Técnicas y Complicaciones”. Corpus Editorial y Distribuidora S.A. (Rosario, Argentina), pag.19. Año 2012.
3. Seineldin S. “Yo también tengo cáncer. ¿Puedo ayudarlo?”. Monografía de autoayuda no publicada. Año 2011. Se envía gratuitamente por solicitud al mail: semysei@doctor.com

Capítulo 13. CAUSAS DE MORTALIDAD POSTOPERATORIAS INMEDIATAS Y ALEJADAS

Fig. 12.1: Factores gravitantes sobre la morbimortalidad terapéutica.

En nuestro criterio, tres factores gravitan para que a la cirugía de resección y reconstrucción total del esófago se la considere como uno de los procedimientos quirúrgicos programados actuales más desafiante, problemático y exigente que son: la desnutrición potencial u ostensible del paciente con su obvia repercusión inmunológica, el abordaje exclusivo en esas condiciones de los tres sectores anatomofuncionales más importantes de nuestro organismo y la complejidad Y/o toxicidad de los distintos procedimientos quirúrgicos y médicos utilizados con o sin consenso, con o sin planificación o por carencia y/o necesidad institucional (1) (Figura 12.1). Y estos repararos alcanzan su mayor expresión ante la presencia de la enfermedad neoplásica.

Por procesos benignos: Depende sobre todo de la evolución de la enfermedad de base cuando el esófago debió ser extirpado y reconstruido el tránsito digestivo, como acontece con la esclerodermia y muy rara vez por una broncoaspiración masiva, en especial cuando el estómago ha sido la víscera sustituta y la vía retromediastinal la empleada para elevarla al cuello. La posibilidad de erosiones hemorrágicas, metaplasias mucosas, desarrollo de neoplasias, perforaciones y otras situaciones en el órgano translocado, presenta casi similares posibilidades que en su ubicación habitual pero, afortunadamente o por desconocimiento o por no haber sido sistemáticamente investigada, su incidencia fue escasamente comunicada. Pensamos que mediante un seguimiento más estricto, con el correr de los años, su mejor tolerancia permita un crecimiento

normal en los niños, un desempeño habitual en los jóvenes y una actividad exigente en los adultos, comparable o casi semejante a sujetos normales.

Por procesos malignos: A pesar de los avances técnicos en el campo operatorio como en el apoyo terapéutico y, si bien los resultados evidencian una aceptable mejoría de la sobrevida, el carcinoma de esófago no ha podido ser contenido de forma conveniente y su progresión local, regional y a distancia es hasta el presente un problema que incluso los distintos métodos, utilizados de manera aislada o en combinación o consecutivamente, distan de alcanzar sus objetivos (2).

En los últimos 30 años los índices de mortalidad se revirtieron. Muller y colab. (3) destacaron que, en las series publicadas en la década del 80, el número de decesos intrahospitalarios se había reducido al 13%, la mitad con respecto al período similar anterior. Por su parte, Jamieson y colab. (4), examinando la experiencia en unidades quirúrgicas occidentales durante la década del 90, observaron que la curva continuaba en descenso con valores promedio del 11%. En una encuesta publicada por Dimick y colab. (5), obtenida de centros de EEUU, la mortalidad global operatoria comunicada fue del 11,3%, destacando que existen servicios especializados dedicados a la patología neoplásica del esófago con un índice cercano al 5%. No obstante, es posible que estas cifras sean más elevadas, dependiendo de la selección de los pacientes, el procedimiento utilizado y la indicación previa de tratamientos neoadyuvantes (6). En una revisión de los datos estadísticos de Medicare, la mortalidad osciló en cifras del 8% en los centros que concentraron un mayor volumen de esta patología, que contrastaba con un 23% en los de menor casuística (7).

En nuestro medio, aceptando ciertas obvias carencias hospitalarias y de acuerdo a la calidad de los pacientes tratados, es posible aceptar un índice de mortalidad en patología maligna que oscila entre el 12 y 18%.

Numerosos factores se combinan y no permiten determinar fehacientemente en algunos casos las causas de mortalidad quirúrgica postoperatoria y alejada (Tabla 12.1-2-3), por lo que los resultados de series numerosas de resecados varían en significativa medida entre ellos.

Tabla 12.1: Factores que intervienen en el análisis de la mortalidad operatoria

Dificultades en la valoración de la mortalidad en la cirugía del esófago neoplásico
I. Dependiendo del tipo de paciente
- edad
- sexo
- estado nutricional
- capacidad inmunológica
- antecedentes tabáquicos
- hábito alcohólico
- enfermedades concomitantes
II. Dependiendo del tipo de lesión esofágica
- Etiología benigna
- Etiología maligna
- localización - estadio

- patrón histológico

III. Dependiendo del tipo de procedimiento

- Con intención curativa
- Técnica en un tiempo
- transtorácica
- transhiatal
- toracolaparoscopia
- Resección ganglionar
- de un campo
- de 2 campos
- de 3 campos
- Técnica en 2 tiempos
- Víscera sustituta
- estómago
- colon
- yeyuno
- Con intención paliativa

IV. Dependiendo del tiempo de internación

- hasta 10 días
- hasta 30 días
- durante permanencia hospitalaria

V. Dependiendo de servicio

- Por su complejidad
- Por el número de resecciones esofágicas por año
- entre 5 y 10
- entre 11 y 50
- superior a 50

VI. Dependiendo del método de control

- por comprobación periódica
- por verificación indirecta
- correo
- teléfono
- e-mail
- por ausencia prolongada

Tabla 12-2: Causas más frecuentes de muerte en el 1° año de postoperatorio

Inmediatas (hasta los 30 días)
Fístula anastomótica cervical
Neumonía
Insuficiencia respiratoria
Insuficiencia hepática
Empiema pleural
Tromboembolismo pulmonar
Infarto de miocardio
Taquiarritmia ventricular

Peritonitis
- por filtración de la piloroplastia
- por filtración de la anastomosis colónica
- por necrosis de la yeyunostomía por torsión
Mediastinitis
Sepsis-Falla multiorgánica
Miocarditis tóxica
Coagulopatía intravascular diseminada

Alejadas
Recurrencia tumoral
-Local
Mediastinal
Anastomótica
-Regional
Cervical
Celíacos
-Distal
Hígado
Huesos
Pulmón
Adrenal
Cerebro
Bazo
Corazón
Riñón
Pancreas
Intestino
Tiroides
Emanciación
- por estenosis de la anastomosis cervical
- por gastroparesia persistente
- por reflujo biliar refractario y permanente
- de causa desconocida
Neumonía aspirativa
Fístula gastroaórtica
Fístula gastrotraqueal
Fístula gastropleural
Fístula gastropericárdica
Accidente cerebrovascular
Suicidio

Tabla 12-3: Causas más frecuentes de muerte entre el 1° y 5° año de sobrevida

Alejadas (después del año)
Recurrencia neoplásica local y regional
Linfangitis pulmonar carcinomatosa
Metástasis a distancia
Compromiso seroso
-peritoneal
-pleural
-pericárdico
Otras patologías tumorales

En una serie de autopsias realizadas en pacientes que fueron resecados con intención curativa, Katayama y colab. (8) demostraron que en el 62,8% existía una recurrencia o tejidos neoplásicos residuales. En su análisis por sectores, las recidivas locales se evidenciaban en el 25,6%, el compromiso en los ganglios linfáticos en el 41,9%, las metástasis por vía hematógena en el 39,5% y la carcinomatosis en las serosas (peritoneal, pleural o pericárdica) en el 25,6%.

Por último, es posible suponer que a pesar de la extirpación combinada con resección de dos o tres campos linfáticos, la frecuencia de la recurrencia muy posiblemente se relacione con la dificultad anatómica para remover por completo la totalidad de los ganglios linfáticos.

Comentarios: *Cuatro décadas atrás, por la elevada morbimortalidad quirúrgica, era casi habitual que la cirugía del esófago fuera realizada en dos y hasta tres tiempos. En el primero, por toracotomía, solo se resecaba el órgano y, durante un intervalo de dos a tres semanas hasta complementar el plan operatorio con la plastia, el paciente permanecía con un esofagostoma y alimentándose a través de una gastrostomía o yeyunostomía. De esa experiencia, observamos que la mortalidad se incrementaba significativamente cuando se procedía a la reconstrucción del tránsito alimenticio, quizás por un desconocimiento en la preparación del órgano sustituto, quizás por un catabolismo no resuelto mediante la alimentación enteral, quizás por inexperiencia de prácticas requeridas para la estabilización de una evolución descompensada.*

Bibliografía.

1. Seineldin S y Seineldin C: Relato Oficial “REEMPLAZO TOTAL del EÓFAGO. 56° Congreso Argentino de Cirugía Torácica. Buenos Aires, 2012.
2. Gockel I, Exner C, Junginger T. Morbidity and mortality after esophagectomy for esophageal carcinoma: a risk analysis. *World J Surg Oncol*, 2005; 3: 37-40.
3. Muller J, Erasmi H, Stelzner M. Surgical therapy of esophageal carcinoma. *Br J Surg*, 1990; 77: 845-57.
4. Jamieson G, Mathew G. Surgical management of oesophageal cancer: the

western experience. En: Daly J, Henessy T, Reynolds J. *Management of upper gastrointestinal cancer*. London: WB Saunders, 1999; 183-99.
5. Dimick J, Wainess R, Upchurch G, Iannettoni M, Orringer M. National trends in outcomes for esophageal resection. *Ann Thorac Surg*, 2005; 79: 212-6.
6. Jamieson G, Mathew G, Ludemann R, Waymann J y otros. Postoperative mortality following oesophagectomy and problems in reporting its rate. *Br J Surg*, 2004; 91: 943-7.
7. Birkmeyer J, Siewers A, Finlayson E y otros. Hospital and surgical mortality in the United States. *N Engl J Med*, 2002; 346: 1128-37.
8. Katayama A, Mafume K, Tanaka Y, Takubo K, Makuuchi M, Kaminishi M. Autopsy findings in patients after curative esophagectomy for esophageal carcinoma. *J Am Coll Surg*, 2003; 196: 866-73.

Capítulo 14 - CONCLUSIONES

La situación

A - Ante las lesiones neoplásicas

Algunos conceptos fundamentales es importante destacar para encarar una cirugía tan particular como es la resección y reconstrucción del tránsito digestivo oral.

1- **La patología obstructiva** más frecuente es la producida por las neoplasias y para dedicarse al tratamiento de esta patología es conveniente conocer la variedad de técnicas que se han descripto para solucionar los problemas imprevistos. En este aspecto se diferencia de las mayoría de las otras especialidades quirúrgicas que por lo general, el cirujano las trata con un programa operatorio predeterminado.

2- **Los objetivos básicos** de los diversos tratamientos son**:**

Calidad de vida (control de la disfagia)
Cantidad de vida (mayor sobrevida)
Curación (evaluada a 5 años)

Destacamos que mucho se ha logrado con los dos primeros preceptos, pero obviamente los resultados alejados aún no satisfacen, por lo que continuamos enfatizando en continuar elaborando nuevas propuesta y unificando criterios para alcanzarlos.

3- La patología neoplásica tiene sus particularidades:

. Crecimiento lento
. Anarquía ganglionar
. Metástasis tardías
. Reacción inflamatoria

En base a ello reflexionamos que el incremento de la sensibilidad de la imagenología actual nos posibilita una evaluación clínica y una interpretación radiológica cada vez más efectiva que permite proponer el tratamiento más apropiado, así como comentar sus riesgos, beneficios y sus posibles futuras limitaciones, pero en variadas ocasiones hemos observado que el exclusivo parámetro de estos estudios, confunde a la reacción inflamatoria peritumoral con una progresión inexistente, por lo que advertimos sobre su posibilidad que implicaría un desacierto estadificatorio.

4- Las expectativas

Existen diferencias entre el interés del médico de familia o generalista y la certidumbre del paciente. Mientras que para el primero lo importante se centra en la neutralización de la enfermedad y sus síntomas, para los segundos se basamenta sobre la calidad y esperanza de vida.

Del médico: Curación definitiva
Mínima agresión
Ingesta oral normal
Del paciente: Recuperar ingesta oral (93%)
Extirpación tumoral(75%)
Dolor (18%)
Sobrevida alejada (7%)

5- El concepto médico

Pero uno de los principales problemas que se suscitan con esta patología es considerarla como de tratamiento exclusivamente paliativo. Es obvio que el pensamiento médico la valore conceptualmente dado los escasos resultados de sobrevida alejada que se han obtenido, pero esta posición implica que no se cuiden o no se formalicen detalles técnicos que en el postoperatorio pueden influir en una desfavorable evolución. Todos somos conscientes que es un capítulo que la Medicina aún no ha logrado presentar resultados satisfactorios pero podemos decir que disminuyendo la mortalidad, como acontece actualmente, hemos podido obtener el control de la misma en un modesto número de pacientes.

6- **La estadificación tumoral**

Debemos reconocer que es una exigencia esencial para lograr datos significativos de efectividad terapéutica, consenso de tratamientos, sobrevida, calidad de asistencia, fracasos e incluso, para el conocimiento de nuevos factores que suman para la total curabilidad de la enfermedad. Es la condición puntual por la que periódicamente se reúnen las numerosas experiencias de diversos centros quirúrgicos y mediante el intercambio de los datos se aceptan o contraindican nuevas pautas a evaluar.

Pero el paciente, como ente individual, merece ser tratado por el médico desde una óptica completamente diferente y especialmente, cuando surgen dudas sobre la indicación del tratamiento más apropiado.

No es sencillo y menos a través de la lectura textual, emitir sugerencias o consejos válidos ante esas difíciles situaciones. Es el portador de la patología el que exigirá alguna conducta médica o quirúrgica para su padecimiento y será el profesional quién responderá con sus mejores conocimientos y habilidades y con la particular capacidad humana que posee.

7- Las contraindicaciones

En nuestro medio, no es común tratar pacientes con neoplasias tempranas. Cuando concurren al profesional presentan una disfagia selectiva de aproximadamente 2 a 3 meses de evolución, lo que representa que la luz del órgano se encuentra estenosada en un 75 %. En ese estadío, obviamente, las contraindicaciones pre operatorias cercenan posibilidades, pero tenemos la obligación de acatarlas como principio ético y moral para no incrementar una agresión a un individuo de por sí agredido por su enfermedad.

Contraindicaciones de resección
1. Metástasis (excluídas adenopatías regionales, cardiales y celíacas)
2. Parálisis neuronales (recurrente, frénico y/o simpático)
3. Invasión el árbol traqueobronquial
4. Inanición marcada sin respuesta a la hiperalimentación

Sugerimos una gastrostomía o yeyunostomía si durante la intervención se no encontramos con estas situaciones

a pesar no haber sido identificadas por los estudios preoperatorios:

Contraindicaciones intraoperatorias

1. Invasión de tráquea y/o aorta
2. Diseminación en cavidad peritoneal
3. Metástasis a órganos distantes
4. Extensión a pleura mediastínica
5. Múltiples metástasis ganglionares
6. Infiltración de posibles márgenes de resección

8- Las terapeúticas complementarias

Básicamente se tratan del empleo de las drogas antineoplásicas y del tratamiento radiante. Las experiencias comunicadas empleándolas como único recurso, no han demostrado buen resultado, por lo que actualmente es su combinación la utilizada. Sobre su elección, hay consenso en que disminuiría el compromiso tumoral en un porcentaje de individuos, que pertenecerían al grupo de respondedores, pero no solo no tendría efecto en el resto, sino que disminuiría sus chances quirúrgicas.

9- Tratamientos multidisciplinarios

Ante los resultados desfavorables obtenidos con la quimioradioterapia por la escasa sobrevida lograda básicamente por la recidiva local del tumor, se le asoció la extirpación quirúrgica y la sustitución por un tubo gástrico.

10- Tratamiento de la disfagia

En numerosas ocasiones, el gastroenterólogo o el cirujano considera que la cirugía es totalmente paliativa, que el objetivo básico es revertir el obstáculo deglutorio, interviniendo entonces por autosuficiencia, minimizando las complicaciones y aceptando resultados indeseables.

Nosotros puntualizamos que todo paciente portador de una enfermedad neoplásica del esófago debe ser evaluado por un comité de expertos para, precisamente, evitar el empleo de métodos o técnicas que inducirán a una insidiosa pérdida de tiempo.

En las indicaciones para colocación de stents endoscópicos consideramos a los accesos tusígenos continuos por aspiración de saliva, la fístula traqueo esofágica, metástasis y caquexia.

B - Ante las lesiones benignas

Es la decisión más difícil en el campo de la patología quirúrgica del esófago.

Adjuntamos algunos conceptos básicos a valorar ante la situación planteada.

Criterios evaluatorios

1. Edad
2. Estado clínico
3. Condición anatomofuncional del esófago
4. Extensión de las lesiones histopatológicas
5. Fracasos de métodos más simples
6. Posibilidad de un reemplazo adecuado
7. Acceptabilidad del paciente

Situaciones factibles de preservación

1. Escasa o adaptables dificultades deglutorias

2. Peristalsis aceptable
3. Estructura anatómica con escasas alteraciones
4. Mantenimiento del peso corporal
5. Presencia de estenosis limitada
6. Dilataciones periódicas efectivas
7. Esofagitis péptica con metaplasia controlable

8. Fracaso postquirúrgico por reflujo mejorado con cambios de hábitos
9. Perforación de esófago sin enfermedad maligna

Tenga en cuenta que en la patología benigna del esófago no extirpe el órgano si no tiene la seguridad de su reemplazo, su experiencia es limitada, no cuenta con colaboradores ni con un equipamiento adecuado para realizarlo

C - El cirujano actuante

1- Aspectos psicológicos

Hemos considerado interesante trasmitir las observaciones de Badaloni (1) sobre los estados emocionales que prevalecen en un cirujano ante una complicación quirúrgica cuando ha actuado con criterio, esmero y responsabilidad. Es indudable que su conocimiento le permitirá afrontar esas angustiantes y tensas situaciones adversas con la confianza y decisión adecuada.

ANSIEDADES	RECURSOS
Conmoción por la noticia	**Formación**
Negación	**Experiencia**
Ansiedad	**Entrenamiento**
Sensación de fracaso	**Conocimientos**
Culpa	**Personalidad**
Soledad	**Autocrítica**
Enfrentar a los familiares	**Apoyo familiar del paciente**
	El recuerdo de los predecesores

En nuestro criterio, en el profesional que encare el tratamiento quirúrgico de las diversas patologías del esófago, ciertas cualidades son requisitos necesarios para obtener los resultados que hipotéticamente debería lograr. Básicamente, sus conocimientos en la anatomía cervical, torácica y abdominal así como en el funcionalismo de la caja torácica, su habilidad quirúrgica, su capacidad de decisión ante complicaciones imprevistas y especialmente su disposición a la autocrítica, son conceptos básicos para enfrentar la problemática de este órgano.

2- Cirujano digestivo o torácico

No deja de ser un dilema. Obviamente por tratarse de un órgano abdominal y que requiere en ocasiones de extirpaciones o anastomosis con otras vísceras alojadas en su vecindad, el manejo por parte del cirujano digestivo sería lo indicado y adecuado pero el

esófago es torácico, la translocación transcurre entre órganos adyacentes factibles de lesionar, las complicaciones son fundamentalmente torácicas y los índices de causales de mortalidad también tienen su origen en este sector.

No se trata de especular cual especialidad debería ser la responsable del tratamiento de la patología esofágica sino el interés de tratar una temática intocable nos permite argumentar que quién decidiera dedicarse a esta patología deberá adquirir conocimientos de ambos sectores durante su formación quirúrgica.

D - Los procedimientos quirúrgicos

1- El concepto

A pesar de los mejores conocimientos fisiopatológicos del esófago, de las modernas técnicas anestesiológicas y de los efectivos cuidados intensivos, los múltiples abordajes con amplios decolamientos y extensas movilizaciones de vísceras sustitutas implican una complejidad quirúrgica que un organismo debilitado no siempre se encuentra en condiciones de resistir.

Ninguna de las técnicas que se utiliza dista de ser considerada como el método accesible en todo centro quirúrgico pues habitualmente en su postoperatorio presentan algún tipo de complicaciones que en estos particulares pacientes adquieren significativa gravedad (32).

Son numerosos los factores que se complementan para minimizar los riesgos y que nos permitimos destacar. En primer lugar, debe optarse de acuerdo a la complejidad del servicio asistencial por la técnica menos agresiva, la más rápida quirúrgicamente, la más controlable postoperatoriamente, la menos incapacitante evolutivamente y la más aceptada psicosocialmente. El equipo quirúrgico y fundamentalmente el cirujano deberá conocer la patología, estar capacitado para abordar las regiones cervical, torácica y abdominal, intervenir con criterio curativo y actuar con determinación ante la mínima complicación imprevista.

En la literatura mundial son múltiples los procedimientos operatorios descriptos para el tratamiento de la patología neoplásica fundamentalmente pero nos permitimos sugerir, que la técnica más apropiada a utilizar es aquella que el cirujano tenga mayor experiencia, que se adapte a las condiciones del centro quirúrgico y que se ajuste a las posibilidades económicas de la intervención.

2- El centro quirúrgico

Todo procedimiento quirúrgico esofágico dista de ser considerado simple técnicamente y accesible en todo centro operatorio. Su complejidad, su interés pero especialmente el volumen que concentra en las distintas patologías de este órgano son fundamentales para controlar sus complicaciones y reducir la mortalidad quirúrgica.

En la situación puntual del tratamiento del cáncer del esófago, en variables

lugares, el anestesista relativiza la práctica, el terapista no demuestra el interés deseado, entonces la enfermera limita su esfuerzo, el residente subestima al paciente mientras que la administración asistencial protesta por los gastos que se requieren.

E - La sustitución

1 – El tipo de plastia

Destacamos que el tipo de plastia usualmente empleado es la obtenida elevando al estómago, como víscera total o preferentemente tubulizada.

Ninguna sustitución puede ser considerada exenta de provocar síntomas inmediatos o alejados desagradables, por lo que el contacto periódico con el cirujano es necesario en su control alejado.

2 - El colon

En cirujanos con escasas experiencias, un error en su disección o en su transpolación puede ser gravísimo. La única ventaja ostensible es que el estómago al permanecer en el abdomen continúa manteniendo su capacidad reservoria, excretoria y secretora. Pero sus desventajas es que técnicamente es más dificultoso que el estómago y que requiere de tres anastomosis (2).

El bolo alimenticio, desciende por la fuerza gravitativa y en esa vehiculización el factor iso o anisoperistáltico de la sustitución no ejerce aparentemente ninguna acción coadyuvante. En todos los casos y a pesar del intento de obtener una verticalidad aceptable de la plastia, se constata una evidente lentificación del bolo antes de su introducción al estómago. Esa presión sobre el segmento final, paulatinamente provoca una distensión del lumen con la consecuente redundancia.

La real incidencia de los problemas relacionados con la interposición colónica es incierta porque las series no incluyen casuísticas relevantes. De Delvas y colab. (3) comunicaron un 16 % de reoperaciones, Curet-Scott y colab. (4) 37.5 % y Kotsis y colab. (5) 13.4 %, índices significativamente diferentes con respecto a la plastia gástrica.

Sin embargo, el reflujo gástrico, la ulceración de su mucosa así como las fistulizaciones hacia los órganos o estructuras vecinas no son comunes y para numerosos autores es el órgano de elección en los procesos benignos.

3 - Expectativa de vida y plastia sustituta

En comparaciones en sus seguimientos alejados, puntualmente entre el tubo gástrico y la plastia colónica, en los pacientes tratados por patología benigna y en la serie de sobrevivientes por enfermedad neoplásica, no hemos

corroborado diferencias significativas entre ambas sustituciones como para aceptar el concepto actual prevalente de que, cuando la expectativa de vida es mayor de 10 años, el colon es la víscera preferida.

Incluso en niños, aunque preferimos al colon, hemos observado que en el primer año la alimentación es más dificultosa con la interposición gástrica.

Desde nuestra óptica, consideramos que es una opinión aún imprecisa, que se requiere de mayor experiencia para sustentarla y que ante la duda, sugerimos que el cirujano opte por la técnica con la que tenga mayor experiencia y mejores resultados inmediatos y alejados.

4-Utilización de suturas con instrumentación mecánica

Su asiduo empleo actual ha favorecido que anastomosis en áreas dificultosas para realizarlas manualmente, pudieran efectuarse con reconocida facilidad. Así también, las suturas longitudinales en resecciones gástricas y las diversas uniones digestivas obtuvieron una inmediata aceptación y por otra parte es consenso generalizado que el tiempo operatorio disminuye con su complemento.

Sin pretender desvalorizar estos métodos, consideramos que las complicaciones no han sido totalmente revertidas, por lo que siempre sugerimos protegerlas con un segundo plano manual así como comprobar su impermeabilidad con los diversos procedimientos existentes.

F - Calidad de vida con plastia sustituta

Evaluar la calidad de vida alejada no es sencillo porque como sustituto es utililizado una víscera que en la escala animal en general y en la humana en particular, no fué preparado ni anatómica ni funcionalmente para otra función totalmente distinta. En su nuevo habitáculo su vascularización se resiente y su denervación anula su capacidad propulsiva quedando abandonado en un sector sometido a permanentes cambios tensionales muy distintos a su antigua ubicación abdominal. Es obvio deducir que deben producirse modificaciones estructurales, algunas conocidas y otras no, que gravitarán en su nueva función con disímiles manifestaciones.

Por otra parte, las distintas edades, el sexo, la etiología y estadío de la enfermedad de base, el tipo de reconstrucción, los aspectos emocionales y las expectativas personales presentan una variedad de situaciones de las cuales es posible extraer conclusiones estadísticas pero que nunca validarán con certeza los resultados obtenidos o deseables.

La patología más frecuente del esófago es la neoplásica y es unánimamente aceptado que su extirpación es el tratamiento de elección reconocido a pesar de sus magros resultados y que la reconstrucción del tránsito digestivo en el mismo acto quirúrgico es una condición casi obligatoria que en el cirujano debe prevalecer al encarar la planificación operatoria.

Sin embargo, la calidad de vida y la presencia de síntomas indeseables en aquellos individuos que han superado el tiempo requerido para la aceptación de su curación no ha sido correctamente investigado hasta el presente. Es lógico considerar de su imprescindible necesidad para que la medicina y la cirugía prioricen ciertos aspectos preoperatorios, quirúrgicos o postoperatorios con la intención que perfeccionándolos, o en última instancia, modificando o anulando su presencia, posibilite una mejor adecuación a la vida a aquellos pacientes con su esófago sustituído por un órgano transposicionado.

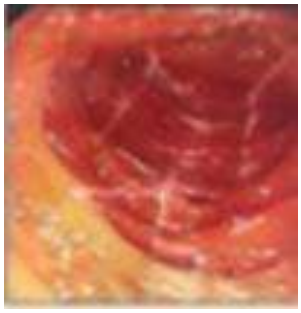

Gastroplastia

Coloplastia

Ninguna plastia es asimilable al funcionalismo de un esófago normal

Inmediatamente a la intervención, la disminución volumétrica del estómago tubulizado limita las ingestas a raciones pequeñas, semiblandas y frecuentes por un período que oscila entre los primeros tres meses al año de la reconstrucción del tránsito digestivo. Al 4° o 5° mes, el antro pilórico acrecienta paulatinamente sus diámetros y al permitir acumular un mayor volumen de nutrientes, la frecuencia tiende a disminuir, pero es recién a partir del octavo al duodécimo mes que el mayor número de pacientes puede volver a obtener una capacidad deglutoria casi normal, pero excepcionalmente similar a los años previos a su enfermedad.

El peso corporal disminuye en el 90 % de los mismos, con una media entre 5 a 7 kg. y su recuperación es muy limitada durante el primer año. A partir de ese período, se estabiliza en un nuevo contexto o logra un ligero aumento pero si le fuera posible incrementarlo, se le indica su inconveniencia por un factor primordial en la persistencia o agravación del reflujo subdiafragmático presente o siempre latente.

Anatómicamente, cualquier sustitución es apta para que el bolo alimenticio se desplace a través de un conducto que preserve la ingesta oral, pero fisiológicamente, se conoce que existen tres problemas fundamentales que solamente en el transcurso del tiempo pueden morigerarse por adaptación o neutralizarse casi totalmente por compensación.

El primero se localiza en la cicatriz anastomótica. Toda sutura circular determina una disminución del calibre orificial por retracción tisular. A su vez, la onda peristáltica proximal encuentra en la misma un obstáculo para su progresión que el paciente lo refiere con la deglución de ciertos alimentos. Aproximadamente entre el 30 y 50 % de los pacientes requiere de dilataciones de la anastomosis esofagogástrica en un número variable entre 3 a 15 y por un período entre 40 días a 1 año y aparentemente, su incidencia no guarda relación con el tipo de resección, el

método reconstructivo, el material utilizado o la filtración de la sutura. Muy raramente, se optará por la extirpación y reconstrucción de la anastomosis (6).

En segundo lugar, se destaca que la denervación del órgano original, condiciona la abolición de los estímulos neuronales propulsores. Las ingestas progresan exclusivamente por gravitación y recientes investigaciones demuestran que es a partir del tercer año que se comprueba la reanudación de la peristalsis, posiblemente originada por focos autónomos de estimulación.

Por último, el reflujo de los líquidos abdominales, presente entre el 13 y 25 % de los operados, es una constante sintomática o inadvertida por la ausencia de esfínteres que impidan la succión por la negatividad de las presiones intrapleurales y su neutralización no es sencilla de lograr a pesar de los numerosos tratamientos propuestos.

En la encuesta publicada por Deschamps y colab. (7)(8), sobre el análisis de la calidad de vida que presentaban 170 pacientes tratados quirúrgicamente por un carcinoma de esófago y que sobrevivían después de 5 años, comprobaron que solamente el 16 % de ellos se encontraban completamente asintomáticos. El 25 % presentaban disfagia a los alimentos sólidos, el 9 % a los semiblandos y el 3 % a los líquidos mientras que el 9 % aquejaba dolor coincidente con la deglución. El reflujo subdiafragmático tuvo una incidencia del 60 % con un carácter intermitente en la mayoría de los encuestados pero solamente en el 29 % de ellos hubo necesidad de empleo de antiácidos a la vez que fue más notorio cuando la anastomosis se realizó en el tórax. La mitad de ellos nunca lograron alcanzar el peso corporal inicial al tiempo de la intervención mientras que el 25 % logró su estabilización y el 6 % comunicaba un sobrepeso. La técnica mayormente empleada por este grupo fue la operación de Ivor Lewis y en todos ellos se les realizó algún tipo de drenaje gástrico lo que se refleja en que el 50 % de los pacientes presentaron síntomas de dumping postprandial, incluyendo un 24 % con diarreas, 16 % con cólicos abdominales, estado nauseoso en el 8 %, vértigos o sensación de desvanecimiento en el 7 % y sudoración profusa en el 6 %. El síndrome de aceleración de la motilidad intestinal ocurrió con mayor frecuencia en pacientes jóvenes y en el sexo femenino.

Después de 10 años, en la serie de Baba y colab. (10) la cronicidad de los síntomas se hacía más aparente, con cierto grado de insastifacción con el volumen de las ingestas, cerca de la mitad experimentaban síntomas de reflujo y un gran porcentaje presentaba cuadros de neumonía o desnutrición.

Pero a pesar de la alta incidencia de síntomas y de una calidad de vida que es catalogada como diferente cuando la comparan con la previa a la enfermedad, prácticamente todos los interrogados aceptaban las situaciones adversas porque íntimamente no podían dejar de relacionarla a un padecimiento conceptualmente incurable. Pero esta adaptación, no debe ser considerada como un justificativo a las restricciones actuales. Por el contrario, obliga a observaciones puntuales y a investigaciones formales para intentar mejorar sustancialmente los problemas irresueltos (9).

Cuando ciertos síntomas desagradables persisten a pesar del tiempo transcurrido y especialmente en aquellos pacientes a quienes la cirugía casi les fué obligada a aceptar a pesar de no presentar obstáculos en el tránsito (cáncer incipiente o en estadío I), les respondemos que dos motivos tienen para adecuarse y tolerarlos: el primero es que conservan la vida y el segundo que

pueden continuar utilizando la ingesta oral para ingresar los alimentos.

Conclusiones finales (11) (12)

Bibliografía:

1. Badaloni A.: Complicaciones en el tratamiento quirúrgico en cáncer de esófago. Reoperaciones. XVIII Curso Internacional de Cáncer de Esófago. Capítulo Argentino del American College of Surgeons. Buenos Aires, 2009.
2. - Fell S, Commentary. En: Loinaz C, Altorki N: Pitfalls and complications of colon interposition. Chest Surg Clinics N Am, 1997; 7:533-49.
3. - De Delva P, Morse C, Austen W, Gaissert H, and others: Surgical management of failed colon interposition§. European J Cardiothoracic Surg, 2008; 34: 432-7.
4. -Curet-Scott M, Fergunson M, Little A, and others: Colon interposition for benign esophageal disease. Surgery, 1987;102:568-74.
5. Kotsis S, Krisár Z, Orbán K, Csekeö A.: Late complications of coloesophagoplasty and long-term features of adaptation. Eur J Cardiothorac Surg.2002;21:79-83.
6. Seineldin S.: Conclusiones. En: Seineldin S y coautores: Esofagectomía

sin toracotomía. Publicaciones U.N.R. – Rosario (Argentina), 1989, 172-4.
7. Deschamps C, Nichols F, Cassivi S, Allen M, Pairolero P: Long-term function and quality of life after resection for cancer and Barrett's. Surg Clin N Am. 2005;85:649-56.
8. McLarty A, Deschamps Cl, Trastek V, Allen M, and others: Esophageal resection for cancer of the esophagus: long-term function and quality of life. Ann Thorac Surg, 1997; 63:1568-72.
9. Boer A, Oñorbe D, Genovesi P, Sprangers M, and others: Quality of life in long-term survivors after curative transhiatal oesophagectomy for esophageal carcinoma. Br J Surg, 2000; 87:1716-21.
10. Baba M, Aikou T, Natsugoe S and others. Appraisal of ten years survival following esophagectomy for carcinoma of the esophagus with emphasis on quality of life. World J Surg 1997;21:282-6.
11. Seineldin S, Seineldin C. Reemplazo total del esófago. Corpus Editorial S.A. 2012. Pag.327-32.
12. Seineldin S, Seineldin C. Reemplazo total del esófago. Relato Oficial de la Sociedad Argentina de Cirugía Torácica. Congreso Argentino de Cirugía. Buenos Aires. 2012.